

Eritema postimplantación asociado a implante mamario tratado con láser de colorante pulsado



Post-Implantation Erythema Associated to a Breast Implant Treated With Pulsed-Dye Laser

Sra. Directora:

El eritema postimplantación (EPI), también denominado eritema reticular telangiectásico (ERT) es una reacción cutánea descrita, principalmente asociada a la implantación de dispositivos electrónicos o metálicos¹⁻⁶. Hasta ahora solo se ha descrito un caso vinculado a un cuerpo extraño no metálico asociado, a su vez, a un hilo de sutura⁷. El tratamiento estándar consiste en la observación o retirada del dispositivo. Presentamos, un caso de EPI que se desarrolló con posterioridad a una implantación mamaria de silicona y que se trató con éxito con láser de colorante pulsado (LCP).

Una mujer de 31 años de edad sometida a cirugía de aumento mamario con implantes de silicona desarrolló un parche eritematoso con algunas telangiectasias asociadas sobre la mama izquierda 6 meses después de la cirugía (fig. 1a). Las lesiones cutáneas eran completamente asintomáticas. La mama afectada no presentaba aumento de temperatura ni dolor a la palpación.

El tratamiento con corticosteroides tópicos no tuvo éxito. Ante la sospecha de posible dermatitis de contacto se llevaron a cabo pruebas epicutáneas mediante la prueba estándar TRUE-test[®], así como del material de silicona de los implantes mamarios que dieron resultados negativos. Se realizó una biopsia cutánea que reveló dilatación vascular rodeada de infiltración linfocítica de carácter leve (fig. 2). Teniendo en cuenta esta características clínicas e histológicas se avanzó un diagnóstico de EPI/ERT.

Se inició, entonces, un curso de tratamiento con LCP de 595 nm (Cynergy; Cynosure Inc, Westford, MA. EE.UU.) (tamaño del punto a tratar: 10 mm; duración del pulso: 0,5 ms; fluencia: 6 J/cm²). En total, se llevaron a cabo 2 sesiones con el láser en un intervalo de 2 meses entre uno

y otro, resultando en un notable aclaramiento del eritema. También se observó un cuadro de hiperpigmentación temporal de carácter leve que fue a menos durante las siguientes visitas (fig. 2). Tras 4 meses de seguimiento no se ha objetivado recidiva de la reacción cutánea y la paciente está satisfecha con los resultados.

Clínicamente, el EPI/ERT comienza como parches eritematosos blanqueables asintomáticos con más o menos telangiectasias en la piel adyacente al dispositivo médico o al cuerpo extraño. El diagnóstico suele ser un diagnóstico de exclusión avalado por la presencia de un cuerpo extraño recién implantado. Como las características clínicas e histológicas varían entre los distintos casos descritos, creemos que el término EPI es más preciso que el término ERT, ya que además aporta más información al describir la implantación de un dispositivo previo. Como este cuadro clínico se ha descrito en la mayoría de casos asociado a dispositivos médicos cardíacos o electrónicos implantados, el calor o incluso los cambios electromagnéticos fueron las primeras causas propuestas^{2,4}. Sin embargo, se ha descrito un caso de ERT asociado a cuerpos extraños no metálicos, (hilo de sutura no absorbible)⁷. Esto ha llevado a plantear la hipótesis de la presencia de cambios microvasculares causados por una obstrucción mecánica generada por la presencia del cuerpo extraño como posible mecanismo⁷⁻⁹. También nosotros avalamos esta hipótesis de la «obstrucción microvascular» como posible desencadenante de nuestro caso. El caso presentado sería el primer caso de ERT descrito secundario a un implante mamario de silicona.

El manejo del EPI depende tanto de las necesidades del paciente como de la posibilidad de eliminar al agente causante. Dado que se trata de una reacción asintomática, muchos autores proponen, la observación periódica sin instaurar tratamiento alguno^{5,7}. En los casos descritos donde se retiró el cuerpo extraño, se resolvió el cuadro de EPI⁸. Como puede haber casos en los que el EPI genere un compromiso estético relevante para el paciente, se hacen necesarias soluciones distintas a la cirugía para los pacientes que padecen esta entidad.

Dada la naturaleza vascular del EPI, representada por su patrón telangiectásico, láseres vasculares como el LCP parecen ser la opción terapéutica lógica. Dado que el LCP tiene una penetrancia limitada a dermis superficial-media,

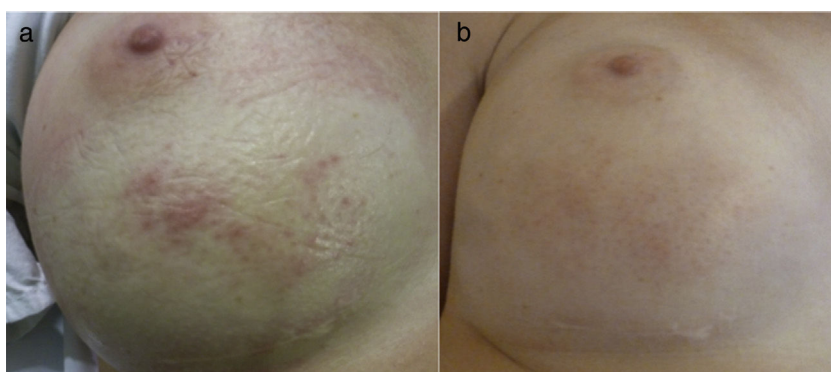


Figura 1 Presentación clínica. a) Antes del tratamiento con láser de colorante pulsado. Eritema con telangiectasias asociadas sobre mitad inferior de mama derecha; b) Tres meses después del tratamiento con láser de colorante pulsado. Se observa notable aclaramiento del eritema acompañado, no obstante, de una leve hiperpigmentación asociada al tratamiento.

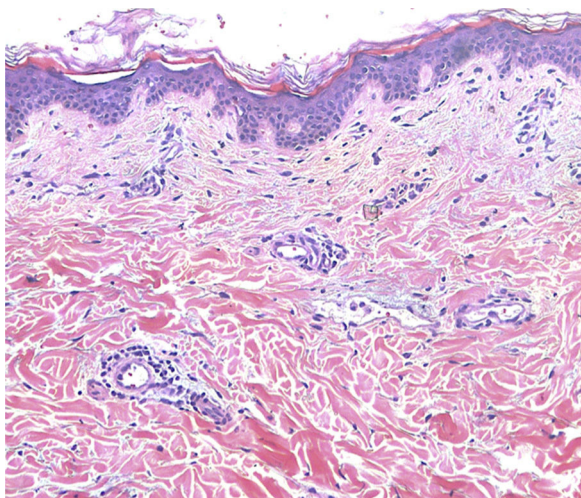


Figura 2 Dilatación vascular con infiltrado linfocítico perivascular de carácter leve. No se observa presencia de agentes mucinosos ni fúngicos Examen histopatológico (H&E $\times 10$).

creemos que se trata de un tratamiento seguro incluso en zonas adyacentes a dispositivos electrónicos como marcapasos, o cuerpos frágiles como los implantes de silicona. La posibilidad de reparación del EPI es evidente, dado que, en este caso, el cuerpo extraño sigue presente. No obstante, creemos que incluso cuando reaparece la lesión, el LCP seguiría siendo una herramienta útil para poder controlar esta entidad sin tener que proceder a retirar el cuerpo extraño.

En conclusión, el EPI/ERT es una reacción cutánea benigna asociada a la presencia de un cuerpo extraño, metálico o de otra naturaleza. Proponemos el uso de láseres vasculares como tratamiento seguro y eficaz de esta entidad.

Conflicto de intereses

Los autores declaran no tener ningún conflicto de intereses.

Bibliografía

1. Kint A, Vermader F. Reticular telangiectatic erythema after implantation of a pacemaker. *Dermatologica*. 1983;166:322-4 [consultado 15 May 2017]. Disponible en: <http://www.ncbi.nlm.nih.gov/pubmed/6884556>

2. García SM, González IR, Sambucety PS, Rodríguez Prieto MA. Reticulated telangiectatic erythema associated with automatic implanted defibrillator. *J Eur Acad Dermatol Venereol*. 2008;22:115-6, <http://dx.doi.org/10.1111/j.1468-3083.2007.02281.x>.
3. Goeller K, Do HK, Linos K, Mousdicas N. Benign reactive «reticular telangiectatic erythema» mistaken for cellulitis after ventral hernia repair: A report of 3 cases in which mesh was used. *Dermatitis*. 2014;25:98-99. doi:10.1097/DER.0000000000000029
4. Inzinger M, Tilz H, Komericki P, Schuster C, Wolf PKB. Heat-triggered reticular telangiectatic erythema induced by a spinal cord stimulator. *Mayo Clin Proc*. 2013;88:117-9, <http://dx.doi.org/10.1016/j.mayocp.2012.10.019>.
5. Herbst RA, Weiss J. Reticular telangiectatic erythema associated with an implantable cardioverter defibrillator: An underpublished entity? *Arch Dermatol*. 2003;139:100-1 [consultado 27 Jun 2016]. Disponible en: <http://www.ncbi.nlm.nih.gov/pubmed/12533181>.
6. Gensch EG, Schmitt CG. Circumscribed reticular telangiectatic erythema following implantation of a heart pacemaker. *Hautarzt*. 1981;32:651-4 [Article in German], [consultado 15 May 2017]. Disponible en: <http://www.ncbi.nlm.nih.gov/pubmed/7319817>.
7. Armengot-Carbo M, Sabater V, Botella-Estrada R. Reticular telangiectatic erythema: A reactive clinicopathological entity related to the presence of foreign body. *J Eur Acad Dermatol Venereol*. 2016;30:194-5.
8. Aneja S, Taylor JS, Billings SD, Honari G, Sood A. Post-implantation erythema in 3 patients and a review of reticular telangiectatic erythema. *Contact Dermatitis*. 2011;64:280-8, <http://dx.doi.org/10.1111/j.1600-0536.2011.01887.x>.
9. Mercader-García P, Torrijos-Aguilar A, de La Cuadra-Oyanguren J, Vilata-Corell JJ, Fortea-Baixauli JM. Telangiectatic reticular erythema unrelated to cardiac devices. *Arch Dermatol*. 2005;141:106-7, <http://dx.doi.org/10.1001/archderm.141.1.106>.

A. Alegre-Sánchez*, D. Buendía-Castaño,
P. Fernández-González y B. Pérez-García

Servicio de Dermatología, Hospital Universitario Ramón y Cajal, Madrid, España

* Autor para correspondencia.

Correo electrónico: adrian.alegresanchez@gmail.com
(A. Alegre-Sánchez).

<https://doi.org/10.1016/j.ad.2017.09.015>

0001-7310/

© 2017 AEDV.

Publicado por Elsevier España, S.L.U. Todos los derechos reservados.