

## Un caso de poroqueratosis diseminada eruptiva en un paciente oncológico tratado con trastuzumab y exemestano: ¿fenómeno asociado al cáncer o inducido por fármacos?



### A Case of Eruptive Disseminated Porokeratosis in a Cancer Patient after Trastuzumab and Exemestane Treatment: Cancer Related or Drug Induced Phenomenon?

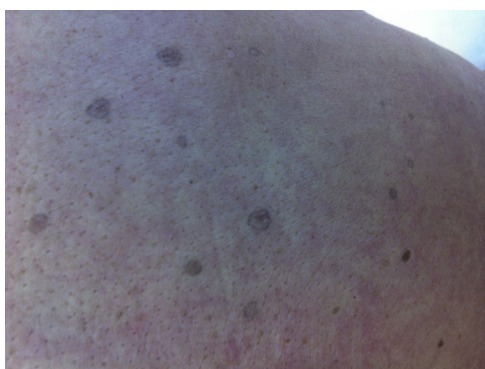Sra. Directora:

Detallamos, a continuación, un caso raro de toxicidad cutánea en una mujer de raza blanca de 62 años de edad con antecedentes de carcinoma ductal invasivo de la mama izquierda positivo para el receptor 2 del factor de crecimiento epidérmico (HER2) (estadio inicial pT2 pN1a M0) y para los receptores de estrógenos y de progesterona (95 y 50% de las células tumorales, respectivamente). La paciente fue sometida a una mastectomía radical modificada acompañada de disección de ganglios axilares, seguido de tratamiento adyuvante por un año con trastuzumab y por 5 años con un inhibidor de la aromatasas, letrozol. Seis años después del diagnóstico, la paciente desarrolló metástasis ósea y de los ganglios linfáticos mamarios internos y se inició tratamiento con exemestano y trastuzumab. Dos meses después, la paciente desarrolló lesiones cutáneas difusas no dolorosas, aunque sí con cierta comezón. A la exploración física, presentaba máculas ovaladas diseminadas de color marrón-grisáceo, bien delimitadas, de entre 2 y 5 mm de diámetro, muchas de ellas con correlatos de escamas. Las lesiones se localizaron tanto en lugares expuestos al sol como no expuestos, predominantemente en la espalda, el tronco y las extremidades superiores (fig. 1). La biopsia de una lesión de la espalda confirmó el adelgazamiento focal de la epidermis, con pérdida de la capa granular y una discreta columna de paraqueratosis (fig. 2). Se inició tratamiento sintomático con betametasona tópica y ácido salicílico que resultó en la resolución del prurito. La paciente no aceptó el tratamiento sistémico propuesto con ungüento de

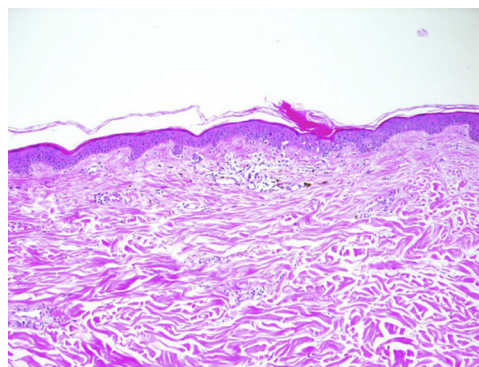
acitretina o tacalcitol. La paciente sigue recibiendo el tratamiento combinado tras lograr una remisión completa de la enfermedad y las máculas se mantienen estables sin reducción de la dosis ni ampliación de los intervalos de tratamiento. No se han descrito nuevas reacciones cutáneas adversas.

El trastuzumab es un anticuerpo monoclonal que se fija al dominio extracelular del HER2 y el exemestano es un inhibidor de la aromatasas que suprime los niveles de estrógenos en plasma mediante la inhibición de la enzima aromatasas. Como episodios adversos al tratamiento con trastuzumab se ha descrito acné vulgaris, alteraciones ungueales, prurito, leucopenia y, en más raras ocasiones, celulitis, úlceras dérmicas y erisipela. Como episodios adversos al exemestano encontramos alopecia, dermatitis, comezón, pustulosis exantemática generalizada aguda, prurito y urticaria<sup>1</sup>.

La poroqueratosis es un grupo heterogéneo de trastornos hereditarios o adquiridos de la queratinización que, parece ser debido a la expansión de queratinocitos anómalos. Se han descrito múltiples variantes de poroqueratosis<sup>2,3</sup>. Recientemente, se ha descrito una nueva entidad denominada poroqueratosis eruptiva para denominar casos de erupciones agudas diseminadas<sup>3</sup>. La patogénesis no termina de entenderse del todo. Algunos factores desencadenantes propuestos son la genética, la exposición a la luz ultravioleta, las infecciones y la inmunodepresión (como, por ejemplo, en pacientes transplantados o con tratamiento retroviral)<sup>2,4-6</sup>. También se han descrito casos inducidos por fármacos, principalmente inmunosupresores (como, por ejemplo, prednisona, fármacos antirreumáticos, agentes biológicos)<sup>3-6</sup>. Algunos autores plantean la posibilidad de que la poroqueratosis, en especial la forma eruptiva, pueda representar una manifestación paraneoplásica, ya que se ha descrito en asociación con malignidades hematopoyéticas o tumores de órganos sólidos (como carcinomas hepatocelulares, colangiocarcinomas o cánceres ováricos)<sup>3-7</sup>. La característica histológica típica de la poroqueratosis es la lamela corneide, que se corresponde con el borde que hay entre la dermis normal y el clon de los queratinocitos mutados. El pronóstico de la poroqueratosis suele ser favorable, si bien se han descrito algunos casos de carcinoma de células escamosas desarrolladas sobre lesiones de poroqueratosis, indicativo de que la poroqueratosis alerta ante



**Figura 1** Máculas ovaladas de color marrón-grisáceo, levemente palpables, bien delimitadas, de entre 2 y 5 mm de diámetro, muchas de ellas con correlatos de escamas.



**Figura 2** La histopatología (tinción hematoxilina-eosina; ampliación  $\times 10$ ) revela el típico patrón de la poroqueratosis con columna central de paraqueratosis (lamela corneide) y queratinocitos disqueratóticos.

una posible situación precancerígena. Algunos tratamientos propuestos son la terapia fotodinámica, el tacalcitol o la acitretina locales para las variantes diseminadas<sup>2,3</sup>.

Hasta la fecha no hay información sobre la relación existente entre la poroqueratosis y el exemestano o el trastuzumab. En nuestro caso, la paciente sigue recibiendo el mismo tratamiento oncológico, por lo que la persistencia de las lesiones podría asociarse a la inmunoterapia o al tratamiento antihormonal. La poroqueratosis es un trastorno de la queratinización y los anticuerpos que actúan sobre los receptores de la familia HER podrían provocar trastornos a este nivel. La posibilidad de que la poroqueratosis eruptiva deba considerarse como un fenómeno paraneoplásico, en nuestro caso, no puede descartarse por completo. Sin embargo, el largo período de tiempo transcurrido entre el diagnóstico del cáncer y la aparición de la poroqueratosis y el hecho de que la erupción cutánea persista a pesar de la respuesta tumoral al tratamiento, además de la asociación temporal con el inicio del tratamiento refuerza, en nuestra opinión, la posibilidad de que se trate de un fenómeno inducido por fármacos.

## Conflicto de intereses

Los autores declaran no tener ningún conflicto de intereses.

## Bibliografía

1. Macdonald JB, Macdonald B, Golitz LE, LoRusso P, Sekulic A. Cutaneous adverse effects of targeted therapies: Part II: Inhibitors of intracellular molecular signaling pathways. *J Am Acad Dermatol.* 2015;72:221–36.
2. Brauer JA, Mandal R, Walters R, Solomon G, Kundu RV, Strober BE. Disseminated superficial porokeratosis. *Dermatol Online J.* 2010 15;16:20.
3. Shoimer I, Robertson LH, Storwick G, Haber RM. Eruptive disseminated porokeratosis: A new classification system. *J Am Acad Dermatol.* 2014;71:398–400.
4. Jung JY, Yeon JH, Ryu HS, Youn SW, Park KC, Huh CH. Disseminated superficial porokeratosis developed by immunosuppression due to rheumatoid arthritis treatment. *J Dermatol.* 2009;36:466–7.
5. Buhl T, Wienrich BG, Sieblist C, Schön MP, Seitz CS. Development of segmental superficial actinic porokeratosis during immunosuppressive therapy for pemphigus vulgaris. *Acta Derm Venereol.* 2010;90:212–3.
6. Goulding JM, Teoh JK, Carr RA, Humphreys F, Gee BC. Eruptive disseminated superficial porokeratosis with rapid resolution: A drug-induced phenomenon? *Clin Exp Dermatol.* 2009;34: 875–95.
7. Torres T, Velho GC, Selores M. Disseminated superficial porokeratosis in a patient with cholangiocarcinoma: A paraneoplastic manifestation? *An Bras Dermatol.* 2010;85:229–31.

C. Mangas<sup>a,\*</sup>, V. Espeli<sup>b</sup> y R. Blum<sup>c</sup>

<sup>a</sup> Unidad de Dermatología, Hospital Regional de Bellinzona e Valli, Bellinzona, Suiza

<sup>b</sup> Oncology Institute of Italian Switzerland (IOSI), Bellinzona, Suiza

<sup>c</sup> Unidad de Dermatología, Inselspital, Hospital Universitario de Berna, Berna, Suiza

\* Autor para correspondencia.

Correos electrónicos: [cris\\_mangas@yahoo.es](mailto:cris_mangas@yahoo.es), [cristina.mangas@eoc.ch](mailto:cristina.mangas@eoc.ch) (C. Mangas).

<https://doi.org/10.1016/j.ad.2017.07.021>  
0001-7310/

© 2017 AEDV.

Publicado por Elsevier España, S.L.U. Todos los derechos reservados.

## Ampliando el perfil genético del síndrome de Hay-Wells



### Expanding the genetic profile of Hay-Wells syndrome

Sra. Directora:

El síndrome de Hay-Wells, también conocido como síndrome AEC (anquilobléfaron, displasia ectodérmica y hendidura palatina, herencia mendeliana en el hombre [OMIM] 106260) es un trastorno genético dominante autosómico raro asociado a una mutación heterocigota en el gen TP63. El síndrome AEC se define por la presencia de anomalías ectodérmicas en piel, dientes, cabello y uñas, siendo también característica la fusión de párpados y hendiduras faciales<sup>1,2</sup>. Otros trastornos autosómicos dominantes del desarrollo vinculados con el gen TP63 incluyen el síndrome de Rapp-Hodgkin (RHS; OMIM 129400), el síndrome ectrodactilia-displasia ectodérmica-hendiduras orofaciales (síndrome EEC; OMIM 604292), el síndrome acro-dermatoungueal-lacrimal-dental (síndrome ADULT; OMIM 103285),

el síndrome de miembros y mamas (LMS; OMIM 603543) y el síndrome de malformación de la mano hendida/pie hendido (síndrome SHFM; OMIM 605289). Como las características clínicas e incluso moleculares suelen solaparse se ha sugerido que algunos de estos síndromes son representativos de un espectro variable del mismo trastorno genético<sup>3</sup>.

Una mujer de 57 años con antecedentes personales de numerosas intervenciones quirúrgicas oftalmológicas fue derivada a su oftalmólogo para someterse a una biopsia de la mucosa bucal a fin de descartar penfigoide cicatricial. La exploración física reveló alopecia en parches de cuero cabelludo, cejas y párpados (fig. 1), distrofia ungueal, hipodontia e hipohidrosis, todas estas afecciones presentes desde la infancia o el nacimiento. También se observó un descenso del diámetro ocular y una cierta tendencia a la adhesión de los bordes ciliares de los párpados. Esta situación provocó una fotosensibilidad grave (fig. 2). Más recientemente, la paciente ha presentado hiperqueratosis palmoplantar. No se observó presencia de labio ni paladar hendidos.

Se propuso un diagnóstico de síndrome de displasia ectodérmica, más concretamente de síndrome de Hay-Wells o