

una posible situación precancerígena. Algunos tratamientos propuestos son la terapia fotodinámica, el tacalcitol o la acitretina locales para las variantes diseminadas<sup>2,3</sup>.

Hasta la fecha no hay información sobre la relación existente entre la poroqueratosis y el exemestano o el trastuzumab. En nuestro caso, la paciente sigue recibiendo el mismo tratamiento oncológico, por lo que la persistencia de las lesiones podría asociarse a la inmunoterapia o al tratamiento antihormonal. La poroqueratosis es un trastorno de la queratinización y los anticuerpos que actúan sobre los receptores de la familia HER podrían provocar trastornos a este nivel. La posibilidad de que la poroqueratosis eruptiva deba considerarse como un fenómeno paraneoplásico, en nuestro caso, no puede descartarse por completo. Sin embargo, el largo período de tiempo transcurrido entre el diagnóstico del cáncer y la aparición de la poroqueratosis y el hecho de que la erupción cutánea persista a pesar de la respuesta tumoral al tratamiento, además de la asociación temporal con el inicio del tratamiento refuerza, en nuestra opinión, la posibilidad de que se trate de un fenómeno inducido por fármacos.

## Conflicto de intereses

Los autores declaran no tener ningún conflicto de intereses.

## Bibliografía

1. Macdonald JB, Macdonald B, Golitz LE, LoRusso P, Sekulic A. Cutaneous adverse effects of targeted therapies: Part II: Inhibitors of intracellular molecular signaling pathways. *J Am Acad Dermatol.* 2015;72:221–36.
2. Brauer JA, Mandal R, Walters R, Solomon G, Kundu RV, Strober BE. Disseminated superficial porokeratosis. *Dermatol Online J.* 2010 15;16:20.
3. Shoimer I, Robertson LH, Storwick G, Haber RM. Eruptive disseminated porokeratosis: A new classification system. *J Am Acad Dermatol.* 2014;71:398–400.
4. Jung JY, Yeon JH, Ryu HS, Youn SW, Park KC, Huh CH. Disseminated superficial porokeratosis developed by immunosuppression due to rheumatoid arthritis treatment. *J Dermatol.* 2009;36:466–7.
5. Buhl T, Wienrich BG, Sieblist C, Schön MP, Seitz CS. Development of segmental superficial actinic porokeratosis during immunosuppressive therapy for pemphigus vulgaris. *Acta Derm Venereol.* 2010;90:212–3.
6. Goulding JM, Teoh JK, Carr RA, Humphreys F, Gee BC. Eruptive disseminated superficial porokeratosis with rapid resolution: A drug-induced phenomenon? *Clin Exp Dermatol.* 2009;34: 875–95.
7. Torres T, Velho GC, Selores M. Disseminated superficial porokeratosis in a patient with cholangiocarcinoma: A paraneoplastic manifestation? *An Bras Dermatol.* 2010;85:229–31.

C. Mangas<sup>a,\*</sup>, V. Espeli<sup>b</sup> y R. Blum<sup>c</sup>

<sup>a</sup> Unidad de Dermatología, Hospital Regional de Bellinzona e Valli, Bellinzona, Suiza

<sup>b</sup> Oncology Institute of Italian Switzerland (IOSI), Bellinzona, Suiza

<sup>c</sup> Unidad de Dermatología, Inselspital, Hospital Universitario de Berna, Berna, Suiza

\* Autor para correspondencia.

Correos electrónicos: [cris\\_mangas@yahoo.es](mailto:cris_mangas@yahoo.es), [cristina.mangas@eoc.ch](mailto:cristina.mangas@eoc.ch) (C. Mangas).

<https://doi.org/10.1016/j.ad.2017.07.021>  
0001-7310/

© 2017 AEDV.

Publicado por Elsevier España, S.L.U. Todos los derechos reservados.

## Ampliando el perfil genético del síndrome de Hay-Wells



### Expanding the genetic profile of Hay-Wells syndrome

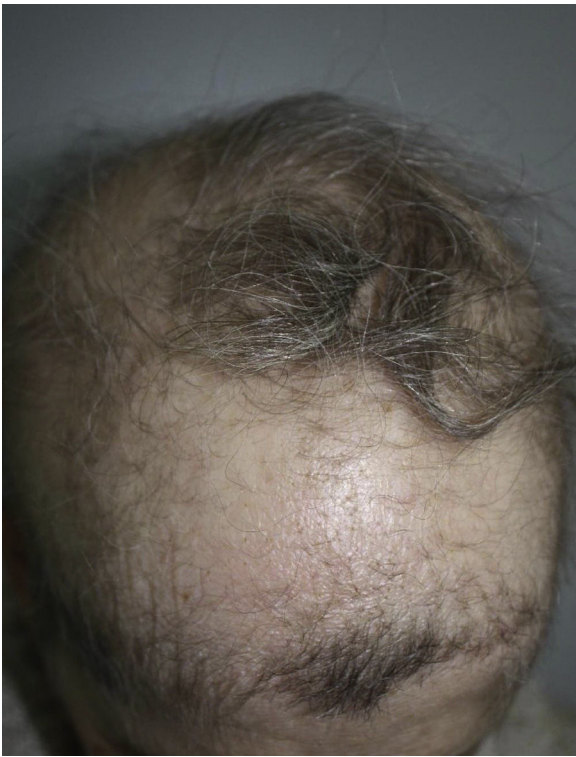Sra. Directora:

El síndrome de Hay-Wells, también conocido como síndrome AEC (anquilobléfaron, displasia ectodérmica y hendidura palatina, herencia mendeliana en el hombre [OMIM] 106260) es un trastorno genético dominante autosómico raro asociado a una mutación heterocigota en el gen TP63. El síndrome AEC se define por la presencia de anomalías ectodérmicas en piel, dientes, cabello y uñas, siendo también característica la fusión de párpados y hendiduras faciales<sup>1,2</sup>. Otros trastornos autosómicos dominantes del desarrollo vinculados con el gen TP63 incluyen el síndrome de Rapp-Hodgkin (RHS; OMIM 129400), el síndrome ectrodactilia-displasia ectodérmica-hendiduras orofaciales (síndrome EEC; OMIM 604292), el síndrome acro-dermatoungueal-lacrimal-dental (síndrome ADULT; OMIM 103285),

el síndrome de miembros y mamas (LMS; OMIM 603543) y el síndrome de malformación de la mano hendida/pie hendido (síndrome SHFM; OMIM 605289). Como las características clínicas e incluso moleculares suelen solaparse se ha sugerido que algunos de estos síndromes son representativos de un espectro variable del mismo trastorno genético<sup>3</sup>.

Una mujer de 57 años con antecedentes personales de numerosas intervenciones quirúrgicas oftalmológicas fue derivada a su oftalmólogo para someterse a una biopsia de la mucosa bucal a fin de descartar penfigoide cicatricial. La exploración física reveló alopecia en parches de cuero cabelludo, cejas y párpados (fig. 1), distrofia ungueal, hipodontia e hipohidrosis, todas estas afecciones presentes desde la infancia o el nacimiento. También se observó un descenso del diámetro ocular y una cierta tendencia a la adhesión de los bordes ciliares de los párpados. Esta situación provocó una fotosensibilidad grave (fig. 2). Más recientemente, la paciente ha presentado hiperqueratosis palmo-plantar. No se observó presencia de labio ni paladar hendidos.

Se propuso un diagnóstico de síndrome de displasia ectodérmica, más concretamente de síndrome de Hay-Wells o

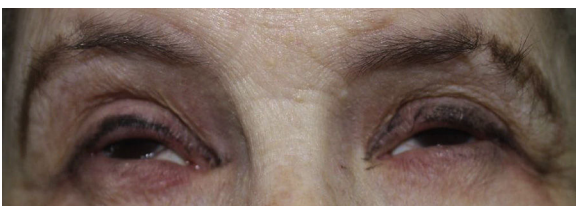

**Figura 1** La paciente presentaba cabello tieso, pálido y escaso congénito en cuero cabelludo, cejas y párpados.

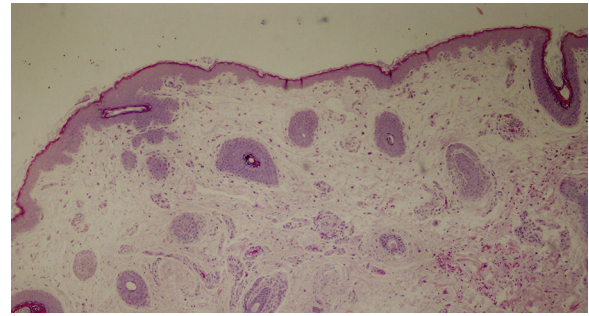
de AEC. Una biopsia del cuero cabelludo reveló la presencia de estructuras pilosas rudimentarias, algunas de las cuales dieron lugar a cabello de tipo veloso y ausencia total de glándulas sebáceas (fig. 3).

El estudio genético mostró la presencia de una mutación heterocigota Arg243Trp del gen TP63 (c.727C>T), anteriormente descrita en la Base de Datos de Mutaciones Genéticas Humanas, solo asociada a un genotipo del síndrome EEC pero nunca a un genotipo del síndrome AEC. Se ofreció asesoramiento genético a miembros de su familia, en varias ocasiones, pero la paciente declinó la oferta.

El gen TP63 es un miembro de la familia genética TP53 que codifica la expresión de p63, una molécula clave en el desarrollo craneofacial y de las extremidades en la diferenciación de la piel y la carcinogénesis. Su estructura consiste en 5 dominios, incluido el de transactivación, el de unión al ADN, el de oligomerización, el dominio con motivo alfa estéril (SAM) y el de inhibidores de transactivación. Las mutaciones de TP63 que asocian



**Figura 2** Anquilobléfaron congénito, intervenido en varias ocasiones, y fotofobia importante. Alopecia en parches que afecta a cejas y párpados.



**Figura 3** La muestra de la biopsia del cuero cabelludo reveló la presencia de estructuras pilosas rudimentarias y ausencia total de glándulas sebáceas, lo cual es consistente con el diagnóstico de displasia ectodérmica (hematoxilina-eosina, 10x).

ectrodactilidad suelen localizarse en el dominio de unión al ADN, al igual que ocurre con el síndrome EEC, mientras que el síndrome AEC y otras mutaciones sin ectrodactilidad suelen venir provocadas por mutaciones del dominio p63 SAM<sup>4-6</sup>. Las mutaciones del dominio de unión al ADN asociadas a un fenotipo del síndrome AEC son muy raras, como en el caso aquí descrito, por eso estas mutaciones han de mantenerse bajo la categoría de «importancia incierta».

La variabilidad clínica es una de las señas de identidad del síndrome AEC<sup>4</sup>. Los síntomas más significativos son displasia ectodérmica con cabello áspero, tieso y escaso, uñas distróficas, hipohidrosis de carácter leve, infecciones del cuero cabelludo, anquilobléfaron filiforme adherente, hipodontia, hipoplasia maxilofacial y labio/paladar hendidos. Otras características incluyen hiperqueratosis palmoplantar, nariz grande, trastorno de pigmentación cutánea o deformidades del oído<sup>1,7,8</sup>.

El principal diagnóstico diferencial debe establecerse con el síndrome RHS y EEC. El síndrome AEC difiere de las otras enfermedades asociadas a la mutación del gen TP63 en la gravedad del fenotipo de piel, la ausencia de ectrodactilidad y, sobre todo, en la presencia de anquilobléfaron. El labio/paladar hendido es otra característica propia del síndrome de AEC que comparte con el síndrome EEC, RHS y LMS, pero no con el síndrome ADULT, y tampoco es típica del SHFM.

Se ha propuesto que los síndromes RHS y AEC representan un espectro variable del mismo trastorno genético<sup>3,9</sup>, ya que se solapan en las características clínicas y moleculares, y en algunos casos comparten las mismas mutaciones. La única variación fenotípica entre ambos síndromes es el anquilobléfaron, que se presenta en más del 58% de casos de síndrome AEC<sup>3</sup>.

La presencia de displasia ectodérmica asociada a anquilobléfaron se ha descrito en otros síndromes como el CHANDS (cabellos rizados-anquilobléfaron-displasia ungueal) y el de Rosselli-Giulienetti, en el diagnóstico diferencial del síndrome AEC, si bien su modo de herencia es autosómico recesivo<sup>10</sup>.

El tratamiento del síndrome AEC es sintomático. El asesoramiento genético es útil tanto para el propio sujeto como para los miembros de su familia afectados. El pronóstico es favorable, con mejora progresiva de las lesiones cutáneas<sup>7,8</sup>.

En conclusión, describimos un caso del síndrome AEC con una mutación previamente, solo asociada a un fenotipo del síndrome EEC. Esto sugiere que todos los trastornos asociados al gen TP63 podrían ser el resultado de la variabilidad fenotípica dentro de un espectro de una sola enfermedad genética.

### Conflicto de intereses

Los autores declaran no tener ningún conflicto de intereses.

### Bibliografía

- Rosa DJ, Machado RF, Martins Neto MP, Sá AA, Gamonal A. Hay-Wells syndrome: A case report. *An Bras Dermatol*. 2010;85:232–5.
- Celik TH, Buyukcam A, Simsek-Kiper PO, Utine GE, Ersoy-Evans S, Korkmaz A, et al. A newborn with overlapping features of AEC and EEC syndromes. *Am J Med Genet A*. 2011;155A:3100–3.
- Clements SE, Techanukul T, Holden ST, Mellerio JE, Dorkins H, Escande F, et al. Rapp-Hodgkin and Hay-Wells ectodermal dysplasia syndromes represent a variable spectrum of the same genetic disorder. *Br J Dermatol*. 2010;163:624–9.
- Macias E, de Carlos F, Cobo J. Hay-Wells syndrome (AEC): A case report. *Oral Dis*. 2006;12:506–8.
- García Bartels N, Neumann LM, Mleczo A, Rubach K, Peters H, Rossi R, et al. Hay-Wells syndrome in a child with mutation in the TP73L gene. *J Dtsch Dermatol Ges*. 2007;5:919–23.
- Melino G, Lu X, Gasco M, Crook T, Knight RA. Functional regulation of p73 and p63: Development and cancer. *Trends Biochem Sci*. 2003;28:663–70.
- Nagaveni NB, Umashankara KV. Hay-Wells syndrome of ectodermal dysplasia: A rare autosomal dominant disorder. *Indian J Hum Genet*. 2011;17:245–6.
- Khalfi L, Hamama J, Mahroug L, Arrob A, Sabani H, El Khatib K. Hay-Wells syndrome: A case report. *Arch Pediatr*. 2016;23:163–6 [Article in French].
- Kannu P, Savarirayan R, Ozoemena L, White SM, McGrath JA. Rapp-Hodgkin ectodermal dysplasia syndrome: The clinical and molecular overlap with Hay-Wells syndrome. *Am J Med Genet A*. 2006;140:887–91.
- Martínez-Frías ML, Martín Bermejo M, Ayala Garcés A, Pardo Romero M, Bermejo Sánchez E, Urioste Azcorra M. The Hay-Wells syndrome, its incidence in Spain and a review of the literature. *An Esp Pediatr*. 1996;45:101–4 [Article in Spanish].

D. Romero-Pérez\*, B. Encabo-Durán y R. Ramón-Sapena  
 Unidad de Dermatología, Hospital General Universitario de Alicante, Alicante, España

\* Autor para correspondencia.  
 Correo electrónico: davidromero66@hotmail.com  
 (D. Romero-Pérez).

<https://doi.org/10.1016/j.ad.2017.09.013>

0001-7310/

© 2017 AEDV.

Publicado por Elsevier España, S.L.U. Todos los derechos reservados.

## Mucormicosis cutánea primaria por *Rhizopus arrhizus* en una niña de 8 años



### Primary Cutaneous Mucormycosis Due to *Rhizopus arrhizus* in an 8-Year-Old Girl

Sra. Directora:

Una niña de 8 años, con antecedentes personales de una encefalopatía epileptiforme grave, ingresó en la unidad de cuidados intensivos pediátricos por un cuadro de estatus epiléptico con disminución del nivel de conciencia, para el que se instauró tratamiento con anticonvulsivantes y corticoides sistémicos. A las 2 semanas del ingreso, fue valorada por el servicio de dermatología por unas lesiones en el abdomen de pocas horas de evolución. En la exploración física se observaban unas pápulas y seudovesículas eritematosas y purpúricas que se agrupaban de manera irregular sobre una base eritematosa con un centro necrótico (fig. 1A). A la palpación, presentaba una placa infiltrada de consistencia dura subyacente que abarcaba un área mayor que la de las lesiones visibles. Se solicitó una ecografía en la que se observó una masa mal definida, con aumento de la

ecogenicidad, que afectaba al tejido subcutáneo, compatible con cambios inflamatorios. Dada la evolución aguda del cuadro junto al hallazgo de la masa subyacente, se decidió realizar una biopsia profunda. Durante su realización se observó cómo la grasa presentaba un aspecto putrefacto y maloliente (fig. 1B) sugestivo de una infección necrótica por lo que se decidió enviar una muestra para estudio microbiológico, donde se solicitó una observación directa con la técnica de calcoflúor y un cultivo para hongos. La observación directa reveló la presencia de numerosas hifas anchas, ramificadas y no septadas, compatibles con una mucormicosis (fig. 2). Se realizó de forma precoz una extirpación quirúrgica amplia junto con la instauración de anfotericina B liposomal y la retirada gradual de los corticoides sistémicos. En el estudio histopatológico, se observó una intensa necrosis dérmica y numerosas estructuras fúngicas que obstruían los vasos sanguíneos (fig. 3). Finalmente, la confirmación diagnóstica vino dada por el cultivo, donde se aisló por el método de espectrometría de masas MALDI-TOF (desorción/ionización por láser asistida por matriz, extracción con etanol-ácido fórmico)<sup>1</sup> un *Rhizopus arrhizus* (*R. arrhizus*). Se realizó un estudio de extensión que resultó ser negativo, por lo que finalmente la paciente fue diagnosticada de una mucormicosis cutánea primaria por *R. arrhizus*. Dada la instauración precoz del tratamiento, la paciente evolucionó de