

Respuesta a secukinumab tras fracaso terapéutico con ustekinumab en seis pacientes con psoriasis en placas



Response to Secukinumab after Treatment Failure with Ustekinumab in 6 Patients with Plaque Psoriasis

Sra. Directora:

Secukinumab (SEC) y ustekinumab (UST) son anticuerpos monoclonales altamente efectivos en el tratamiento de la psoriasis¹, aunque en los estudios pivotaes SEC presenta mayores tasas de eficacia². Su mecanismo de acción difiere en la diana inhibida de la cascada inflamatoria. SEC bloquea la interleucina (IL)-17, mientras que UST bloquea IL-12 e IL-23. Los ensayos clínicos han mostrado la efectividad de SEC en pacientes previamente tratados con otros fármacos sistémicos, incluidos los anticuerpos monoclonales anti-TNF³. Sin embargo, hasta la fecha no existen publicaciones de su efectividad tras el fracaso terapéutico con UST.

En este trabajo nos propusimos evaluar la eficacia de SEC en pacientes con fracaso terapéutico primario o secundario a UST, definido como no alcanzar una reducción del 75% del *Psoriasis Area and Severity Index* (PASI) basal en la semana 12 o la pérdida de esta respuesta en las semanas siguientes, respectivamente. El objetivo primario fue evaluar en los pacientes tratados con SEC la obtención de la respuesta terapéutica PASI90 (reducción del 90% del PASI basal), la obtención de un *Physician Global Assessment* (PGA) menor o igual a 1 (ausente o mínimo) y un *Dermatology Life Quality Index* (DLQI) menor o igual a 5 en la semana 12. El objetivo secundario fue evaluar si esta respuesta se mantenía en la semana 24.

Se evaluaron retrospectivamente seis pacientes con psoriasis en placas sin adecuada respuesta al tratamiento previo con UST y que fueron tratados con SEC según ficha técnica (inducción completa y mantenimiento con 300 mg/4 semanas). Se midieron el PASI, el PGA y el DLQI basal y en las semanas 12 y 24.

Las características clínico-epidemiológicas se describen en la [tabla 1](#). Se trata de seis pacientes varones de entre 32 y 61 años de edad (mediana 51 años) con psoriasis de más de 10 años de evolución (mediana 16 años).

En la [tabla 2](#) se recoge la respuesta a tratamiento con UST y SEC. Cuatro pacientes presentaron fallo primario a UST y dos, fallo secundario. Previo al inicio de SEC, el PASI variaba entre 3,2 y 21 (mediana 12,6), el PGA entre 3 y 4 (mediana 3) y el DLQI entre 2 y 25 (mediana 13,5). No se realizó tratamiento concomitante a la administración de SEC. Todos los pacientes presentaron una reducción de la actividad de la enfermedad a la semana 12 ([fig. 1](#)), con PASI90 en el 66,7% (4/6), PGA y DLQI ≤ 1 en el 83,3% (5/6). En un paciente se suspendió SEC por no alcanzar el PASI50. A la semana 24, el 33,3% (2/6) de los pacientes alcanzó el PASI90, el 66,6% (4/6) logró el PASI75, el 50% (3/6) tenía un PASI absoluto menor a 3 y el 66,6% (4/6), un PGA y DLQI ≤ 1. No se observaron efectos adversos significativos durante las 24 semanas de tratamiento con SEC.

En esta serie de seis pacientes con fracaso terapéutico a UST se logró el objetivo primario con SEC en cuatro de ellos a la semana 12, y el objetivo secundario en solo dos pacientes a la semana 24, utilizando PASI90 como marcador de respuesta (siguiendo la tendencia actual hacia resultados más exigentes con los nuevos tratamientos biológicos). Sin embargo, la mayoría alcanzó el PASI75 y un PGA ≤ 1 a las semanas 12 y 24, siendo relevante la mejora en la calidad de vida referida por los pacientes, con una reducción del DLQI en prácticamente la totalidad de ellos.

Tabla 1 Características clínico-epidemiológicas de los pacientes

Sexo	Edad (años)	Peso (kg)	IMC (kg/m ²)	Tabaquismo	Años con psoriasis	Artritis psoriásica	Comorbilidades	Tratamientos sistémicos previos
H	46	107	32,0	Sí	26	No	Colitis microscópica, enfermedad pulmonar obstructiva crónica, hipertensión arterial, insuficiencia cardíaca	CIC, MTX
H	61	90	29,7	No	17	No	No	CIC, MTX, ACT, anti-TNF
H	58	61	25,1	No	16	Sí	Hipertensión arterial, osteoporosis	Leflunomida, anti-TNF
H	56	85	28,1	No	16	No	No	CIC, MTX, ACT
H	32	93	30,7	Sí	10	No	No	MTX
H	35	75	25,9	Sí	11	No	Asma bronquial, vértigo posicional paroxístico	CIC

ACT: acitretino; anti-TNF: anticuerpo monoclonal contra el factor de necrosis tumoral alfa; CIC: ciclosporina; H: hombre; MTX: metotrexato.

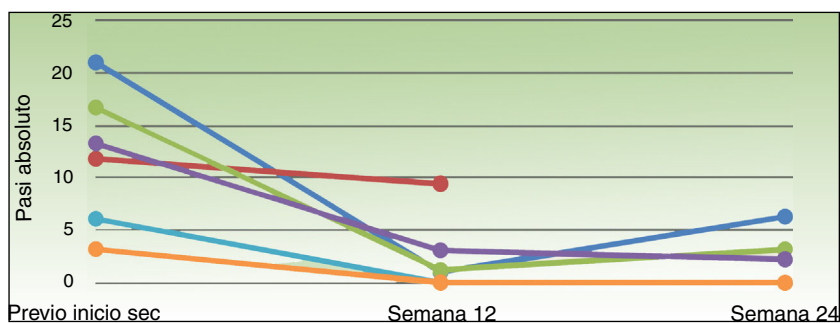
Tabla 2 Respuesta a secukinumab en pacientes con psoriasis en placas tras fracaso terapéutico con ustekinumab

Tratamiento con UST			Previo inicio SEC			SEC semana 12				SEC semana 24			
PASI previo	PASI semana 12	Fallo a UST	PASI	DLQI	PGA	PASI	PASI90	DLQI	PGA	PASI	PASI90	DLQI	PGA
39	11,9	Primario*	21	22	3	1	Sí	13	2	6,3	No	13	2
43,5	9,1	Secundario**	11,8	2	3	9,4	No	0	1	NT	NT	NT	NT
9,1	8,4	Primario*	16,7	8	4	1,2	Sí	0	1	3,2	No	1	1
22,1	0	Secundario**	13,3	25	3	3,1	No	1	1	2,2	No	1	0
18	4,8	Primario*	6,1	19	3	0	Sí	0	0	0	Sí	0	0
3,2	4	Primario*	3,2	4	3	0	Sí	0	0	0	Sí	0	0

DLQI: *Dermatology Life Quality Index*; NT: tratamiento suspendido por falta de respuesta (no alcanzó el PASI50 en la semana 12); PASI: *Psoriasis Area and Severity Index*; PGA: *physician global assessment*; SEC: secukinumab; UST: ustekinumab.

* Fallo primario: no alcanzar una reducción del 75% del PASI basal (PASI75) en la semana 12.

** Fallo secundario: disminución de la respuesta por debajo de PASI75 en las semanas siguientes.

**Figura 1** Respuesta a tratamiento con secukinumab en pacientes con fracaso terapéutico a ustekinumab. PASI: *Psoriasis Area and Severity Index*; SEC: secukinumab.

Los resultados obtenidos con SEC son inferiores a los publicados en estudios pivotaes^{2,3}, lo cual puede deberse a que en nuestro estudio se incluyeron pacientes con fracaso a múltiples tratamientos sistémicos previos, por lo que su enfermedad puede considerarse de difícil manejo. Otra explicación se basa en el mecanismo de acción, ya que UST, a través de la inhibición de la IL-23, inhibe indirectamente a la IL-17⁴. Por lo tanto, los pacientes con fallo terapéutico a UST ya habían experimentado un cierto bloqueo de esta IL proinflamatoria (diana de SEC) sin obtener una respuesta clínica adecuada. Para avalar esta hipótesis, sería importante conocer la respuesta a SEC en pacientes con fracaso terapéutico a anti-TNF, fármacos que no inhiben la IL-17. Sin embargo, no hemos encontrado publicaciones que aborden esta situación clínica. En los ensayos clínicos pivotaes de SEC, menos del 10% de los pacientes habían presentado previamente fracaso terapéutico a anti-TNF^{2,3}, y lamentablemente no se realizó un análisis de este subgrupo.

Por último, no hemos identificado factores pronósticos de respuesta terapéutica a SEC tras el fracaso con UST.

Las principales fortalezas de este trabajo son la utilización de múltiples criterios de respuesta clínica (PASI, PGA y DLQI) previo y durante la terapia biológica, así como un seguimiento de la respuesta hasta las 24 semanas, y las principales limitaciones son su carácter retrospectivo y el pequeño número de pacientes incluidos.

En conclusión, SEC puede ser una alternativa terapéutica en pacientes con fallo al tratamiento a UST.

Conflicto de intereses

Los autores declaran no tener ningún conflicto de intereses relacionado con este trabajo.

Bibliografía

- Nast A, Jacobs A, Rosumeck S, Werner RN. Efficacy and safety of systemic long-term treatments for moderate-to-severe psoriasis: A systematic review and meta-analysis. *J Invest Dermatol.* 2015;135:2641–8.
- Thaçi D, Blauvelt A, Reich K, Tsai T-F, Vanaclocha F, Kingo K, et al. Secukinumab is superior to ustekinumab in clearing skin of subjects with moderate to severe plaque psoriasis: CLEAR, a randomized controlled trial. *J Am Acad Dermatol.* 2015;73:400–9.
- Langley RG, Elewski BE, Lebwohl M, Reich K, Griffiths CEM, Papp K, et al. Secukinumab in plaque psoriasis — results of two phase 3 trials. *N Engl J Med.* 2014;371:326–38.
- Gaffen SL, Jain R, Garg AV, Cua DJ. The IL-23-IL-17 immune axis: From mechanisms to therapeutic testing. *Nat Rev Immunol.* 2014;14:585–600.

D. Morgado-Carrasco, J. Riera-Monroig, X. Fustà-Novell y M. Alsina Gibert*

Servicio de Dermatología, Hospital Clínic de Barcelona, Universitat de Barcelona, Barcelona, España

* Autor para correspondencia.

Correo electrónico: malsina@clinic.cat (M. Alsina Gibert).

<https://doi.org/10.1016/j.ad.2017.07.019>

0001-7310/

© 2017 AEDV.

Publicado por Elsevier España, S.L.U. Todos los derechos reservados.

Enfermedad boca-mano-pie atípica vesículo-ampollosa en 2 adultos



Atypical Vesicular-Bullous Hand-Foot-Mouth Disease in 2 Adults

Sra. Directora:

La enfermedad boca-mano-pie (EBMP) es una enfermedad exantemática de predominio en la edad pediátrica¹. De forma clásica se caracteriza por fiebre, pequeñas vesículas acrales y erosiones orofaríngeas de curso autolimitado². En los últimos años, han adquirido importancia clínica y epidemiológica formas atípicas con amplia expresividad clínica, distribución inusual y mayor gravedad³.

Describimos 2 casos de pacientes adultos diagnosticados de EBMP atípica (forma vesículo-ampollosa) causados por *Coxsackievirus A6*. Los datos epidemiológicos, clínicos (fig. 1) e histológicos (fig. 2), así como la evolución y tratamiento de ambos pacientes se muestran en la tabla 1.

La EBMP es una entidad frecuente y autolimitada que se asocia generalmente a infecciones por *Coxsackievirus A16* o *Enterovirus A71*^{4,5}. Estos serotipos han sido responsables de brotes epidémicos de EBMP y se han asociado a complicaciones fatales como la encefalitis y el edema pulmonar agudo no cardiogénico. En los últimos años, han emergido enterovirus con escaso tropismo cutáneo relacionados con enfermedades respiratorias y neurológicas graves (*Coxsackievirus D68* y *D70*) y han tomado mayor relevancia serotipos responsables de formas de EBMP atípica (*Coxsackievirus A6*)^{1,6}.

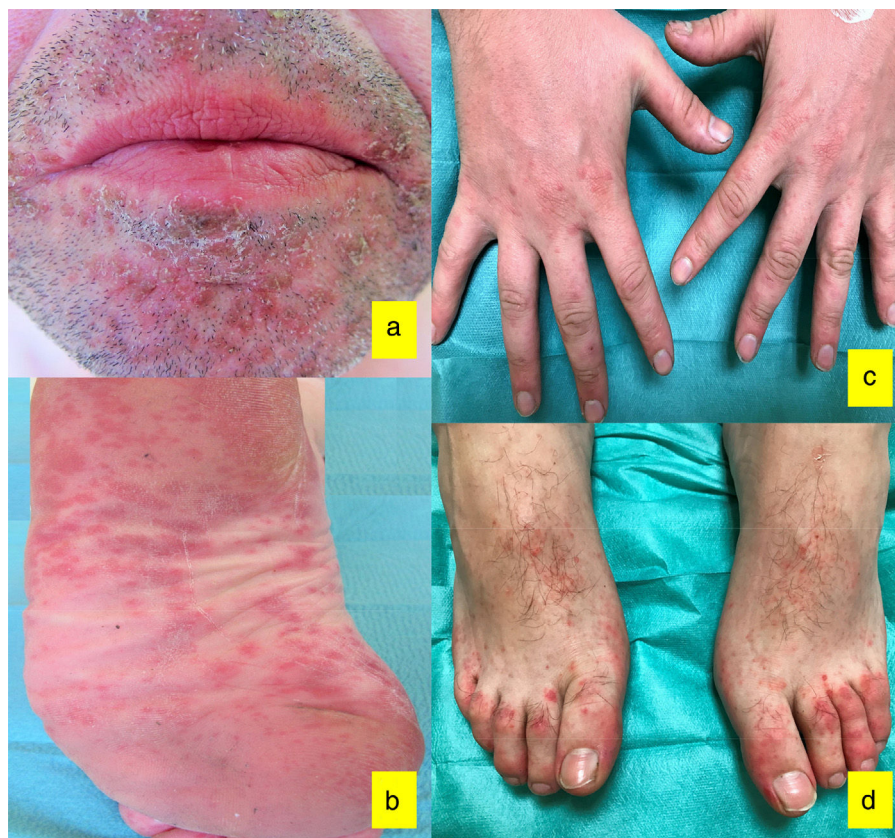


Figura 1 Presentación clínica correspondiente al caso 1: a) Costras melicéricas en región perioral; b) Máculas eritematosas plantares. Presentación clínica correspondiente al caso 2; c) Pápulas eritematosas en dorso de manos; d) Pápulas eritematosas aisladas y confluentes en región distal del dorso de ambos pies.