




ACTAS Dermo-Sifiliográficas

Full English text available at
www.actasdermo.org



NOVEDADES EN DERMATOLOGÍA

Dermatitis alérgica de contacto por acrilatos en esmaltes permanentes



M.E. Gatica-Ortega^{a,*}, M.A. Pastor-Nieto^{b,c} y J.F. Silvestre-Salvador^d

^a Servicio de Dermatología, Complejo Hospitalario de Toledo, Toledo, España

^b Hospital Universitario de Guadalajara, Guadalajara, España

^c Universidad de Alcalá de Henares, Madrid, España

^d Hospital General de Alicante, Alicante, España

Recibido el 3 de abril de 2017; aceptado el 3 de agosto de 2017

Disponible en Internet el 3 de noviembre de 2017

PALABRAS CLAVE

Dermatitis alérgica de contacto;
Ocupacional;
Acrilatos;
Esmaltes permanentes;
Uñas acrílicas;
Esteticistas

KEYWORDS

Allergic contact dermatitis;
Occupational;
Acrylates;
Permanent nail polish;
Acrylic nails;
Beauticians

Resumen Los primeros casos de dermatitis alérgica de contacto por acrilatos en procedimientos de manicura se describieron hace décadas en relación con la aplicación de uñas de porcelana. Recientemente se ha incrementado la frecuencia de sensibilización secundaria a la implantación de los llamados esmaltes permanentes que contienen acrilatos UV curables, predominantemente entre las esteticistas que los aplican y en menor medida en usuarias. La reciente comercialización de kits de uso doméstico podría precipitar un aumento en la frecuencia aún mayor. En este artículo describimos su técnica de aplicación, la clínica, el diagnóstico, el tratamiento y la prevención. Los acrilatos están presentes en una amplia variedad de fuentes, incluidos múltiples materiales médicos. Una sensibilización desencadenada por un procedimiento puramente estético podría llegar a tener una importante repercusión en la salud, por lo que se imponen políticas restrictivas por parte de las autoridades que limiten su uso a profesionales cualificados y prohíban la venta indiscriminada de kits caseros.

© 2017 AEDV. Publicado por Elsevier España, S.L.U. Todos los derechos reservados.

Allergic Contact Dermatitis Caused by Acrylates in Long-Lasting Nail Polish

Abstract The first reported cases of allergic contact dermatitis from acrylates in manicure procedures in relation to the application of porcelain nails were published decades ago. The frequency of sensitization has increased due to the introduction of the so-called permanent nail polish containing photo-bonded acrylates, mainly involving the beauticians who apply them, and to a lesser extent, the consumers. The recent commercialized permanent polish kits for domestic use could trigger even higher degrees of sensitization.

* Autor para correspondencia.

Correo electrónico: mariaelenagatica@yahoo.com.ar (M.E. Gatica-Ortega).

In this article, the clinical features, diagnostic procedures, treatment and preventive measures are described. Acrylates are present in a wide range of sources including multiple medical materials. Sensitization caused by a merely aesthetic procedure might end up having an eventual important impact in the future consumer's health which is why restrictive policies should be implemented limiting its use to qualified professionals and banning the indiscriminate sale of domestic kits.

© 2017 AEDV. Published by Elsevier España, S.L.U. All rights reserved.

Introducción

Los acrilatos y metacrilatos son materiales plásticos formados por la polimerización de monómeros derivados del ácido acrílico o ácido metacrílico. Los monómeros acrílicos son responsables de la mayoría de las reacciones de dermatitis alérgica de contacto (DAC) por acrilatos. Una vez completado el proceso de polimerización, los compuestos acrílicos son relativamente inertes dado su elevado peso molecular, por lo que dejan de tener capacidad sensibilizante. Sin embargo, la persistencia de monómeros en condiciones de polimerización deficientes podría dar lugar al desarrollo de una sensibilización o una reacción de dermatitis de contacto en un individuo previamente sensibilizado¹.

Los usos de los polímeros acrílicos son numerosos, incluidos la fabricación de aislantes eléctricos, discos compactos, pinturas, adhesivos y tintas de impresión². Los acrilatos se han utilizado también para la fabricación de múltiples dispositivos médicos, tales como lentes de contacto e intraoculares, prótesis dentales, empastes de *composite*, cemento óseo, bombas de insulina y audífonos. El polimetilmetacrilato tiene la propiedad de absorber varias veces su peso en agua y por ello se ha utilizado en la fabricación de pañales desechables y compresas femeninas^{3,4}, así como en algunos tipos de esparadrapos, apósitos para úlceras y compresas de incontinencia⁵. Los primeros casos de DAC por acrilatos se describieron en un contexto ocupacional. Los profesionales que presentan un mayor riesgo de exposición a acrilatos son, entre otros, odontólogos y técnicos dentales, traumatólogos, trabajadores de la industria de la imprenta, de la fibra de vidrio, o individuos expuestos a pinturas y pegamentos⁶.

En 1956 se describió el primer caso de DAC a materiales acrílicos en uñas artificiales⁷. Desde entonces se han publicado numerosos casos de DAC a acrilatos en relación con la aplicación de esta técnica con fines estéticos y con fines profesionales, como es el caso de los guitarristas flamencos⁸. Posteriormente, con la introducción en el mercado de las llamadas «uñas de gel», se observó un incremento en la frecuencia de sensibilización⁹⁻¹³. Alrededor del año 2010 se implantó el uso de los esmaltes permanentes (EP), también llamados esmaltes de duración prolongada o esmaltes semipermanentes, una nueva modalidad de esmaltes de uñas con acrilatos en su composición. En los últimos años se ha producido un significativo aumento de la frecuencia de DAC a acrilatos a expensas fundamentalmente de las pacientes sensibilizadas a través de esta nueva técnica de manicura, que representa actualmente con gran diferencia la primera causa de sensibilización a estos compuestos en

nuestro medio. Pese a ello existe poca bibliografía publicada hasta el momento (tabla 1). Es probable que muchos de los casos de DAC secundaria a «uñas de gel» publicados en los últimos años sean en realidad casos provocados por EP. Dado que en ambos procedimientos se precisa de luz UV para iniciar la polimerización, posiblemente en algunos casos el(la) paciente o el médico que lo atiende no sean capaces de precisar de cuál de los dos procedimientos se trata en cada caso si la anamnesis no es muy específica.

En este artículo se describe la DAC a acrilatos en los distintos procedimientos de estética ungueal haciendo un especial hincapié en la DAC secundaria a EP, que son los auténticos protagonistas en la actualidad, y en particular, se describen su técnica de aplicación, la clínica, el diagnóstico, el tratamiento y las medidas de prevención.

Esmaltes de duración prolongada: técnica de aplicación

Existen 4 tipos de procedimientos de manicura en los cuales se utilizan materiales acrílicos (tabla 2). En este apartado se desarrolla más en detalle la nueva técnica de EP.

La técnica correcta de aplicación de estos esmaltes consta de varios pasos sucesivos. El primer paso consiste en preparar correctamente la uña eliminando esmaltes previos. Posteriormente se frota exhaustivamente la superficie y la cara inferior de la porción libre de la uña con un cepillo limpio, desinfectado y de cerdas suaves. A continuación se utiliza una lima abrasiva de pocos granos (180-240) para alisar la superficie y, finalmente, se aplica alcohol isopropílico con una función deshidratante con el fin de eliminar humedad y aceites residuales^{14,15}. Posteriormente, siguiendo una técnica similar a la de los esmaltes clásicos, se utiliza un pincel suave para aplicar 3 o más capas consecutivas de esmaltes. La capa base y la capa superior son transparentes y la(s) capa(s) intermedia(s) contiene(n) los pigmentos responsables del color final. Todas ellas contienen acrilatos que polimerizan tras la exposición a una fuente de luz en presencia de sustancias fotoiniciadoras. En el proceso de polimerización el esmalte se endurece y seca. Los pigmentos que se utilizan en la capa o capas intermedias son los mismos que los de los esmaltes clásicos. En algunos casos, se utilizan simultáneamente dos lámparas ubicadas a ambos lados de la mesa, mientras que en otros se usa una sola lámpara que se sitúa en el centro de tal forma que mientras una mano polimeriza dentro, la esteticista va pintando la otra mano (fig. 1). La fuente de luz puede ser una lámpara de luz

Tabla 1 Revisión de la literatura sobre esmaltes permanentes

Referencias bibliográficas	N.º de casos	Acrilato positivo en PE	Comentario
Chen et al., 2012 ²⁸	5 usuarias		Medición del grosor de la uña con ecografía y microscopia confocal antes y después de aplicar la técnica. Se confirmó que los EP reducen el grosor de la uña
Scheers et al., 2015 ²¹	1 usuaria	2-HEMA, 2-HPMA, EGDMA, EA, 2-HEA, 2-HPA, MMA, UDMA, UDA	Clínica de queilitis no pruriginosa y edema de labio
Le et al., 2015 ²²	3 esteticistas y 1 usuaria de kit casero	2-HEMA (100%); 2-HPMA (50%); EGDMA (50%); MMA (25%); BUDA (25%)	Lesiones en dedos. Adicionalmente una con afectación palmar; otra en torso, pies y muslo; y otra en pies
Dahlin et al., 2016 ²³	8 usuarias de kits caseros	Di HEMA (87,5%); UA (75%); 2-HEMA (75%)	Reacciones cutáneas graves por kits caseros de una marca disponible en Suecia que fue prohibida posteriormente por la Agencia Sueca de Productos Médicos
Gatica-Ortega et al. (En prensa) ²⁰	40 esteticistas y 3 usuarias	2-HPMA (95,34%); 2-HEMA (90,69%); THFMA (79,48%); 2-HEA (75,86%); EGDMA (67,74%); EA (42,30%); TEGDMA (30,23%); BA (28,12%); MMA (19,44%); UDMA (16,66%); 1,4-BDMA (14,28%); 1,3-BDMA (13,88%); EMA (11,13%); UDA(AL) (6,25%); UDA(AR) (4,54%)	Descripción detallada de la morfología clínica y distribución de las lesiones así como de los alérgenos implicados con mayor frecuencia en una serie de pacientes diagnosticadas en 4 centros españoles. Evaluación de los acrilatos declarados en las etiquetas de múltiples EP de distintas marcas aportados por las pacientes. Valoración del pronóstico a través de una encuesta telefónica

BA: butilacrilato; 1,4-BDMA:1,4-butildimetacrilato; 1,3-BDMA: 1,6 butildimetacrilato; BUDA: butanedioldiacrilato; Di HEMAT: Di hidroxietilmetacrilato trimetilhexil dicarbamato; EA: etilacrilato; EGDMA: etilenglicoldimetacrilato; EMA: etilmetacrilato; EP: esmaltes permanentes; 2-HEA: 2-hidroxietilacrilato; 2-HEMA: 2-hidroxietilmetacrilato; 2-HPA: 2-hidroxiopropilacrilato; 2-HPMA: 2-hidroxiopropilmetacrilato; MMA: metilmetacrilato; PE: prueba epicutánea; TEGDMA: trietilenglicoldimetacrilato; THFMA: tetrahidrofurfurilmetacrilato; UA: uretano acrilato; UDA: uretanodiacrilato; UDA(AL):uretanodimetacrilato alifático; UDA(AR): uretanodimetacrilato aromático; UDMA: uretanodimetacrilato.

Tabla 2 Principales características de las diferentes técnicas de manicura en las que se utilizan acrilatos

Procedimiento	Nombre y sinónimos	Técnica	Tiempo de realización	Coste
Reconstrucción de uñas	«Uñas esculpidas» o «uñas de porcelana» o «uñas acrílicas»	Se realizan con un polvo y un líquido que contienen acrilatos No se usa lámpara	1 a 2 h	40-50 euros
	«Uñas de gel»	Se realizan con un gel espeso que contiene acrilatos Se usa lámpara para secarlo	1 a 2 h	40-50 euros
Esmalte sobre la uña natural (o sobre uñas reconstruidas con gel o porcelana)	«Esmaltes de duración prolongada» (EDP) o «esmaltes semipermanentes» (ESP) o «esmaltes permanentes» (EP)	Se realizan con un esmalte UV curable que contiene acrilatos Se usa lámpara para secarlo	15 a 30 min	6 a 15 euros
Uñas postizas	«Uñas postizas» de seda o papel, de fibra de vidrio, de plástico (<i>tricresyl ethyl phthalate</i>)	Se pega la uña prefabricada con un pegamento que contiene acrilatos	-	-

ultravioleta A (UVA) de baja intensidad, generalmente 435-325 nm. Con esta, el tiempo que lleva realizar el secado del esmalte es de unos 2 min. Ya se han empezado a utilizar en algunos centros lámparas con luz LED (*light-emitting diode*), con las que se ha logrado reducir el tiempo de secado a

unos 30 s. Las bombillas deberían cambiarse cada 2-4 meses (dependiendo del uso) para asegurar una función correcta que garantice una polimerización completa de las moléculas acrílicas¹⁶. Por último, se realiza nuevamente una limpieza de las uñas con alcohol isopropílico y, en ocasiones, se apli-



Figura 1 Esteticista realizando la técnica de esmalte permanente (EP) en una mesa de trabajo con dos lámparas, una a cada lado de la cliente. Obsérvese como el primer dedo de la mano introducida en la lámpara se encuentra fuera de ella. Para que el acrilato polimerice correctamente se debe exponer este dedo a la luz independientemente, en un segundo tiempo.

can aceites esenciales para finalizar con el procedimiento. Una esteticista entrenada es capaz de aplicar la técnica completa de EP en solo 15-30 min.

Los EP se mantienen brillantes e intactos aproximadamente unas 3-4 semanas, si bien con el paso de las semanas se va haciendo evidente una franja sin esmalte en la zona proximal de la uña debido al crecimiento de la misma. Es en este momento cuando se debe retirar todo el esmalte previo a su reaplicación, al contrario que en las uñas acrílicas, en las cuales no se eliminan sino que se someten a un proceso de mantenimiento mediante el relleno de ese espacio denominado reequilibrio.

Para eliminar el esmalte hay que dejar los dedos sumergidos en un recipiente con un disolvente (la acetona es el más utilizado) durante al menos 15-20 min o bien se pueden emplear algodones empapados sujetos con pinzas especiales o con papel de aluminio. En ocasiones, hay que utilizar una fresa para eliminarlo.

La estética ungüea está en pleno auge y permanentemente se van introduciendo variantes innovadoras. En relación con los EP destacan dos nuevas modalidades que se describen a continuación:

1. *Esmaltes «magnéticos» o con «efecto 3D»:* estos esmaltes contienen metales y se venden con un imán que reproduce un dibujo. Este imán se coloca durante unos segundos muy próximo a la uña inmediatamente después de aplicarlo, de tal manera que los metales se ven atraídos por él, quedando pintado en la uña el mismo dibujo con un efecto lumínico *en degradé* que produce sensación visual de 3 dimensiones. Posteriormente, se realiza el secado con la lámpara. Los metales contenidos en la mayoría de estos esmaltes magnéticos, tales como el óxido ferroso-férrico (Fe_3O_4) y otras aleaciones, presentan unas buenas propiedades magnéticas y cosméticas y tienen baja capacidad sensibilizante. Sin embargo, ya se ha publicado un caso de DAC secundaria a níquel y cobalto no declarados en el etiquetado de un esmalte de este tipo¹⁷.
2. *Impresión digital de uñas:* en esta modalidad se utiliza una impresora especialmente diseñada para uñas con la

que se pueden imprimir imágenes sobre la uña natural o en uñas postizas. Cuando se realiza sobre la uña natural hay que aplicar previamente una capa base de esmalte, luego se aplica una capa de color blanco como absorbente de tinta. El siguiente paso consiste en imprimir la imagen deseada con la impresora, un dibujo prediseñado o una fotografía. Finalmente se aplica una capa superficial. Si se aplica sobre la uña natural solo se puede imprimir la imagen en una uña cada vez, mientras que es posible imprimir imágenes en varias uñas postizas simultáneamente (incluso en 20). La impresora tiene una pantalla táctil con la que se puede ajustar la imagen al tamaño de cada uña. También tiene cámara fotográfica y puerto USB.

Ambas variantes se pueden realizar tanto con esmaltes clásicos como con EP.

Dermatitis alérgica de contacto por esmaltes permanentes

Clínica

Se pueden distinguir diferentes formas clínicas según se trate de esteticistas o de usuarias. En las esteticistas las lesiones de DAC a acrilatos en EP tienen una distribución característica y cada localización anatómica está justificada. Asientan frecuentemente en los pulpejos de los dedos de las manos, con predominio de la mano dominante y en los primeros dedos. En la fase aguda, al inicio del cuadro, las lesiones son exudativas y pruriginosas, evolucionando posteriormente a una forma crónica de pulpitis seca y fisurada con hiperqueratosis subungüea en la que predomina el dolor como síntoma principal. Las lesiones en manos se producen por el contacto directo con los esmaltes (fig. 2). Muchas de las esteticistas retiran el esmalte sobrante con la mano dominante con la que sostienen el pincel, antes de la polimerización con luz UV, en lugar de utilizar el «palito de naranja» para realizar esta operación. En la mitad de los casos se pueden observar lesiones eccematosas en otras localizaciones distintas de los dedos, como en el dorso de la mano no dominante donde, en ocasiones, se limpian el dedo con el que retiran el esmalte sobrante (fig. 3). La siguiente localización más afectada es la cara, con predominio de párpados, mejilla y zona mandibular. Las lesiones situadas en estas áreas están provocadas por un mecanismo de transferencia pasiva (a través de los dedos) o a través de objetos contaminados como el teléfono móvil, y en menor grado por mecanismo aerotransportado. El componente aerotransportado parece tener menos trascendencia que en el procedimiento de las uñas acrílicas dado que en EP no existen componentes en polvo y las uñas se liman antes de la aplicación del esmalte, por lo que no se propaga polvo con acrilatos en el aire. El cuello puede estar afectado y las lesiones se producen por el mismo mecanismo que en la cara. La localización de las lesiones en antebrazos también es frecuente y se circunscriben a la zona de apoyo de la mesa de trabajo contaminada. Se pueden observar lesiones en muslos y abdomen ocasionadas por caída accidental del esmalte. Adicionalmente, las pacientes manifiestan en ocasiones parestesias leves referidas como hormigueos y disminución de sensibilidad en los

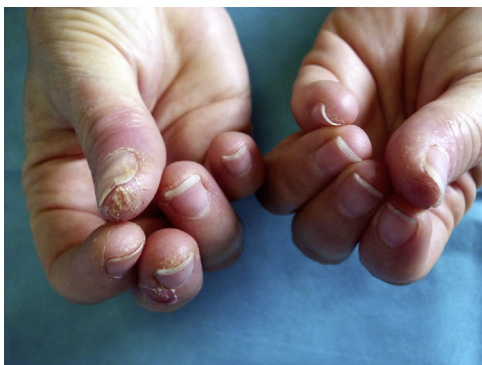

Figura 2 Lesiones clínicas características en las esteticistas: pulpitis seca fisurada de los primeros dedos de ambas manos con predominio de la mano dominante.

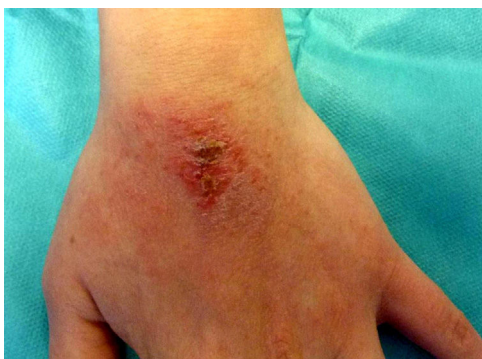

Figura 3 Eczema en dorso de mano no dominante en una paciente que reconocía limpiarse el dedo de la mano dominante con el que retiraba la rebaba del esmalte que quedaba por fuera de la uña.

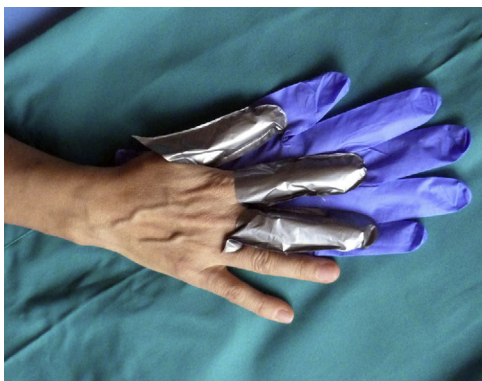

Figura 4 Correcta protección de la mano dominante con dediles de guantes 4H[®]. Encima se deben poner guantes de nitrilo para mantener los dediles en el sitio y favorecer la destreza para este tipo de tarea.

dedos. En casi todas las esteticistas afectadas se observa un cierto grado de onicolisis, hiperqueratosis subungueal y hemorragias en astilla. No se han observado casos graves de parestesias¹⁸ ni onicodistrofia¹⁹, como sucede en la DAC por uñas acrílicas.(fig. 4)

La DAC por acrilatos en EP se puede acompañar con menos frecuencia de edema de párpados o labios^{20,21} y/o síntomas de afectación de vías aéreas superiores leves.

En cuanto a las usuarias, existen dos tipos: aquellas que acuden a un salón de belleza para que les apliquen el EP y las usuarias de kits caseros. En las primeras se observan lesiones en las manos con predominio en zona periungueal y pulpejos y, en menor grado, en la cara (párpados y labios) y en el cuello. En las usuarias «convertidas en esteticistas» por el uso de kits caseros las lesiones son más extensas e intensas, afectando manos y otras localizaciones^{22,23}.

Diagnóstico

En relación con el diagnóstico, para su confirmación se deben realizar pruebas epicutáneas con una batería de acrilatos para uñas artificiales. Sin embargo, la sospecha diagnóstica en las esteticistas no presenta dificultades ya que las propias pacientes atribuyen sus síntomas al contacto con el EP. Se podría utilizar un número más reducido de acrilatos de cribado que, en el caso de EP, podrían ser HPMA (*hydroxypropyl methacrylate*), HEMA (*hydroxyethyl methacrylate*) y THFMA (*tetrahydrofurfuryl methacrylate*) por estar presentes con mayor frecuencia en los productos y ser responsables de la gran mayoría de las reacciones. Es muy importante recordar que los acrilatos se deben cargar en los soportes inmediatamente antes de aplicarlos en la espalda, ya que se pueden evaporar. Si se cargan con antelación y se dejan fuera de la nevera pueden dar lugar a resultados falsos negativos²⁴. Las reacciones positivas suelen ser múltiples e intensas (2+) o incluso graves (3+) y pueden provocar reacciones de tipo *angry back* y leucodermias adquiridas¹⁸. No es recomendable aplicar los productos propios tal cual por el riesgo de sensibilización activa y toxicidad. Es importante hacer lecturas tardías de estos alérgenos.

En el caso de las usuarias, la paciente no siempre relaciona sus síntomas con la exposición a EP, por lo que el dermatólogo ha de pensar en ello al enfrentarse a una paciente con eccemas de localización periungueal, facial o en cualquier otra localización y valorar si existe una relación temporal. La sospecha se debe confirmar mediante la realización de pruebas epicutáneas con las mismas recomendaciones planteadas para las esteticistas.

Tratamiento

Es el habitual de la DAC. Suelen responder al tratamiento con corticosteroides tópicos u orales según la gravedad del cuadro y, como en todas las sensibilizaciones por contacto, se debe instruir al paciente en la evitación del alérgeno como se explica a continuación.

Prevención primaria

La mayoría de las esteticistas carecen de una formación adecuada para prevenir la sensibilización porque desconocen el riesgo de los acrilatos en EP y los manejan como esmaltes de uña tradicionales sin utilizar ningún tipo de guantes y tocándolos directamente con la mano, sin utilizar los materiales adecuados como el «palito de naranjo». La prevención primaria debe ir dirigida a las profesionales esteticistas. Como en cualquier otra industria en la que se manipulen acrilatos, se debería impartir a las esteticistas

Tabla 3 Recomendaciones para esteticistas no sensibilizadas a acrilatos (prevención primaria) y sensibilizadas a acrilatos (prevención secundaria)

1. No tocar el esmalte especialmente cuando todavía está blando (técnica *non touch*)
2. Evitar también el contacto con todos los productos del trabajo que lo contengan o se hayan contaminado con él: deberá trabajar «como en un quirófano», manteniendo estos productos «contaminados» en el sitio de trabajo
3. No contaminar y, por tanto, mantener fuera del sitio de trabajo aquellos objetos que se vayan a tocar posteriormente como pueden ser el teléfono móvil, las bebidas, los picaportes de las puertas, etc.
4. Es preciso cambiar el mantel de apoyo con cada cliente
5. Las limas, el palito de naranjo y todos los materiales que se usen para hacer uñas y esmaltes con acrilatos no se deben utilizar posteriormente para hacer una manicura clásica ya que pueden quedar contaminados de acrilatos y exponerse tanto la manicurista como el cliente
6. Asegurar una correcta polimerización del acrilato: Las manos deben estar el tiempo suficiente en la luz y en todas las uñas. Se debe colocar toda la mano bajo la lámpara y luego el primer dedo individualmente, de lo contrario la mitad externa del primer dedo quedará sin polimerizar y la usuaria estaría en contacto con restos de monómeros sensibilizantes. Es fundamental el mantenimiento de la lámpara: se deben renovar las bombillas periódicamente
7. La protección de las manos debe hacerse Silver Shield® /con guantes 4H® (Honeywell Safety Products EMEA, Roissy, Francia) recortando dediles y cubriendo los dedos que más se exponen y que más se afectan. Estos guantes se compran en comercios de vestuario laboral y EPI (elementos de protección individual para los trabajadores). Encima de los dediles, para mantenerlos en su sitio y mejorar la protección, se deben poner guantes de nitrilo. El guante de nitrilo se deberá cambiar con cada cliente. Los dediles se pueden volver a utilizar (fig. 4)
8. Es también recomendable el uso de mascarilla y gafas
9. Otros usos de los acrilatos: dispositivos médicos (lentes de contacto e intraoculares, prótesis dentales, empastes de *composite*, cemento óseo, bombas de insulina, audífonos, etc.); aislantes eléctricos; discos compactos; pinturas; adhesivos; pegamentos; tintas de impresión; pañales desechables; compresas femeninas; compresas de incontinencia; esparadrapos; etc.

una formación adecuada en los riesgos que supone trabajar en este campo (tabla 3). De esta manera, se protege también de forma indirecta a las usuarias. Sin embargo, las usuarias también deberían conocer el riesgo al que se exponen.

Prevención secundaria

Muchas de las esteticistas sensibilizadas podrían continuar trabajando sin presentar lesiones, en la mayoría de los casos, si se protegen de manera adecuada, como se describe en la tabla 3. Tanto en usuarias como en esteticistas se recomienda que eviten el uso de cualquier procedimiento de estética ungüal en el que se utilicen acrilatos, a excepción de las uñas artificiales. En estas se utilizan adhesivos con cianoacrilato, para el que no se han descrito reacciones cruzadas con otros acrilatos. Alternativamente, pueden utilizar los esmaltes clásicos. También se debe informar sobre otras fuentes y usos de los acrilatos, incluidos los procedimientos médicos (empastes, prótesis, procedimientos intravasculares, adhesivos, etc.).

Conclusiones

Los EP se están utilizando de manera masiva porque constituyen una técnica con un buen resultado estético, muy rápida de realizar, económica y de efectos duraderos. Esta circunstancia, sumada a las insuficiencias en la formación de las esteticistas que manejan los EP, está conduciendo a una nueva epidemia en el campo de la DAC.

Los EP y las lámparas están disponibles para su venta al público general en comercios o por Internet, por lo que

muchos usuarios de edades diversas los están empezando a aplicar indiscriminadamente en su propia casa. Es muy posible, que en un futuro próximo, se incrementen los casos de sensibilización a acrilatos entre los usuarios convertidos en «esteticistas» por la facilidad de acceso a estos productos en el mercado.

Lamentablemente, estas sustancias se utilizan con muchas otras finalidades, por lo que una sensibilización desencadenada por un procedimiento meramente estético podría repercutir en la vida futura del paciente. Con respecto al pronóstico de las pacientes sensibilizadas en relación con exposición a otros acrilatos, especialmente de uso médico, este es desconocido. Se han descrito casos aislados de reacciones de DAC a empastes y de rechazo de prótesis ortopédicas en pacientes sensibilizados a través del contacto con acrilatos con EP y otros procedimientos de estética de uñas^{20,25-27}. La contraindicación de utilizar estos materiales en el futuro dependerá posiblemente de los siguientes factores: naturaleza de las moléculas a las que el paciente esté sensibilizada y de las moléculas con las que entre posteriormente en contacto; la fuente de exposición, y el tiempo en que el polímero permanezca en fase de gel antes de su curación completa.

Para concluir, consideramos que se debería proporcionar a las esteticistas una formación adecuada obligatoria para trabajar en este campo y opinamos que las autoridades deberían prohibir la venta indiscriminada de kits caseros.

Entre los dermatólogos que nos dedicamos al estudio de la alergia de contacto, el reto más importante que estas pacientes nos plantean es conocer realmente las consecuencias que esta sensibilización conlleva en relación con otras fuentes de exposición a acrilatos, tanto a corto como a largo plazo.

Conflicto de intereses

Los autores declaran no tener ningún conflicto de intereses.

Bibliografía

- Sasseville D. Acrylates in contact dermatitis. *Dermatitis*. 2012;23:6–16.
- Conde-Salazar L, Guimaraens D, Romero LV. Occupational allergic contact dermatitis from anaerobic acrylic sealant. *Contact Dermatitis*. 1988;18:129–32.
- Sauder MB, Pratt MD. Acrylate systemic contact dermatitis. *Dermatitis*. 2015;26:235–8.
- Giroux L, Pratt MD. Contact dermatitis to incontinency pads in a (met)acrylate allergic patient. *Am J Contact Dermatitis*. 2002;13:143–5.
- Spencer A, Gazzani P, Thompson DA. Acrylate and methacrylate contact allergy and allergic contact disease: A 13-year review. *Contact Dermatitis*. 2016;75:157–64.
- Ramos L, Cabral R, Gonçalo M. Allergic contact dermatitis caused by acrylates and methacrylates — a 7-year study. *Contact Dermatitis*. 2014;71:102–7.
- Canizares O. Contact Dermatitis due to the acrylic materials used in artificial nails. *AMA Arch Derm*. 1956;74:141–3.
- Alcántara-Nicolás FA, Pastor-Nieto MA, Sanchez-Herreros C, Perez-Mesonero R, Melgar-Molero V, Ballano A, et al. Allergic contact dermatitis from acrylic nails in a flamenco guitarist. *Occup Med (Lond)*. 2016;66:751–3.
- Vázquez-Osorio I, Espasandín-Arias M, García-Gavín J, Fernández-Redondo V. Dermatitis alérgica de contacto a acrilatos por uñas artificiales acrílicas: estudio de 3 casos. *Actas Dermosifiliogr*. 2014;105:430–2.
- Roche E, de la Cuadra J, Alegre V. Sensibilización a acrilatos por uñas artificiales acrílicas. Revisión de 15 casos. *Actas Dermosifiliogr*. 2008;99:788–94.
- Constandt L, Hecke E, Naeyaert J, Goossens A. Screening for contact allergy to artificial nails. *Contact Dermatitis*. 2005;52:73–7.
- Uter W, Geier J. Contact allergy to acrylates and methacrylates in consumers and nail artists — data of the Information Network of Department of Dermatology 2004-2013. *Contact Dermatitis*. 2015;72:224–8.
- Drucker AM, Pratt MD. Acrylate contact allergy: Patient characteristics and evaluation of screening allergens. *Dermatitis*. 2011;22:98–101.
- Baki G, Alexander KS. *Introduction to cosmetic formulation and technology*. 1st ed. Hoboken: John Wiley & Sons; 2015. p. 430–3.
- Bryson PH, Sirdesai SJ. Colored nail cosmetics and hardeners. En: Draelos ZD, editor. *Cosmetic dermatology: Products procedures*. 1st ed. New Jersey: Wiley-Blackwell; 2010. p. 206–14.
- Schoon D. Cosmetic prostheses as artificial nail enhancements. En: Draelos ZD, editor. *Cosmetic dermatology: Products procedures*. 1st edition New Jersey: Wiley-Blackwell; 2010. p. 215–21.
- Guarneri F, Borgia F. Novitas in antiquo: Magnetic nails. *Contact Dermatitis*. 2013;68:376–7.
- Fisher AA, Baran RL. Adverse reactions to acrylate sculptured nails with particular reference to prolonged paresthesia. *Am J Contact Dermatitis*. 1991;2:38–42.
- Fisher AA. Permanent loss of fingernails due to allergic reaction to an acrylic nail preparation: A sixteen-year follow-up study. *Cutis*. 1989;43:404–6.
- Gatica-Ortega ME, Pastor-Nieto MA, Mercader-García P, Silvestre-Salvador JF. Allergic contact dermatitis from (meth)acrylates in long lasting nail polish. Are we facing a new epidemic in the beauty industry? *Contact Dermatitis*. 2017. <http://dx.doi.org/10.1111/cod.12827>. Jun 27 UI: 28656588. On line, ahead of the print.
- Scheers C, André J, Negulescu M, Blondeel A, Kolivras A. Recurrent cheilitis and lip oedema caused by (meth)acrylates present in ultraviolet-curable nail lacquer. *Contact Dermatitis*. 2015;72:337–46.
- Le Q, Cahill J, Palmer-Le A, Nixon R. The rising trend in allergic contact dermatitis to acrylic nail products. *Australas J Dermatol*. 2015;56:221–3.
- Dahlin J, Berne B, Dunér K, Hosseiny S, Matura M, Nyman G. Several cases of undesirable effects caused by methacrylate ultraviolet-curing nail polish for non-professional use. *Contact Dermatitis*. 2016;75:151–6.
- Goon AT, Bruze M, Zimerson E, Sörensen Ö, Goh CL, Koh D, et al. Variation in allergen content over time of acrylates/methacrylates in patch test preparation. *Br J Dermatol*. 2011;64:116–24.
- Goulding JM, Finch TM. Acrylates tooth and nail: Coexistent allergic contact dermatitis caused by acrylates present in desensitizing dental swabs and artificial fingernails. *Contact Dermatitis*. 2011;65:47–8.
- Jung P, Jarisch R, Hemm W. Hypersensitivity from dental acrylates in a patient previously sensitized to artificial. *Contact Dermatitis*. 2005;53:119–20.
- Haughton AM, Belsito DV. Acrylate allergy induced by acrylic nails resulting in prosthesis failure. *J Am Acad Dermatol*. 2008;59 Suppl. 5:S123–4.
- Chen AF, Chimento SM, Hu S, Sanchez M, Zaiac M, Tosti A. Nail damage from gel polish manicure. *J Cosmet Dermatol*. 2012;11:27–9.