

Hemangioma microvenular: estudio morfológico de 3 casos



Microvenular Hemangioma: Morphological Study of 3 Cases

Sra. Directora:

El hemangioma microvenular (HMV) es un tumor vascular benigno adquirido poco frecuente, que clínicamente puede confundirse con una lesión maligna^{1,2}, de los que se han publicado alrededor de 67 casos¹⁻⁴. Sin embargo, solo se ha realizado estudio dermatoscópico en 3 de ellos³⁻⁵.

En este trabajo presentamos 3 nuevos casos de HMV, 2 varones y una mujer. En la [tabla 1](#) se recogen los datos clínicos relevantes, y en la [figura 1](#) los hallazgos de la exploración física y dermatoscópica. Las lesiones fueron extirpadas, y los hallazgos histológicos diagnósticos de HMV y superponibles en las 3 ([figs. 2 a y b](#)).

El HMV se presenta clínicamente como máculas, pápulas o nódulos de color eritematoso o violáceo, asintomáticas o ligeramente pruriginosas, de crecimiento lento, y a veces múltiples⁶. Su localización predilecta es el antebrazo, como 2 de los casos que presentamos. También se han descrito en el tórax, abdomen, mentón, piernas o plantas⁶⁻⁹.

La patogenia del HMV es desconocida, aunque se ha relacionado con inmunosupresión¹. El primero de nuestros pacientes había recibido tratamiento oncológico y la diabetes se podría considerar como un factor de inmunosupresión en el segundo caso. También se ha asociado a factores hormonales, que explicarían el ligero predominio observado en mujeres⁷, y probablemente, nuestro tercer caso, desarrollado tras un aborto.

El HMV no se suele sospechar clínicamente. De hecho, el 50% de los casos publicados se extirparon sin ningún diagnóstico clínico. En todos los demás casos el diagnóstico clínico emitido fue incorrecto, siendo el tumor vascular maligno la principal sospecha (sarcoma de Kaposi [SK] y angiosarcoma bien diferenciado), seguido de tumor vascular benigno (hemangioma hemosiderótico, angioma en penacho, angioma capilar, granuloma piógeno, angioliopoma o angioqueratoma). Algunos casos, incluidos los que se presentaron como lesiones múltiples, se confundieron con leiomiomas, dermatofibromas, nevos nevocelulares, quistes epidermoides y enfermedades inflamatorias¹⁻¹⁰.

En la dermatoscopia, tanto nuestros casos como los otros 3 publicados, mostraron un tono rosado y telangiectasias

finas³⁻⁵. En 2 de ellos había además glóbulos rojos^{4,5}, que faltaban en el tercero³ y en todos los nuestros ([tabla 1](#)). En 2 pacientes se observó una redícula de pigmento periférica. El tono rosado y las telangiectasias finas arboriformes se pueden ver también en el carcinoma basocelular superficial (CBCs), el SK inicial y la leishmaniasis cutánea (LC); por lo que estas lesiones podrían ser indistinguibles del HMV. Sin embargo, en el HMV faltarían otros hallazgos característicos del CBCs como los nidos y glóbulos gris azulado, las estructuras en hoja de arce, las ruedas de carro o las erosiones superficiales. En el SK inicial también puede haber descamación superficial y redícula periférica de pigmento, pero el tono de fondo puede ser más azulado y, aunque es poco frecuente se puede observar el característico patrón descrito como «en arcoiris». Por su parte, en las lesiones de leishmaniasis cutánea es frecuente ver un fondo anaranjado (que orienta hacia la etiología granulomatosa del proceso), terrones blanco-amarillentos que semejan «lágrimas amarillas», y en las lesiones más evolucionadas, ulceración central rodeada de hiperqueratosis descrita como «patrón en estallido de estrellas blanco»⁹.

El diagnóstico definitivo del HMV es histológico observándose en dermis papilar y reticular una proliferación vascular mal definida, de pequeños vasos de paredes finas, compuestas por una única capa de células endoteliales y luces colapsadas sin signos de atipia, algunas veces agrupadas en lóbulos⁵, que recuerdan a los observados en el angioma en penacho, acompañados en ocasiones de un infiltrado linfoplasmocitario². La inmunohistoquímica es positiva para CD31, CD34, el marcador de angiogénesis WT1, y negativa tanto para el marcador de diferenciación linfática D2-40, como para GLUT-1 (específico de hemangioma infantil) y el herpesvirus VIII (positivo en SK)¹⁰.

En conclusión, presentamos 3 casos de HMV, 2 de ellos localizados en el antebrazo de pacientes de edad avanzada en posible relación con inmunosupresión y uno en el tórax de una mujer joven con antecedente de aborto reciente. El estudio dermatoscópico en estos 3 pacientes reveló un fondo rosado y telangiectasias finas. A diferencia de los casos publicados, no se han observado glóbulos rojos ni redícula de pigmento periférica. Los hallazgos dermatoscópicos, aunque no permiten realizar el diagnóstico, facilitan la distinción con muchas de las lesiones incluidas en el diagnóstico diferencial, aunque no con todas. Es por lo tanto necesario aportar más casos de HMV con estudio dermatoscópico.

Tabla 1 Casos de hemangioma microvenular publicados con descripción dermatoscópica

Caso	Autor/año	Edad	Sexo	Comorbilidad	Descripción clínica	Tiempo de evolución	Localización	Tamaño (mm)	Síntomas	Factor pre-disponente	Diagnóstico diferencial	Dermatoscopia
1	Fernández-Morano (2016)	35	F	No	Pápula eritematosa con halo blanquecino	8 meses	Abdomen	10 × 5	No	No	NR	Fondo rosado Descamación Retícula de pigmento fina en la periferia
2	Rivas-Tolosa (2016)	31	F	Síndrome de nevus displásico MM <i>in situ</i> (3 años antes)	Mácula eritemato-violácea	Un año	Tórax	7	No	No	NR	Fondo rosado Glóbulos rojos pequeños
3	Scalvenzi (2007)	31	F	No	Placa eritematosa	6 meses	Dorsal	20 × 10	No	No	NR	Fondo rosado Glóbulos rojos de distinto tamaño Retícula de pigmento fina en la periferia
4	Serie actual	67	M	Ca. de pulmón metastásico (RT + QT) (18 años antes) Valvulopatía aórtica	Placa eritematosa de 20 mm de diámetro (fig. 1a)	Varios años	Antebrazo derecho	20	No	Inmuno-supresión	CBC MM amelanótico Lupus cutáneo Linfoma	Fondo rosado Telangiectasias finas arboriformes
5	Serie actual	70	M	Diabetes mellitus tipo II, HTA y dislipemia	Mácula eritematosa de 6 × 8 mm (fig. 1c)	Un año	Antebrazo derecho	6 × 8	Prurito ocasional	Inmuno-supresión	Sarcoma de Kaposi Hemangioma elastótico adquirido	Fondo rosado Telangiectasias finas
6	Serie actual	32	F	Aborto espontáneo hacía un mes (8.ª semana de gestación)	Pápula eritematosa de 7 × 5 mm (fig. 1e)	4 meses	Tórax	7 × 5	Prurito ocasional	Hormonal	Leishmaniasis Araña vascular	Fondo rosado Telangiectasias finas Un glóbulo blanco

Ca: carcinoma; CBC: carcinoma basocelular; F: femenino; HTA: hipertensión arterial; M: masculino; MM: melanoma; NR: no registrado; RT: radioterapia; QT: quimioterapia.

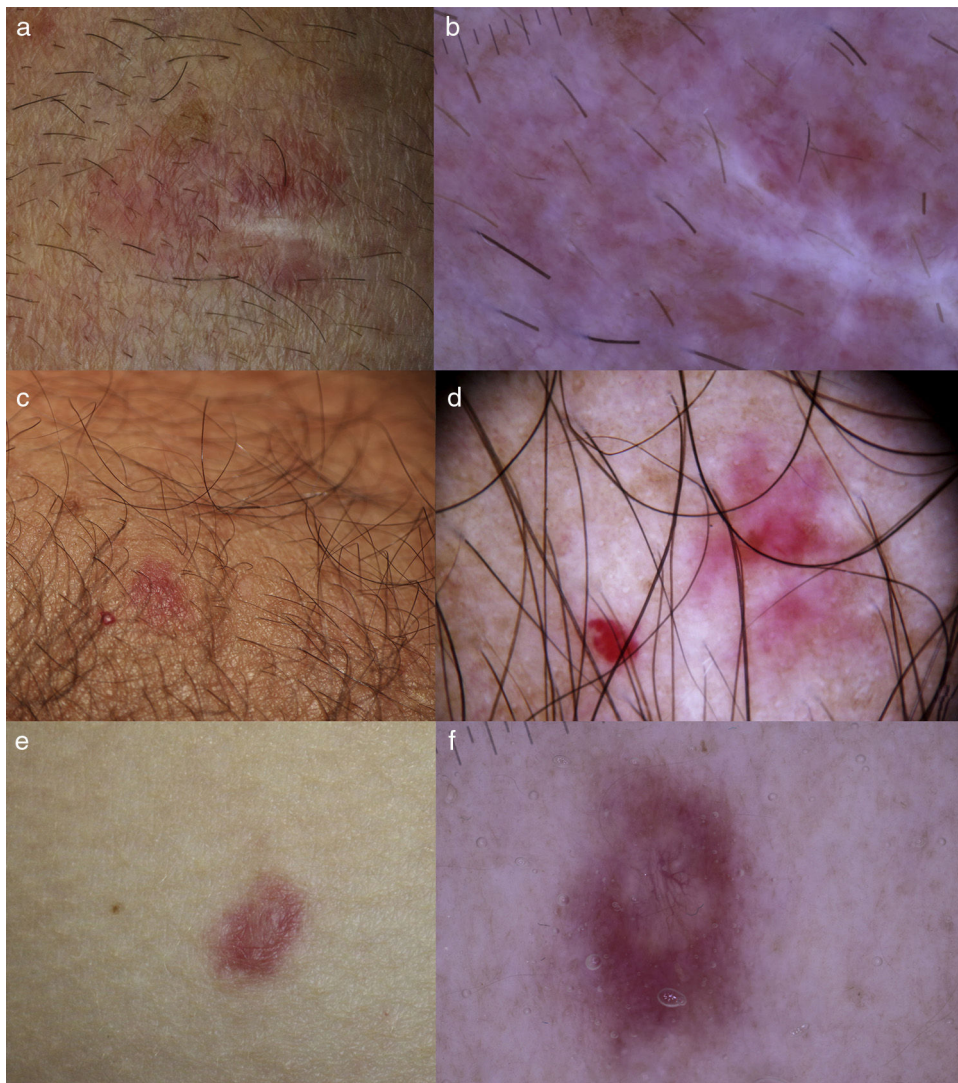


Figura 1 a) Caso 1: HMV en antebrazo derecho en un varón de 67 años. b) Se observa únicamente un área rosada homogénea y telangiectasias finas arboriformes. La zona blanquecina corresponde a la cicatriz de la biopsia. c) Caso 2: HMV (derecha) adyacente a un punto rubí (izquierda) en el antebrazo de un varón de 70 años. d) Imagen dermatoscópica del HMV donde se ve área rojiza homogénea central y telangiectasias finas parcheadas. e) Caso 3: HMV en el costado derecho de una mujer de 32 años. f) En la dermatoscopia se observa un área central de color rosado blanquecino con telangiectasias ramificadas y un pseudoquiste de milio en su interior y rodeada por una zona eritematosa con telangiectasias reticulares en la periferia.

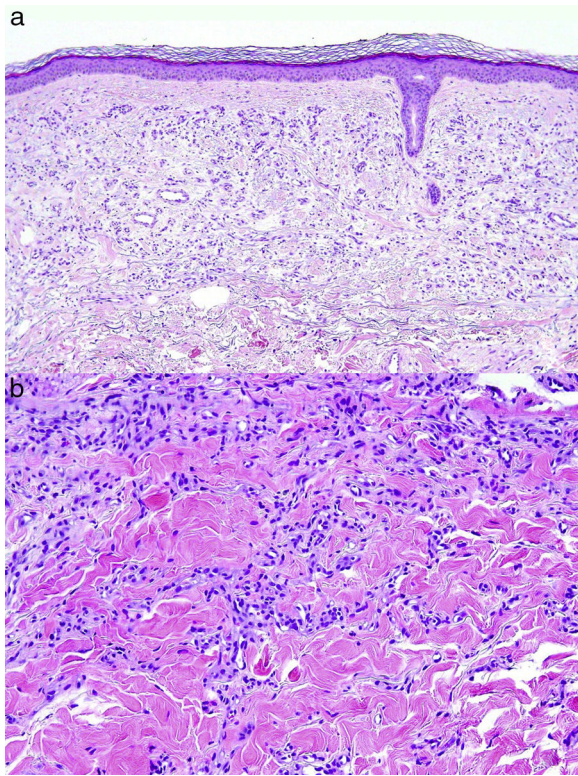


Figura 2 a) Proliferación de vasos de pequeño tamaño con luces apenas perceptibles en dermis reticular observadas en la biopsia del primer paciente (H&E $\times 10$). b) Imagen a mayor aumento donde se observan los vasos de pared fina y sin signos de atipia en la tercera paciente (H&E $\times 20$).

Conflicto de intereses

Los autores declaran no tener ningún conflicto de intereses.

Bibliografía

1. Tur-González R, González-de Arriba A, Martín-López MR, Ramos-Nieto ML. Hemangioma microvenular: lesión vascular benigna

- de patrón infiltrante Presentación de 3 casos y revisión de la literatura. *Rev Esp Patol.* 2015;48:203–7.
2. Napekoski KM, Fernandez AP, Billings SD. Microvenular hemangioma: A clinicopathologic review of 13 cases. *J Cutan Pathol.* 2014;41:816–22.
3. Fernández-Morano T, Fernández-Canedo I, Fúnez-Liévana R. Pápula eritematosa abdominal. *Actas Dermosifiliogr.* 2016;107:62–3.
4. Rivas-Tolosa N, Sanmartin O, Traves V, Guillen C, Nagore E. Erythematous-violaceous macule on the chest in a patient with dysplastic nevus syndrome. *J Am Acad Dermatol.* 2016;75:e55–6.
5. Scalvenzi M, de Natale F, Francia MG, Balato A. Dermoscopy of microvenular hemangioma: Report of a case. *Dermatology.* 2007;215:69–71.
6. Xu XL, Xu CR, Chen H, Cao YH, Zeng XS, Sun JF, et al. Eruptive microvenular hemangiomas in 4 Chinese patients: Clinicopathologic correlation and review of the literature. *Am J Dermatopathol.* 2010;32:837–40.
7. Linos K, Csaposs J, Carlson JA. Microvenular hemangioma presenting with numerous bilateral macules, patches, and plaques: A case report and review of the literature. *Am J Dermatopathol.* 2013;35:98–101.
8. Horn MS, Stern JB. Small red nodule on the leg of a young woman. Microvenular hemangioma. *Arch Dermatol.* 1995;131:483–6.
9. Martin JM, Bella-Navarro R, Jorda E. Vascular patterns in dermoscopy. *Actas Dermosifiliogr.* 2012;103:357–75.
10. Trindade F, Kutzner H, Requena L, Tellechea O, Colmenero I. Microvenular hemangioma-an immunohistochemical study of 9 cases. *Am J Dermatopathol.* 2012;34:810–2.

A. Giacaman^{a,*}, L.J. del Pozo^a, A. Bauzá^a y C. Saus^b

^a Servicio de Dermatología, Hospital Universitari Son Espases, Palma de Mallorca, Islas Baleares, España

^b Servicio de Anatomía Patológica, Hospital Universitari Son Espases, Palma de Mallorca, Islas Baleares, España

* Autor para correspondencia.

Correo electrónico: anizagiacaman@gmail.com (A. Giacaman).

<https://doi.org/10.1016/j.ad.2017.06.015>
0001-7310/

© 2017 AEDV.

Publicado por Elsevier España, S.L.U. Todos los derechos reservados.