

## Rinotilexomanía



### Rhinotillexomania

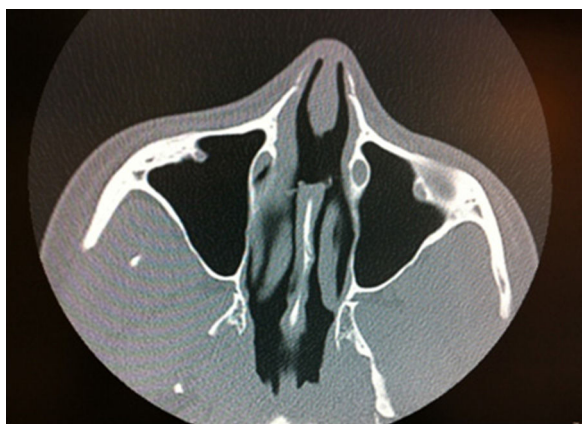Sra. Directora:

La rinotilexomanía es un trastorno psiquiátrico que se caracteriza por el rascado de la cavidad nasal de forma compulsiva. La rinotilexomanía es más frecuente en niños y adultos jóvenes y, aunque raramente conlleva consecuencias graves, puede llegar a producir autolesiones importantes, como la perforación del tabique nasal y la destrucción de otras estructuras óseas faciales anejas.

### Caso clínico

Mujer de 26 años sin hábitos tóxicos ni antecedentes personales de interés, trabajadora del sector sanitario. Valorada por dermatología por presentar, desde hacía 3 años, perforación del tabique nasal acompañada de cacosmia, sensación de plenitud nasal, epistaxis y cefalea fronto-orbitaria acompañada de inestabilidad, por lo que había sido atendida en urgencias en múltiples ocasiones; siempre con exploración física y pruebas complementarias sin alteraciones.

La paciente fue valorada por el servicio de otorrinolaringología (ORL) sin hallar anomalías en los estudios realizados: analítica sanguínea incluyendo serología luética, ECA, ANA, anti-DNA, c-ANCA y p-ANCA; determinación de tóxicos de orina y cultivos bacterianos sin gérmenes patológicos. Mediante rinoscopia se observaba una perforación septal de bordes cruentos. La TAC permitió visualizar la perforación septal sin evidencia de enfermedad en los senos ni en las demás estructuras óseas (fig. 1). Se practicaron 6 biopsias en sacabocados evidenciando una mucosa ulcerada con fibrosis e inflamación del corion, en ausencia de fenómenos de vasculitis, trombosis, granulomas ni atipia (fig. 2). En servicios de ORL se pautó, durante 18 meses, tratamiento con antibióticos tópicos y orales con escasa mejoría, y posteriormente, le fue implantado un botón septal que fue retirado a los 15 días por intolerancia de la paciente.



**Figura 1** TAC: se observa perforación del septo nasal sin otras alteraciones.

Posteriormente, la paciente fue derivada al servicio de dermatología por presentar, además de la perforación septal no resuelta, lesiones erosionadas y de conformación lineal en zona facial y retroauricular derechas (fig. 3). El estudio histopatológico de la lesión retroauricular evidenció una erosión epidérmica sin alteraciones asociadas.

Ante estos hallazgos, y tras haber planteado un diagnóstico diferencial en profundidad se realizó el diagnóstico, por exclusión, de una rinotilexomanía con una dermatitis artefacta asociada. Se inició tratamiento con aripiprazol vía oral, a dosis de 2,5 mg al día, con posterior aumento hasta 5 mg/día, con desaparición, tras 4 meses de tratamiento, de los síntomas y las lesiones faciales, persistiendo, tan solo, la perforación irreparable del septo nasal. En la actualidad, la paciente sigue asintomática.

### Discusión

La rinotilexomanía consiste en la preocupación obsesiva y repetición del acto de hurgarse la nariz. Fue descrito por primera vez en el año 1995 y clasificado como un trastorno en el control de impulsos y representado como una dermatitis artefacta<sup>1</sup>. Actualmente, se clasifica en el DSM-5 como una nueva categoría bajo el título «Trastornos obsesivos-compulsivos y trastornos relacionados» (OCD, son sus siglas en inglés), que incluye el trastorno corporal dismórfico, la tricotilomanía, así como el trastorno por excoriación (*skin-picking*)<sup>2</sup>.

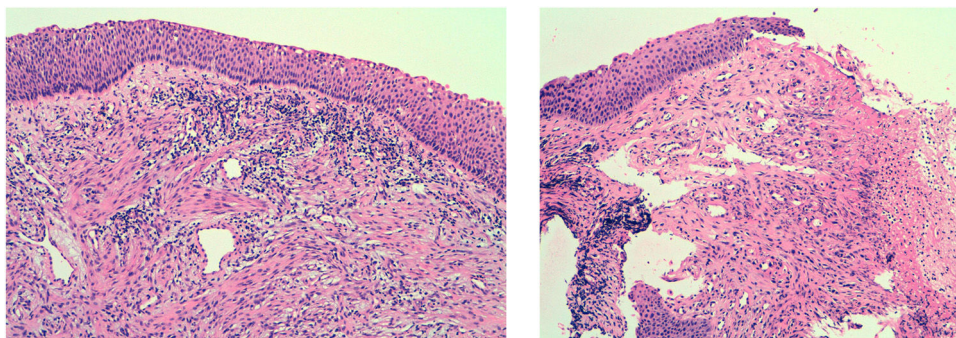
Aunque no es frecuente, la rinotilexomanía puede conllevar complicaciones como las infecciones bacterianas, epistaxis graves, perforación del septo y destrucción de otras estructuras faciales incluyendo el etmoides<sup>3,4</sup> o la pared orbitaria<sup>5</sup>. Además, el hábito anormal de hurgarse la nariz se ha asociado al grupo de comportamientos obsesivos-compulsivos como la onicotilomanía, la onicofagia o las excoriaciones neuróticas, entre otras<sup>6</sup>.

La etiología del trastorno obsesivo-compulsivo consiste en un complejo sistema en el cual, un circuito cerebral anómalo y alteraciones químicas juegan un papel importante. Se están estudiando, en relación con esta enfermedad, las alteraciones asociadas a las vías de secreción de la serotonina, el glutamato y la dopamina<sup>6</sup>.

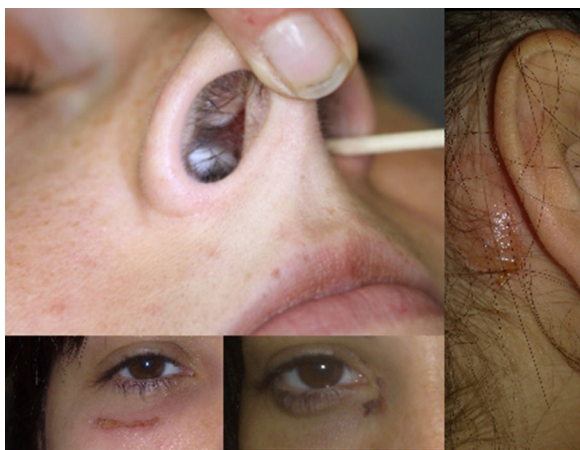El diagnóstico de la rinotilexomanía se debería realizar siempre habiendo excluido otras enfermedades que puedan conllevar la perforación del septo nasal: el consumo de cocaína es la causa más frecuente, pero también puede producirse en el contexto de una enfermedad granulomatosa (Wegener, sarcoidosis), infecciosa (Leishmania, lepra, tuberculosis, sífilis) y maligna<sup>7</sup>. Los antecedentes psiquiátricos y la mejora tras el tratamiento refuerzan el diagnóstico.

La primera línea de tratamiento de la dermatitis artefacta son los fármacos antipsicóticos. El aripiprazol se clasifica como un antipsicótico atípico de tercera generación, actuando como agonista parcial de dopamina D2. Se trata de un fármaco tan seguro, o más, como sus predecesores y, a dosis bajas, tiene propiedades tanto antidepresivas como ansiolíticas<sup>8</sup>.

Estos pacientes a menudo son valorados por múltiples especialistas y frecuentemente buscan segundas opiniones antes de llegar al diagnóstico. La mayoría de ellos son sometidos a gran cantidad de exploraciones y pruebas



**Figura 2** Biopsia del septo nasal (tinción hematoxilina eosina, amplificación original  $\times 10$ ).



**Figura 3** Perforación del septo nasal y lesiones escoriadas en ojo derecho y zona retroauricular derecha.

complementarias para cerciorar la ausencia de enfermedad orgánica. Anwar et al.<sup>9</sup> analizaron el impacto económico asociado a los pacientes con dermatitis artefacta en Irlanda y calcularon que el coste era, como mínimo, de 64.500 € por paciente.

### Conflicto de intereses

Los autores declaran no tener ningún conflicto de intereses.

### Bibliografía

1. Jefferson JW, Thompson TD. Rhinotillexomania: Psychiatric disorder or habit? *J Clin Psychiatry*. 1995;56:56–9.
2. American Psychiatric Association. *Diagnostic Statistical Manual of Mental Disorders*. 5th ed. Arlington VA: American Psychiatric Association; 2013.

3. Caruso RD, Sherry RG, Rosenbaum AE, Joy SE, Chang JK, Sanford DM. Self-induced ethmoidectomy from rhinotillexomania. *AJNR Am J Neuroradiol*. 1997;18:1949–50.
4. Giger R, Nisa L. Demolition Site: Rhinotillexomania. *Am J Med*. 2016;129:48–9.
5. Rathore D, Ahmed SK, Ahluwalia HS, Mehta P. Rhinotillexomania: A rare cause of medial orbital wall erosion. *Ophthal Plast Reconstr Surg*. 2013;29:e134–5.
6. Kestenbaum T. Obsessive-compulsive disorder in dermatology. *Semin Cutan Med Surg*. 2013;32:83–7.
7. Trimarchi M, Bussi M, Sinico RA, Meroni P, Specks U. Cocaine-induced midline destructive lesions - an autoimmune disease? *Autoimmun Rev*. 2013;12:496–500.
8. Koblenzer CS. The current management of delusional parasitosis and dermatitis artefacta. *Skin Therapy Lett*. 2010;15:1–3.
9. Anwar W, Murphy N, Powell FC. Learning the cost of dermatitis artefacta. *Clin Exp Dermatol*. 2004;29:576–8.

C. Martín-Callizo<sup>a,\*</sup>, M. Sacristà<sup>b</sup>, Y. Fortuño<sup>c</sup>, R.M. Penín<sup>d</sup> y M.J. Tribó<sup>b</sup>

<sup>a</sup> *Departamento de Dermatología, Hospital Universitari Joan XXIII, Tarragona, España*

<sup>b</sup> *Departamento de Dermatología, Hospital del Mar, Parc de Salut Mar, Barcelona, España*

<sup>c</sup> *Departamento de Dermatología, Hospital de Viladecans, Viladecans, Barcelona, España*

<sup>d</sup> *Departamento de Anatomía Patológica, Hospital Universitari de Bellvitge, L'Hospitalet del Llobregat, Barcelona, España*

\* Autor para correspondencia.

Correo electrónico: [claramartincallizo@gmail.com](mailto:claramartincallizo@gmail.com) (C. Martín-Callizo).

<https://doi.org/10.1016/j.ad.2017.04.028>  
0001-7310/

© 2017 Publicado por Elsevier España, S.L.U. en nombre de AEDV.