



ACTAS Derma-Sifiliográficas

Full English text available at
www.actasdermo.org



VÍDEOS DE CIRUGÍA DERMATOLÓGICA

Tratamiento de la hiperhidrosis palmar con toxina botulínica mediante bloqueo de los nervios periféricos al nivel de la muñeca



Treatment of Palmar Hyperhidrosis by Peripheral Nerve Block at the Wrist With Botulinum Toxin

A. de Quintana-Sancho^{a,*} y M.T. Conde Calvo^b

^a Servicio de Dermatología, Hospital Universitario de Araba, Vitoria, España

^b Consulta privada, Bilbao, España

Introducción

La infiltración con toxina botulínica (TB) representa una técnica eficaz y ampliamente extendida para el tratamiento de la hiperhidrosis palmar (HP). Sin embargo, la alta densidad de inervación localizada en la piel de las palmas hace que el dolor durante el procedimiento represente un factor limitante, siendo las cremas anestésicas a menudo insuficientes. Por lo tanto, es prioritario llevar a cabo una técnica anestésica eficaz que alivie el dolor durante el procedimiento. La inervación sensitiva de la mano depende de las ramas superficiales de los nervios mediano, cubital y radial (fig. 1). Dichos nervios periféricos pueden bloquearse en diferentes niveles anatómicos, siendo la muñeca el más accesible, por contar con referencias anatómicas más seguras, e involucrar principalmente a las ramas sensitivas¹.

El bloqueo anestésico de los nervios periféricos y posterior infiltración de TB conlleva unos riesgos inherentes, destacando la neuropatía o la debilidad muscular, entre

otros. Para llevar a cabo el procedimiento y minimizar las posibles complicaciones es imprescindible un adecuado conocimiento de las estructuras anatómicas involucradas.

Descripción de la técnica

Tras aplicar antiséptico en el campo a tratar procedemos a realizar el bloqueo anestésico periférico de los nervios mediano, cubital y radial. El nervio mediano discurre en profundidad al surco que se forma entre los tendones de los músculos palmar mayor (o flexor radial del carpo) y palmar menor (o palmar largo). Con la muñeca en ligera flexión para resaltar ambos tendones el punto de inyección se localiza a 3 cm del pliegue palmar distal, situado entre los tendones (fig. 2 A).

Para el bloqueo del nervio cubital resulta de gran utilidad tener como referencias anatómicas el hueso pisiforme y el tendón del músculo cubital anterior (o flexor cubital del carpo). El punto de inyección se localiza inmediatamente posterior al tendón del flexor cubital del carpo, a 2 cm proximalmente del hueso pisiforme (fig. 2 B). Antes de proceder a la inyección del anestésico es importante aspirar para comprobar que no estemos dentro de la arteria cubital. Tanto para el nervio mediano como para el cubital,

* Autor para correspondencia.

Correo electrónico: adriandeq@gmail.com
(A. de Quintana-Sancho).

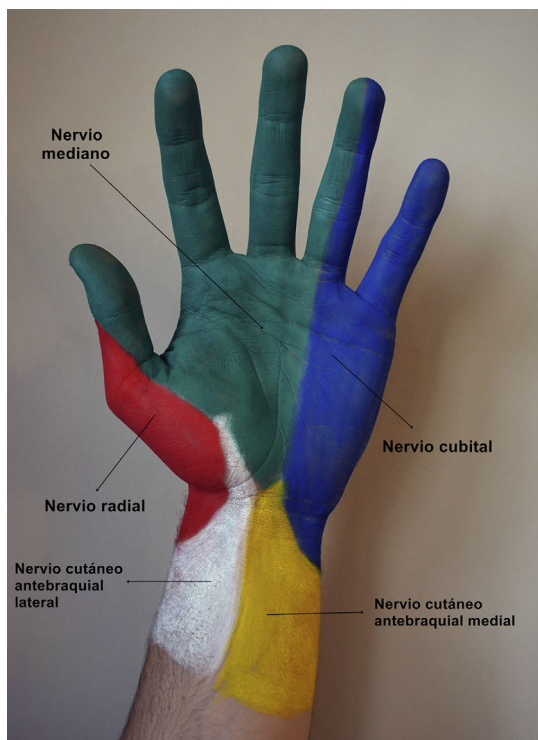


Figura 1 Inervación cutánea de la cara anterior de la mano. Amarillo: nervio cutáneo antebrachial medial; azul: nervio cubital; blanco: nervio cutáneo antebrachial lateral; rojo: nervio radial; verde: nervio mediano.

se inyectan 2 cc de mepivacaína al 2%, utilizando una aguja estéril de 30 G (Sterican®, Braun, Melsungen, Alemania).

Por último, para llevar a cabo el bloqueo del nervio radial, con el dedo pulgar en extensión debemos identificar los tendones de los músculos extensor largo del pulgar medialmente y el tendón del extensor corto del pulgar lateralmente. Estos 2 tendones delimitan la tabaquera anatómica, donde procederemos a realizar una infiltración en abanico del producto anestésico (fig. 2 C).

Un vial de 100 unidades de TB de tipo A (Botox, Allergan, Irvine, CA) se reconstituye mediante dilución en 5 ml de solución salina estéril 0,9%. Se utilizan por lo general entre 75 y 100 unidades por palma, dependiendo del tamaño de la mano. La inyección se realiza de forma intradérmica, usando una aguja estéril de 30 G, separando los puntos entre 1 y 1,5 cm. En cada punto se inyecta 0,1 cc (2 unidades). En la eminencia tenar es recomendable inyectar muy superficial y menor dosis, para minimizar el riesgo de debilidad muscular secundario a la difusión de la toxina a los músculos subyacentes.

El inicio del efecto del tratamiento comienza ya a las 48-72 horas y la duración media de la eficacia es de entre 6 a 8 meses. Sin embargo, estudios recientes han demostrado un incremento significativo en la duración de la eficacia del tratamiento con TB para la HP con los tratamientos sucesivos².

Indicaciones

La TB tiene indicación aprobada para el tratamiento de la hiperhidrosis axilar severa y persistente, que interfiere con

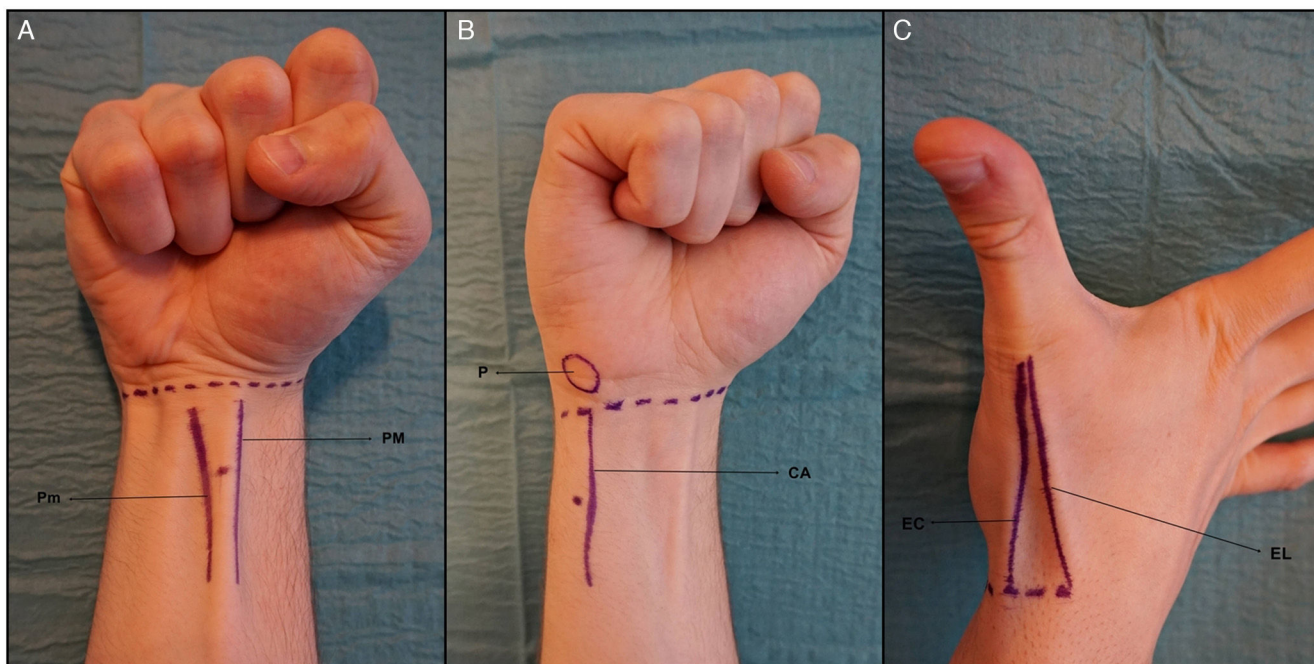


Figura 2 Bloqueo de los nervios periféricos al nivel de la muñeca. A. Bloqueo del nervio mediano. PM: Tendón del músculo palmar mayor o flexor radial del carpo; Pm: tendón del músculo palmar menor o palmar largo. B. Bloqueo del nervio cubital. CA: tendón del músculo cubital anterior o flexor cubital del carpo; P: hueso pisiforme. C. Bloqueo del nervio radial. EC: tendón del músculo extensor corto del pulgar; EL: tendón del músculo extensor largo del pulgar.

las actividades de la vida diaria, por lo que su uso en el tratamiento de la HP es *off-label*. Sin embargo, existe una amplia evidencia científica, avalando su gran eficacia y seguridad, tanto en población adulta como pediátrica³.

Contraindicaciones

No está indicado en mujeres embarazadas o dando lactancia materna. Asimismo, debemos tener especial cuidado en pacientes con enfermedades neuromusculares o en tratamiento con fármacos que puedan interferir con la actividad neuromuscular (por ejemplo aminoglucósidos). Por supuesto, estaría contraindicado en pacientes con hipersensibilidad conocida a la TB o a cualquiera de los excipientes del producto⁴.

Complicaciones

El bloqueo de los nervios periféricos al nivel de la muñeca es un procedimiento seguro si se lleva a cabo una técnica adecuada, aunque no está exento de riesgos. Debemos evitar la inyección directa del tronco nervioso (si el paciente refiere parestesia durante el procedimiento se debe retirar ligeramente la aguja y corregir la dirección modificando algunos grados el ángulo de su trayectoria), de esta forma se minimiza el riesgo de neuropatía⁵.

Un interesante estudio demostró que no había diferencias en cuanto a eficacia anestésica cuando se usaba una aguja más corta y fina (30 G × 0,40 × 6 mm) para llevar a cabo los bloqueos nerviosos periféricos, con respecto al uso convencional de agujas de mayor diámetro y grosor, disminuyendo la probabilidad de complicaciones⁶.

Asimismo, como con cualquier inyección, pueden producirse eritema, infección, hemorragia y/o hematomas localizados.

Conclusiones

La infiltración de TB para el tratamiento de la HP supone un procedimiento muy eficaz, donde el principal factor limitante es el dolor durante el tratamiento. Sin embargo, con un conveniente conocimiento de la anatomía regional y

llevando a cabo una serie de recomendaciones, se trata de un procedimiento seguro, con baja tasa de complicaciones y alto índice de satisfacción en la mayoría de los pacientes.

Conflicto de intereses

Los autores declaran no tener ningún conflicto de intereses.

Agradecimientos

A la Dra. Xandra Piris García, por su inestimable ayuda en la elaboración del presente vídeo.

Appendix A. Supplementary data

Se puede consultar material adicional a este artículo en su versión electrónica disponible en: [doi:10.1016/j.ad.2017.05.013](https://doi.org/10.1016/j.ad.2017.05.013).

Bibliografía

1. Olea E, Fondarella A, Sánchez C, Iriarte I, Almeida MV, Martínez de Salinas A. Ultrasound-guided peripheral nerve block at wrist level for the treatment of idiopathic palmar hyperhidrosis with botulinum toxin. *Rev Esp Anesthesiol Reanim*. 2013;60:571–5.
2. Lecouflet M, Leux C, Fenot M, Célerier P, Maillard H. Duration of efficacy increases with the repetition of botulinum toxin A injections in primary palmar hyperhidrosis: A study of 28 patients. *J Am Acad Dermatol*. 2014;70:1083–7.
3. Coutinho dos Santos LH, Gomes AM, Giraldo S, Abagge KT, Marinoni LP. Palmar hyperhidrosis: Long-term follow-up of nine children and adolescents treated with botulinum toxin type A. *Pediatr Dermatol*. 2009;26:439–44.
4. Del Boz J, Padilla-España L, Segura-Palacios JM. Botulinum toxin injection technique for axillary hyperhidrosis. *Actas Dermosifiliogr*. 2014;105:517–8.
5. Fujita M, Mann T, Mann O, Berg D. Surgical pearl: Use of nerve blocks for botulinum toxin treatment of palmar-plantar hyperhidrosis. *J Am Acad Dermatol*. 2001;45:587–9.
6. Campanati A, Lagalla G, Penna L, Gesuita R, Offidani A. Local neural block at the wrist for treatment of palmar hyperhidrosis with botulinum toxin: Technical improvements. *J Am Acad Dermatol*. 2004;51:345–8.