

El pronóstico de estos melanoma parece ser peor que otros tipos en las series descritas, con una tasa de metástasis de entre el 15 y el 37,5% y unas tasas de mortalidad de entre el 25 y el 37,5% (series de Schmoeckel et al.<sup>1</sup> y serie de Idriss et al.<sup>7</sup>). En nuestro paciente se realizó ganglio centinela a pesar de la localización en cabeza y cuello, que puede dificultar la técnica y, de forma consensuada con el comité de melanoma, se administró radioterapia local.

## Conflicto de intereses

Los autores declaran no tener ningún conflicto de intereses.

## Bibliografía

- Schmoeckel C, Castro CE, Braun-Falco O. Nevoid malignant melanoma. *Arch Dermatol Res.* 1985;277:362–9.
- Blessing K, Evans AT, al-Nafussi A. Verrucous naevoid and keratotic malignant melanoma: A clinico-pathological study of 20 cases. *Histopathology.* 1993;23:453.
- Barnhill RL, Gupta K. Unusual variants of malignant melanoma. *Clin Dermatol.* 2009;27:564.
- McCarthy SW, Scolyer RA. Pitfalls and important issues in the pathological diagnosis of melanocytic tumors. *Ochsner J.* 2010;10:66.

- Zembowicz A, McCusker M, Chiarelli C, Dei Tos AP, Granter SR, Calonje E, et al. Morphological analysis of nevoid melanoma. A study of 20 cases with a review of the literature. *Am J Dermatopathol.* 2001;23:167.
- Diwan AH, Lazar AJ. Nevoid melanoma. *Clin Lab Med.* 2011;31:243.
- Idriss MH, Rizwan L, Sferuzza A, Wasserman E, Kazlouskaya V, Elston DM. Nevoid melanoma: A study of 43 cases with emphasis on growth pattern. *J Am Acad Dermatol.* 2015;73:836–42.

I. Salguero Fernández<sup>a,\*</sup>, M.M. Sigüenza Sanz<sup>a</sup>,  
L. Nájera Botello<sup>b</sup> y G. Roustán Gullón<sup>a</sup>

<sup>a</sup> *Dermatología, Hospital Puerta de Hierro, Majadahonda, Madrid, España*

<sup>b</sup> *Anatomía patológica, Hospital Puerta de Hierro, Majadahonda, Madrid, España*

\* Autor para correspondencia.

Correo electrónico: irenebsf@hotmail.com

(I. Salguero Fernández).

<http://dx.doi.org/10.1016/j.ad.2017.02.020>

0001-7310/

© 2017 AEDV.

Publicado por Elsevier España, S.L.U. Todos los derechos reservados.

## Reconstrucción de defecto en cuero cabelludo mediante doble colgajo en hacha



### Double Hatchet Flap for the Reconstruction of Scalp Defects

Sra. Directora:

El cuero cabelludo es una localización relativamente frecuente de tumores cutáneos. La escasa distensibilidad cutánea y el daño actínico frecuente suponen una limitación para la reconstrucción, sobre todo en defectos de mediano-gran tamaño. Entre los colgajos más empleados se encuentra el doble colgajo en hacha, que constituye una buena opción, ofreciendo resultados estéticos excelentes.

Presentamos el caso de una paciente de 62 años, hipertensa y con diabetes mellitus. Fue remitida a nuestras consultas por presentar un carcinoma basocelular de 3,4 × 3,5 cm a nivel parietal derecho (fig. 1a). Tras confirmación histológica mediante biopsia se programó para exéresis bajo anestesia local y sedación.

El defecto quirúrgico resultante medía aproximadamente 4,2 × 5,7 cm y en profundidad respetaba el perostio. Se diseñó un colgajo en hacha bilateral (fig. 1b). La longitud de cada colgajo fue 1,5 veces el diámetro del defecto y el pedículo un tercio la longitud del colgajo. La disección se realizó a nivel subgaleal (fig. 1c), con posterior cierre por planos y colocación de un drenaje a nivel posterior, el cual se retiró al día siguiente (fig. 2a). Durante la evolución se obtuvo un resultado estético óptimo, con mínima cicatriz

residual, sin datos de recidiva al año de seguimiento (fig. 2b).

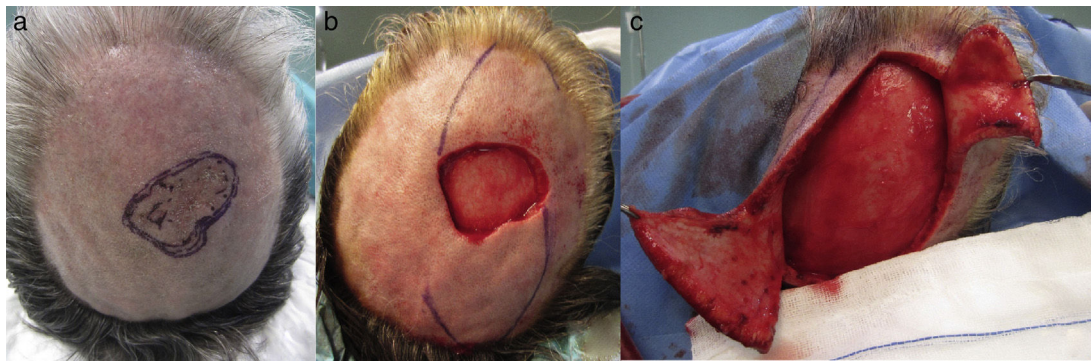
La localización de tumores en cuero cabelludo no es un hallazgo infrecuente, tratándose en algunos casos de lesiones de gran tamaño, que requerirán la realización de técnicas quirúrgicas laboriosas.

Entre las opciones reconstructivas<sup>1,2</sup> se incluye el cierre por segunda intención, que es posible cuando se conserva el perostio. Constituye una opción aceptable en defectos de pequeño tamaño y en pacientes de edad avanzada o con comorbilidades, aunque supone un tiempo de cicatrización prolongado, ocasionando una zona deprimida y alopecica. Otra posibilidad son los injertos, con los que se obtiene un resultado estético generalmente de peor calidad con respecto a las plastias, así como la alopecia de dicha área.

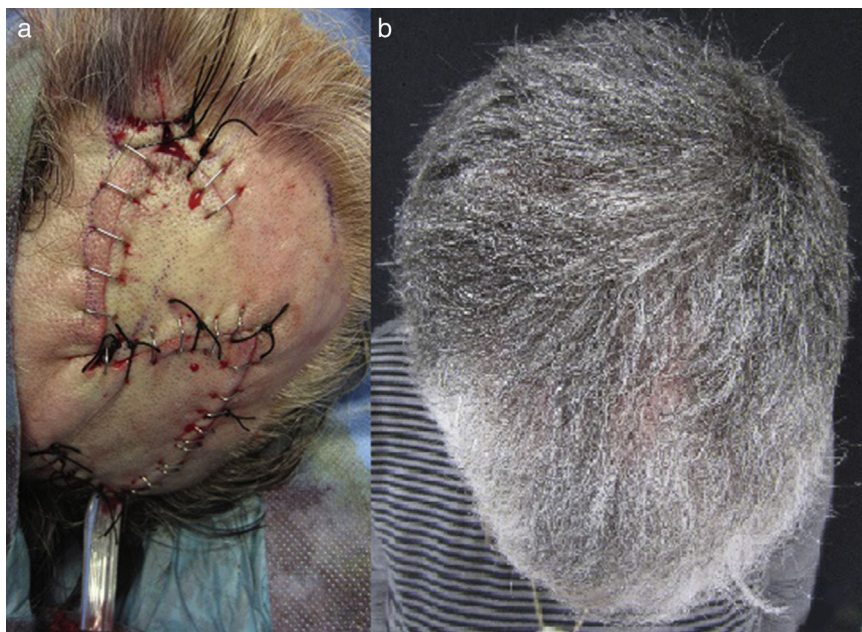En cuanto a los colgajos, disponemos de distintas opciones. Los colgajos de avance, rotación y transposición suelen ser una buena opción en aquellos defectos que supongan modificaciones anatómicas especiales. Concretamente son menos empleadas las plastias de avance y transposición, aunque pueden considerarse como opción reconstructiva en función del tamaño del defecto y la localización. Los colgajos de rotación y los mixtos de rotación-avance son los más aplicables debido a la convexidad anatómica, entre los que se incluye el colgajo en hacha bilateral, así como el colgajo O-Z, que es muy empleado para reconstrucción de defectos en cuero cabelludo.

Los colgajos libres vascularizados suponen mayor complejidad técnica, requiriendo además hospitalización y mayores costes a corto-medio plazo.

Cabe destacar que cuando el defecto incluye el perostio, dejando la calota, o incluso el diploe, expuestos, las



**Figura 1** a) Lesión objeto de exéresis (epitelioma basocelular); b) Diseño del colgajo en hacha bilateral, y c) Disección del colgajo a nivel subgaleal.



**Figura 2** a) Resultado del colgajo en el postoperatorio inmediato, y b) Resultado final a los 2 meses de seguimiento.

únicas posibilidades reconstructivas recogen la realización de plastias a nivel local o colgajos libres vascularizados, ya que un injerto en esa situación no tendría lecho para nutrirse y prender, llevando a su pérdida.

El doble colgajo en hacha, descrito inicialmente por Emmet en 1977, supone una opción especialmente útil para la reconstrucción de defectos de pequeño-moderado tamaño en cuero cabelludo<sup>1,3</sup>. Se trata de una plastia triangular con aporte vascular aleatorizado, que permite un doble movimiento, de rotación-avance, favorecido por una descarga en la base, lo cual permite el cierre de defectos de mayor diámetro<sup>3</sup>. Este procedimiento se lleva a cabo en un solo tiempo quirúrgico, de forma ambulatoria y bajo anestesia local, salvo en defectos de gran tamaño que pueden requerir sedación y una breve hospitalización<sup>3</sup>.

En cuanto al diseño del colgajo, tras la exéresis de la lesión de forma circunferencial se toma como referencia

el diámetro del defecto, la longitud del colgajo será 1,5 veces el diámetro del defecto y el pedículo vascular al menos un tercio la longitud del colgajo. La disección se realiza a nivel subgaleal, lo que permite un menor sangrado, conservando la vascularización supragaleal. El inconveniente de este plano de disección es la menor elasticidad del tejido, obligando a un despegamiento de mayor amplitud, que permita mayor movilidad de la plastia, con el objetivo de distribuir la tensión de la herida quirúrgica, previniendo así la aparición de ciertas complicaciones, como la dehiscencia. Por último se realiza un cierre por planos, con sutura en v-Y.

Durante el control postoperatorio inmediato se requiere la realización de curas periódicas con seguimiento evolutivo estrecho.

El colgajo en hacha bilateral permite obtener resultados estéticos excelentes, al aportar un tejido de similares características en cuanto a conservación del cabello,

textura y grosor<sup>3</sup>, con rápida curación y mínima cicatriz y comorbilidad. Como posibles complicaciones se encuentran la necrosis, la dehiscencia o la formación de cicatrices hipertróficas<sup>1,2,4,5</sup>.

Por todos estos motivos, el colgajo en doble hacha es una de las mejores técnicas en cuanto a simplicidad del diseño, rapidez de ejecución, necesidad de mínimos cuidados durante el postoperatorio y excelentes resultados a medio-largo plazo<sup>5</sup>.

## Conflicto de intereses

Los autores declaran no tener ningún conflicto de intereses.

## Bibliografía

- Schultheis K, Kaufmann R, Meissner M. The double hatchet flap as a potential alternative closure technique for scalp defects. *J Dtsch Dermatol Ges.* 2015;13:73–5.
- Cecchi R, Bartoli L, Brunetti L, Troiano G. Double hatchet flap for scalp defect reconstruction. *J Cutan Aesthet Surg.* 2016;9:45–7.
- Fernández-Calderón M, Casado-Sánchez C, Cabrera-Sánchez E, Casado-Pérez C. Versatilidad de colgajos en hacha en defectos del cuero cabelludo. *Actas Dermosifiliogr.* 2012;103:629–31.
- Sowerby LJ, Taylor M, Moore CC. The double hatchet flap. *Arch Facial Plast Surg.* 2010;12:198–201.
- Redondo-Bellón P, Redondo-Bellón P. Cirugía del cuero cabelludo. En: *Atlas Práctico de Cirugía Dermatológica.* 2.ª edición Madrid: Grupo Aula Médica; 2014.

A. Varela-Veiga\*, O. Suárez-Magdalena, Ó. Suárez-Amor y B. Monteagudo

*Servicio de Dermatología, Complejo Hospitalario Universitario de Ferrol, Ferrol, A Coruña, España*

\* Autor para correspondencia.

Correo electrónico: [ana.varela.veiga@sergas.es](mailto:ana.varela.veiga@sergas.es)

(A. Varela-Veiga).

<http://dx.doi.org/10.1016/j.ad.2017.04.019>

0001-7310/

© 2017 AEDV.

Publicado por Elsevier España, S.L.U. Todos los derechos reservados.

## Dermatosis ampollosa IgA lineal con presentación clínica de necrólisis epidérmica tóxica



### Linear IgA Bullous Dermatitis Presenting as Toxic Epidermal Necrolysis

Sra. Directora:

La dermatosis IgA lineal (DIGAL) es una enfermedad ampollosa autoinmune poco frecuente caracterizada por la formación de ampollas subepidérmicas con un depósito lineal de IgA a lo largo de la membrana basal (MB) visible con inmunofluorescencia directa (IFD)<sup>1–3</sup>. Se han descrito casos de DIGAL simulando otras enfermedades ampollosas como penfigoide ampollosa, pénfigo vulgar, dermatitis herpetiforme o impétigo, y simulando otras enfermedades no ampollosas<sup>4,5</sup>.

Se presenta una mujer de 88 años, en situación paliativa por un carcinoma epidermoide de vulva metastásico, ingresada en medicina interna por una celulitis del miembro inferior derecho con puerta de entrada a nivel de una úlcera inguinal derecha. Una TAC mostró una colección inguinal derecha de 11 cm con gas en su interior y osteomielitis del pubis que precisó un desbridamiento quirúrgico urgente. La paciente entró en sepsis y se inició tratamiento con ertapenem y vancomicina. Cinco días después se solicitó una interconsulta a dermatología por lesiones eritemato-descamativas dispersas (cara, tronco, miembros) (fig. 1A) que, a pesar de la suspensión de la vancomicina por sospecha de NET frente a DIGAL o frente a otros síndromes de hipersensibilidad a fármacos, evolucionaron en 24 h hacia una eritrodermia. Esta consistía en ampollas tensas,

erosiones y despegamiento epidérmico en zonas de presión (figs. 1B y 2A) con afectación de la mucosa oral y respetando otras mucosas. Dada la situación basal de la paciente, esta no era subsidiaria de traslado a una unidad especializada de quemados. Se inició tratamiento con corticoides sistémicos y ante la falta de respuesta se optó por inmunoglobulinas a dosis de 0,4 g/kg/día durante 5 días. Sin embargo, la evolución fue hacia un despegamiento epidérmico generalizado (fig. 2B) y la paciente falleció 7 días después. La biopsia cutánea (fig. 3A) mostraba una epidermis con un correcto gradiente madurativo y una vesícula subepidérmica rellena de material fibrinoide, polimorfonucleares y eosinófilos, compatible con el diagnóstico de DIGAL. La dermis superficial mostraba un leve infiltrado inflamatorio perivascular linfocitario y eosinófilo. En la IFD (fig. 3B) se observaba un depósito lineal de IgA a lo largo de la unión dermo-epidérmica, sin otros depósitos patológicos con los antisueros empleados (fibrinógeno, IgG, IgM y complemento C3). Con la técnica de IFI (inmunofluorescencia indirecta) sobre piel separada en cloruro sódico 1 M el depósito se localizaba en el lado epidérmico de la vesícula.

Las primeras descripciones de DIGAL son atribuidas a Bowen en 1901, aunque no fue hasta 1979 cuando se consideró una entidad separada de la dermatitis herpetiforme<sup>5</sup>. Se trata de una entidad heterogénea tanto clínica como histológicamente, bajo la cual se engloban procesos con cursos diferentes y cuyos criterios diagnósticos están en discusión<sup>6</sup>. Existen 2 formas fundamentales. La forma infantil de DIGAL se caracteriza por placas eritematosas con ampollas tensas periféricas en «collar de perlas» con una predilección por la afectación troncular, perineal y perioral. Aunque de curso variable, la DIGAL infantil tiende a remitir espontáneamente antes de la pubertad<sup>1,3</sup>. La forma del adulto es