



ACTAS Derma-Sifiliográficas

Full English text available at
www.actasdermo.org



IMÁGENES EN DERMATOLOGÍA

Loxoscelismo cutáneo-visceral

Viscerocutaneous Loxoscelism

R. Cullen^{a,*}, P. Hasbún^b y M.P. Piquer^c



^a Departamento de Dermatología, Facultad de Medicina, Universidad de Chile, Santiago, Chile

^b Centro de Especialidades Primarias San Lázaro, Santiago, Chile

^c Facultad de Medicina Universidad de los Andes, Santiago, Chile

Comentamos el caso de una mujer de 27 años que mientras duerme presenta un intenso dolor en la región escapular izquierda, asociado a 2 puntos sangrantes, que evolucionan con eritema y edema local. Al tercer día acude al servicio de urgencias, ya que ha presentado orina oscura y la lesión cutánea ha evolucionado a una placa violácea. La analítica demuestra anemia y compromiso de la función renal. Se hospitaliza con diagnóstico de loxoscelismo cutáneo-visceral, recibe terapia de soporte, clorfenamina, cloxacilina, paracetamol e hidrocortisona y evoluciona favorablemente, por lo que recibe el alta a las 2 semanas. Posteriormente se realizaron curas locales, requiriendo a la sexta semana un injerto de piel autólogo para su cierre.

El loxocelismo es un síndrome clínico causado por la mordida de las arañas del género *Loxosceles*. Este síndrome tiene 2 subtipos: el cutáneo, que se inicia con dolor y eritema local evolucionando típicamente a una úlcera necrótica de extensión y profundidad variables, y el cutáneo-visceral o sistémico, que a las manifestaciones cutáneas agrega anemia hemolítica y en casos graves compromiso renal. La necrosis cutánea suele hacerse aparente alrededor del tercer día de evolución, en forma de una placa violácea llamada *placa livedoide*. A la semana ya puede observarse una escara necrótica, seca, con bordes muy bien

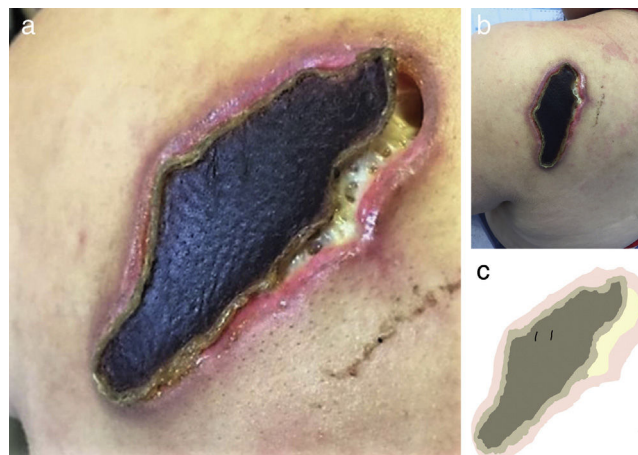


Figura 1

delimitados (figs. 1 a y b), que se desprende a las 3-5 semanas. Una clave diagnóstica es la constatación de las marcas dejadas por los quelíceros («colmillos») del arácnido en la piel (fig. 1 c).

* Autor para correspondencia.

Correo electrónico: robertocullen@gmail.com (R. Cullen).