

4. Sandell RF, Carter JM, Folpe AL. Solitary (juvenile) xanthogranuloma: A comprehensive immunohistochemical study emphasizing recently developed markers of histiocytic lineage. *Hum Pathol.* 2015;46:1390–7.
 5. Niklitschek S, Niklitschek I, González S, Wortsman X. Color doppler sonography of cutaneous juvenile xanthogranuloma with clinical and histologic correlations. *J Ultrasound Med.* 2016;35:212–5.
 6. Huang CC, Ko SF, Huang HY, Ng SH, Lee TY, Lee YW, et al. Epidermal cysts in the superficial soft tissue: Sonographic features with an emphasis on the pseudotestis pattern. *J Ultrasound Med.* 2011;30:11–7.
 7. Choo HJ, Lee SJ, Lee YH, Lee JH, Oh M, Kim MH, et al. Pilomatricomas: The diagnostic value of ultrasound. *Skeletal Radiol.* 2010;39:243–50.
 8. Wortsman X. Sonography of facial cutaneous basal cell carcinoma: A first-line imaging technique. *J Ultrasound Med.* 2013;32:567–72.
 9. Wortsman X, Vergara P, Castro A, Saavedra D, Bobadilla F, Sazunic I, et al. Ultrasound as predictor of histologic subtypes linked to recurrence in basal cell carcinoma of the skin. *J Eur Acad Dermatol Venereol.* 2015;29:702–7.
 10. Echeverría-García B, Hernández-Nun˜ez A, Borbujo J. Eco-grafía cutánea en el paciente pediátrico. *Actual Med.* 2014;99 Supl:52–68.
- C. Martínez-Morán^{a,*}, B. Echeverría-García^a, J.C. Tardío^b y J. Borbujo^a
- ^a Servicio de Dermatología, Hospital Universitario de Fuenlabrada, Madrid, España
^b Servicio de Anatomía Patológica, Hospital Universitario de Fuenlabrada, Madrid, España
- * Autor para correspondencia.
 Correo electrónico: cmmoran@salud.madrid.org
 (C. Martínez-Morán).
- <http://dx.doi.org/10.1016/j.ad.2016.11.021>
 0001-7310/
 © 2017 AEDV.
 Publicado por Elsevier España, S.L.U. Todos los derechos reservados.

Tratamiento con ivermectina oral en un paciente inmunocompetente con rosácea pápulo-pustulosa



Oral Ivermectin to Treat Papulopustular Rosacea in a immunocompetent patient

Sra. Directora:

La rosácea pápulo-pustulosa es una enfermedad inflamatoria crónica caracterizada por lesiones eritematosas, papulosas y pápulo-pustulosas de localización facial con variable afectación ocular. Diversos tratamientos antimicrobianos como la eritromicina, el metronidazol, la permectrina y las tetraciclinas orales han demostrado eficacia, así como los inmunomoduladores tópicos y, en los casos severos, la isotretinoína oral¹. Sin embargo, a

pesar del variado armamentario terapéutico disponible, el tratamiento de la rosácea puede ser difícil en algunos pacientes.

Un varón de 44 años sin antecedentes patológicos de interés con historia de rosácea facial desde los 30 años de edad. En el transcurso de su enfermedad había recibido tratamiento con retinoides e inmunomoduladores tópicos, cloxacilina oral y repetidos ciclos de doxiciclina, que solo le mejoraban parcial y/o transitoriamente. En la exploración física se apreciaba eritema difuso y un moderado número de lesiones pápuloeritematosas en ambas mejillas y dorso nasal (fig. 1A). Tras el adecuado consentimiento informado se recomendó tratamiento con ivermectina oral a dosis de 250 µg/kg en una única toma y se le instruyó específicamente para que no se aplicara ningún otro tratamiento tópico. El paciente experimentó una importante mejoría al cabo de 2 semanas, y su enfermedad se mantiene en remisión completa hasta la actualidad, 6 meses después del tratamiento (fig. 1B).

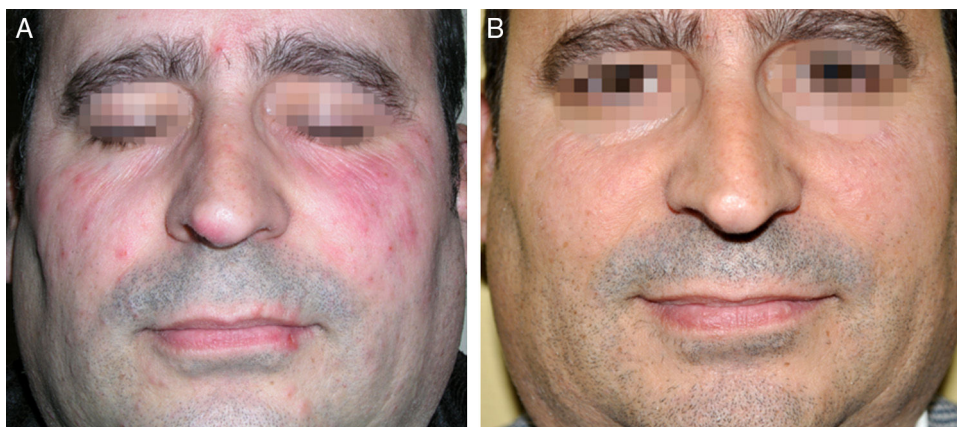


Figura 1 Aspecto clínico de las lesiones del paciente antes del tratamiento con una dosis única de ivermectina oral (250 µg/kg) (A) y 6 meses más tarde (B).

La etiopatogenia de la rosácea no está completamente esclarecida. Se cree que se debe a una combinación de factores que incluyen una respuesta inmune aumentada, una disregulación neuroinmune y alteraciones de la vasorregulación². Existe una creciente evidencia de la participación del *Demodex* en la etiopatogenia de la rosácea. Así se ha detectado una mayor concentración de *Demodex* en las zonas afectadas que en la piel sana y la presencia de estos ácaros en una significativa proporción de pacientes con la enfermedad³, y se observa una buena respuesta a fármacos acaricidas¹. También empieza a ser aceptado que los ácaros *Demodex* son uno de los numerosos factores desencadenantes de la expresión de los receptores *Toll-like 2* (TLR-2) que precipitan la reacción inmune exacerbada observada en los pacientes con rosácea pápulo-pustulosa³. La ivermectina es un fármaco antiparasitario utilizado masivamente desde 1988 para el tratamiento oral de la filariasis y otras infecciones parasitarias. Posee no solo un efecto antiparasitario, sino también capacidad inmunomoduladora y antiinflamatoria mediante la inhibición de la producción de citoquinas inducidas por los lipopolisacáridos⁴. En 2014, la FDA aprobó el uso de ivermectina tópica para el tratamiento de la rosácea, conformidad refrendada por la EMEA en 2015. Adicionalmente y sin indicación formal, la ivermectina oral se ha utilizado con éxito en el tratamiento de la demodicosis, tanto en enfermos inmunosuprimidos⁵ como inmunocompetentes⁶. También ha sido utilizado satisfactoriamente en 2 pacientes sanos con rosácea pápulo-pustulosa; en un caso se empleó ivermectina oral a dosis de 3 mg/día/8 días asociada a permetrina tópica al 5%/3 veces por semana⁷ y en el otro, un caso pediátrico de rosácea óculo-cutánea severa se administró en dosis única a 250 µg/kg⁸.

La rosácea se puede tratar pero no curar, y como el resto de las enfermedades crónicas necesita un tratamiento eficaz, seguro y que obtenga largos periodos de remisión. Los efectos secundarios del tratamiento con la ivermectina oral observados durante décadas en las infecciones sistémicas son muy raros (<1%), y parecen estar relacionados con la carga parasitaria⁹. Del mismo modo, no se ha comunicado ningún efecto secundario grave cuando se han administrado dosis únicas de 200 µg/kg para el tratamiento de la escabiosis¹. No obstante, solo se dispone de estudios de seguridad a corto plazo y se desconoce si el tratamiento reiterado es seguro. El paciente presentado no tuvo ningún efecto secundario y experimentó una prolongada remisión con una única dosis, pero son necesarios estudios prospectivos con grupos amplios de pacientes para confirmar nuestros resultados.

Conflicto de intereses

Los autores declaran no tener ningún conflicto de intereses.

Bibliografía

1. Van Zuuren EJ, Fedorowicz Z, Carter B, van der Linden MMD, Charland L. Interventions for rosacea. *Cochrane database Syst Rev.* 2015;4:CD003262.
2. Del Rosso JQ. Advances in understanding and managing rosacea: Part 1: Connecting the dots between pathophysiological mechanisms and common clinical features of rosacea with emphasis on vascular changes and facial erythema. *J Clin Aesthet Dermatol.* 2012;5:16–25.
3. Forton FMN. Papulopustular rosacea, skin immunity and Demodex: Pityriasis folliculorum as a missing link. *J Eur Acad Dermatol Venereol.* 2012;26:19–28.
4. Zhang X, Song Y, Ci X, An N, Ju Y, Li H, et al. Ivermectin inhibits LPS-induced production of inflammatory cytokines and improves LPS-induced survival in mice. *Inflamm Res.* 2008;57:524–9.
5. Clyti E, Nacher M, Sainte-Marie D, Pradinaud R, Couppie P. Ivermectin treatment of three cases of demodicosis during human immunodeficiency virus infection. *Int J Dermatol.* 2006;45:1066–8.
6. Forstinger C, Kittler H, Binder M. Treatment of rosacea-like demodicosis with oral ivermectin and topical permethrin cream. *J Am Acad Dermatol.* 1999;41 5 Pt 1:775–7.
7. Allen KJ, Davis CL, Billings SD, Mousdicas N. Recalcitrant papulopustular rosacea in an immunocompetent patient responding to combination therapy with oral ivermectin and topical permethrin. *Cutis.* 2007;80:149–51.
8. Brown M, Hernández-Martín A, Clement A, Colmenero I, Torrelo A. Severe demodexfolliculorum-associated oculocutaneous rosacea in a girl successfully treated with ivermectin. *JAMA Dermatol.* 2014;150:61–3.
9. Mackenzie CD, Geary TG, Gerlach JA. Possible pathogenic pathways in the adverse clinical events seen following ivermectin administration to onchocerciasis patients. *Filaria J.* 2003; 2 Suppl 1:S5.

Á. Hernández-Martín^{a,b}

^a Servicio de Dermatología, Hospital Beata María Ana de Jesús, Madrid, España

^b Servicio de Dermatología, Hospital Infantil del Niño Jesús, Madrid, Madrid, España

Correo electrónico: ahernandez_hnj@yahoo.es

<http://dx.doi.org/10.1016/j.ad.2017.01.011>

0001-7310/

© 2017 AEDV.

Publicado por Elsevier España, S.L.U. Todos los derechos reservados.