

Eritema nudoso como reacción de hipersensibilidad a la azatioprina



Azathioprine-Induced Hypersensitivity Reaction Presenting as Erythema Nodosum

Sra. Directora:

Las reacciones de hipersensibilidad (HS) a fármacos tienen un espectro clínico muy variado y pueden presentarse con diferentes tipos de lesiones cutáneas entre las que se encuentra el eritema nudoso.

Una mujer de 44 años, sin alergias medicamentosas conocidas, diagnosticada de enfermedad de Crohn 2 años antes, había comenzado tratamiento con azatioprina (AZT) hacía 3 semanas debido a una progresión analítica y radiológica de dicha enfermedad. Acudió a urgencias por lesiones eritematosas, dolorosas, de 7 días de evolución en ambos miembros inferiores asociadas a malestar general, pérdida de apetito y artralgias en rodillas y tobillos. No había presentado fiebre.

En la exploración se observaban, de forma dispersa en ambos miembros inferiores, múltiples nódulos subcutáneos de entre 10-20 mm con eritema en superficie, dolorosos a la presión, así como algunas máculas de entre 15-20 mm de coloración violácea y aspecto residual (fig. 1).

El estudio histopatológico de una de las lesiones mostró engrosamiento y fibrosis de los septos en el tejido celular subcutáneo, con un infiltrado inflamatorio crónico constituido por histiocitos, linfocitos y granulomas con células gigantes multinucleadas (fig. 2 A y B). Con técnicas de PAS,

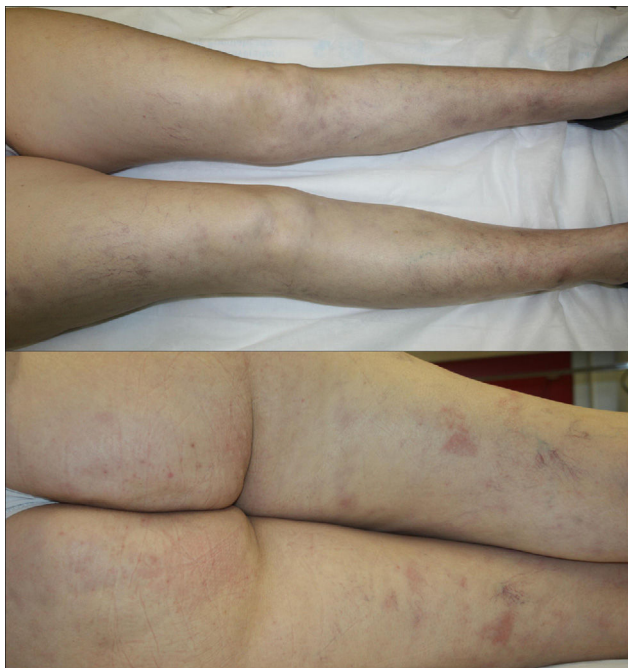


Figura 1 Nódulos subcutáneos con eritema en superficie y máculas eritematovioláceas de aspecto residual en cara anterior y posterior de ambos miembros inferiores.

Gram y Ziehl-Neelsen no se observaron microorganismos. En el estudio analítico destacaban los siguientes hallazgos: hemoglobina 10,4g/dl, volumen corpuscular medio 78,4 fl, hemoglobina corpuscular media 25,3 pg, aumento de transaminasas (GPT 82 U/l, GGT 126 U/l), proteína c reactiva 12,59 mg/dl (rango normal: 0,1-0,5 mg/dl), estudio de autoinmunidad sin alteraciones, Mantoux con una inducción de 0 mm y una radiografía de tórax sin alteraciones (tabla 1).

Ante la posibilidad de que las lesiones fuesen atribuibles a la AZT se decidió suspender el fármaco, con resolución de la sintomatología sistémica en 24 h y de las lesiones cutáneas en 3 días sin ningún otro tratamiento. Por todo ello se realizó el diagnóstico de reacción de hipersensibilidad a AZT con manifestación cutánea en forma de eritema nudoso.

La AZT es un precursor de la 6-mercaptopurina, utilizado como fármaco inmunosupresor en el tratamiento de enfermedades inflamatorias crónicas como la enfermedad inflamatoria intestinal (EII).

Los efectos adversos relacionados con el uso de este fármaco pueden clasificarse en reacciones tempranas o tardías.

Las reacciones tempranas son comunes¹, entre ellas se encuentran las reacciones de HS. Estas, son reacciones idiosincrásicas que ocurren aproximadamente en un 2% de los pacientes, en las primeras 4 semanas de tratamiento, aunque es probable que estén infradiagnosticadas^{1,2}. Se manifiestan con un cuadro clínico de fiebre, hipotensión, malestar general, artralgias, síntomas gastrointestinales, hepatitis, pancreatitis, nefritis, neumonía, pericarditis y/o lesiones cutáneas^{1,3}. Las lesiones se resuelven de forma rápida en 2-3 días tras la suspensión del fármaco². Muchos casos se diagnostican inicialmente como cuadros infecciosos o de exacerbación de la enfermedad de base y la reacción de HS no se detecta hasta el momento de la re-exposición al fármaco^{2,3}. La recurrencia del cuadro clínico tras la re-exposición al fármaco es la forma de confirmar la relación causa-efecto, pero dado que aparece de forma más intensa y con un intervalo de tiempo menor, en ocasiones de pocas horas³, está contraindicada². De los pacientes con reacciones de HS a AZT se ha sugerido un riesgo mayor en aquellos que padecen EII, que podría estar determinado por un polimorfismo en el gen que codifica la inosina trifosfato pirofosfata⁴.

En 2011, Bidinger et al. revisaron todos los casos publicados de HS a AZT, aproximadamente un 50% presentaban manifestaciones cutáneas². De estas, la forma de presentación más frecuente fue el síndrome de Sweet seguida en orden de frecuencia por exantemas maculopapuloso, vesiculoso, pustuloso o urticario-forme inespecíficos, vasculitis de pequeño vaso, eritema nudoso^{1,5} y pustulosis exantemática aguda generalizada. Desde entonces se han publicado una decena de casos más con afectación cutánea, la mayoría de ellos en forma de síndrome de Sweet y 2 casos de hidradenitis ecrina neutrofílica^{6,7}, asociación que no había sido descrita previamente. En el estudio histopatológico lo más frecuente es encontrar hallazgos de dermatosis neutrofílica².

El eritema nudoso asociado a EII se observa hasta en un 10% de pacientes con colitis ulcerosa y un 15% con enfermedad de Crohn; las lesiones suelen presentar un curso paralelo

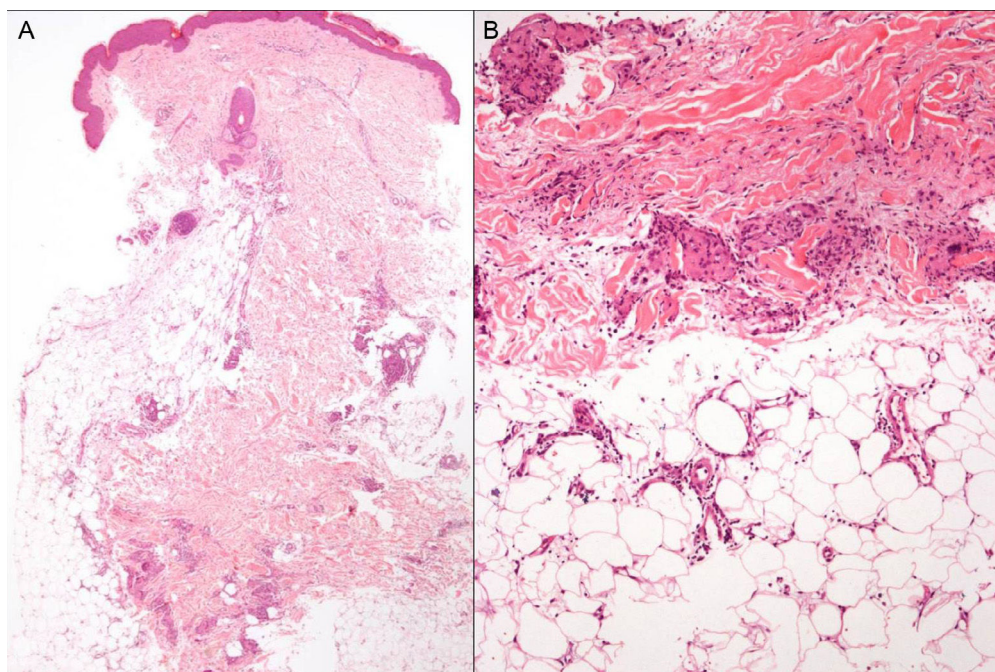


Figura 2 A) Estudio histopatológico (hematoxilina-eosina, $\times 4$). Engrosamiento septal con fibrosis. B) Estudio histopatológico (hematoxilina-eosina, $\times 40$). Septo ocupado por un infiltrado linfohistiocitario con granulomas.

Tabla 1 Revisión de casos publicados de EN como reacción de HS a azatioprina

	Edad/sexo	Enfermedad subyacente	Tiempo de latencia	Resolución (días)	Recurrencia tras re-exposición
de Fonclare et al. ¹	17 M	EII	14 días	16 días	12 h
	49 M	EII	8 días	12 días	4 h
	75 v	EII	14 días	14 días	No realizada
Vargas-Hitos et al. ⁵	65 M	Penfigoide ampoloso	7 días	14 días	No realizada

EII: enfermedad inflamatoria intestinal; EN: eritema nudoso; HS: hipersensibilidad; M: mujer; v: varón.

a la actividad de la enfermedad y resolverse con el adecuado tratamiento de la misma⁸.

Las reacciones tardías, como la mielosupresión, son dosis dependientes y pueden evitarse en gran parte mediante la determinación de la actividad de la enzima tiopurin-metiltransferasa¹.

En nuestra paciente, las lesiones se resolvieron sin tratamiento en 3 días. Una vez resuelto el cuadro se inició tratamiento con infliximab que tuvo que ser suspendido por reacción infusional y posible toxicodermia. Un año después de la consulta, ha presentado algunos brotes de su enfermedad en forma de cuadros suboclusivos, sin nuevos episodios de eritema nudoso.

La presencia de lesiones de eritema nudoso en pacientes tratados con AZT, sin datos de brote de EII o infección intercurrente, deberán alertarnos de una posible reacción de HS al fármaco.

Conflicto de intereses

Los autores declaran no tener ningún conflicto de intereses.

Bibliografía

- de Fonclare AL, Khosrotehrani K, Aractingi S, Duriez P, Cosnes J, Beaugerie L. Erythema nodosum-like eruption as a manifestation of azathioprine hypersensitivity in patients with inflammatory bowel disease. *Arch Dermatol*. 2007;143:744–8.
- Bidinger JJ, Sky K, Battafarano DF, Henning JS. The cutaneous and systemic manifestations of azathioprine hypersensitivity syndrome. *J Am Acad Dermatol*. 2011;65:184–91.
- Sofat N, Houghton J, McHale J, Higgins CS. Azathioprine hypersensitivity. *Ann Rheum Dis*. 2001;60:719–20.
- Marinaki AM, Ansari A, Duley JA, Arenas M, Sumi S, Lewis CM, et al. Adverse drug reactions to azathioprine therapy are associated with polymorphism in the gene encoding inosine triphosphate pyrophosphatase (ITPase). *Pharmacogenetics*. 2004;14:181–7.
- Vargas-Hitos JA, Sabio JM, Tercedor J, Navarrete-Navarrete N, Jiménez-Alonso J. Erythema nodosum as azathioprine hypersensitivity reaction in a patient with bullous pemphigoid. *Indian J Dermatol*. 2013;58:406.
- Schmutz JL. Neutrophilic eccrine hidradenitis and azathioprine hypersensitivity syndrome. *Ann Dermatol Venereol*. 2014;141:738–9.

7. García-Martín P, Sánchez-Pérez J, Fraga J, García-Díez A. Neutrophilic eccrine hidradenitis in a patient with Crohn's disease and azathioprine hypersensitivity syndrome. *J Eur Acad Dermatol Venereol.* 2014;28:1830–2.
8. Vavricka SR, Schoepfer A, Scharl M, Lakatos PL, Navarini A, Rogler G. Extraintestinal manifestations of inflammatory bowel disease. *Inflamm Bowel Dis.* 2015;21:1982–92.

M. González-Olivares*, R. Khedaoui, C. Martínez-Morán y J. Borbujo

Servicio de Dermatología y Anatomía Patológica, Hospital Universitario de Fuenlabrada, Fuenlabrada, Madrid, España

*Autor para correspondencia.

Correo electrónico: mgonzalezo@salud.madrid.org (M. González-Olivares).

<http://dx.doi.org/10.1016/j.ad.2016.12.006>

0001-7310/

© 2017 AEDV.

Publicado por Elsevier España, S.L.U. Todos los derechos reservados.

Refractory solar urticaria successfully treated with omalizumab with normalization of phototest



Urticaria solar refractaria tratada satisfactoriamente con omalizumab y normalización del fototest

Dear Editor,

Solar urticaria (SU) is a rare photodermatosis characterized by sudden onset of urticarial skin lesions, intense itching or burning on photo-exposed areas, occurring a few minutes after sun exposure with great impact on patients' quality of life. It is considered a type I hypersensitivity reaction, and therefore, it is an immunoglobulin E (IgE)-mediated condition that may be accompanied by other systemic symptoms and signs, such as dizziness, headache and angioedema. The action of spectrum for SU includes ultraviolet A (UVA), ultraviolet B (UVB), visible light (VL) and some patients may be sensitive to multiple action spectra. Although the diagnosis is made by the characteristic clinical presentation, it can be confirmed by phototesting.¹

The treatment of choice consists in broad-spectrum sunscreens and high-dose H1-antihistamines; however, SU is often unresponsive to them. Other treatment options are leukotriene receptor antagonists, UV-hardening, cyclosporine A, antimalarial drugs, plasmapheresis and intravenous immunoglobulin (IVIg). Efficacy of these treatments is usually partial or transient and may induce several unwanted effects, i.e. anaphylaxis, immunosuppression and malignancy.

Omalizumab is a humanized monoclonal IgG1-kappa antibody against IgE recently approved by the US Food and Drug Administration and the European Medicines Agency for antihistamine refractory patients with chronic spontaneous urticaria (CSU) who are at least 12 years of age.² Omalizumab binds to free IgE with a greater affinity than IgE itself binds to the high-affinity FcεRI receptors present on basophils. Thus, it reduces the availability of free IgE for binding and promotes down-regulation of FcεRI on the surface of mast cells and basophils preventing IgE-mediated histamine release.³

We report a case of a previously healthy 21 year-old Caucasian female with a 4-year history of erythema, intense itch, swelling and hives after minimal sun exposure even through window glass. No history of asthma or food allergy was reported. Phototest performed on the patient's back (Waldman® UV 181 UVA and Waldman® UV 800 broad band UVB) was positive for UVA, minimal urticarial dose 7 J/cm², and showed no reaction to UVB (Fig. 1). Visible light was not tested. IgE serum levels were elevated (294 kU/L) and other blood test determinations fell within normal limits; cell count, porphyrins, antinuclear antibodies, liver and renal function panel, and serum triptase. She was diagnosed with Solar Urticaria (SU) induced by UVA, and partially achieved to control symptoms with antihistamines (Fexofenadine hydrochloride 180 mg/day) and broad-spectrum sunscreens.

Three years after diagnosis, her SU became unresponsive to first-line treatment with antihistamines, even uposing

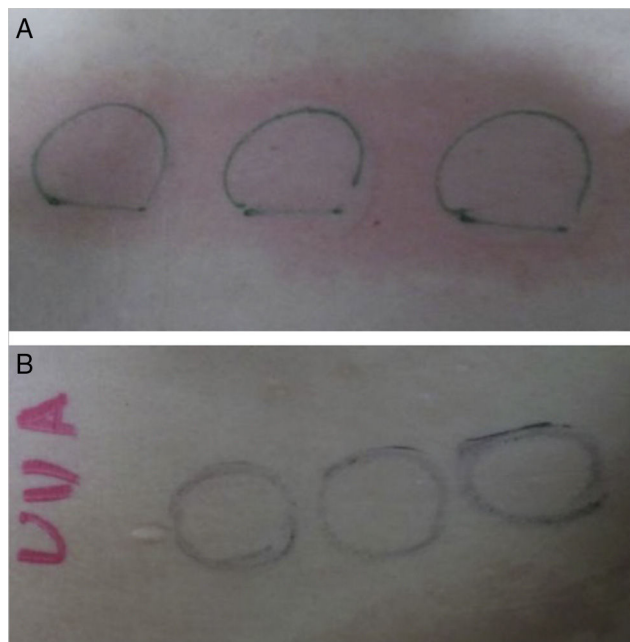


Figure 1 (A) Phototest before omalizumab (Waldman® UV 181 UVA) was positive for UVA, minimal urticarial dose 7 J/cm². (B) Phototest after omalizumab (Waldman® UV 181 UVA): no reaction occurred to UVA after 6 months of treatment.