

Response to Professor Wiwanitkit's Comment on "Zika Virus Disease: Should We Be Worried?"



Respuesta al comentario del profesor Wiwanitkit sobre "Enfermedad por el virus de Zika ¿debe preocuparnos?"

Dear Editor,

The view expressed in this letter is that the answer to question posed by the editorial is "Yes, we should worry, but about what?" Dr Wiwanitkit's main concern is rapid and accurate diagnosis. First, because many asymptomatic cases may go undetected, leading to further spread of the disease, and second because the long-term complications may be a problem.

The answer to the editorial question was implicitly yes. Three main concerns were established¹: (1) Zika disease control (including case detection) in countries with local transmission; (2) detection of cases in Spain; and (3) vector monitoring and control in Spain. I do not think that undiagnosed asymptomatic cases are a main concern in our environment. If we are able to diagnose symptomatic cases, we can determine the extent of the disease, based

on our knowledge about the proportion of subclinical cases. Suboptimal diagnosis is part of the more general health infrastructure problem affecting countries with a higher prevalence of Zika. Finally, it is true that we do not know whether long-term complications can affect patients with subclinical infection. As many aspects of the pathogenesis remain unclear and an association with neurological sequelae has been demonstrated, epidemiological studies that address these problems are clearly needed.² This does not, however, change our three main concerns.

References

1. Alonso JP. Enfermedad por el virus de Zika ¿debe preocuparnos? *Actas Dermosifiliogr.* 2016;107:625-6.
2. Plourde AR, Bloch EM. A literature review of Zika virus. *Emerg Infect Dis.* 2016;22:1185-92.

J.P. Alonso

Departamento de Sanidad, Dirección General de Salud Pública, Zaragoza, Spain

E-mail address: jpalonso@aragon.es

<http://dx.doi.org/10.1016/j.ad.2016.10.010>

0001-7310/

© 2016 AEDV. Published by Elsevier España, S.L.U. All rights reserved.

Comentario a «Metástasis cutáneas a distancia de cáncer de próstata: 2 casos»



Comment on «Distant Cutaneous Metastases of Prostate Cancer: A Report of 2 Cases»

Sra. Directora:

Hemos leído con interés el artículo titulado «Metástasis cutáneas a distancia de cáncer de próstata: 2 casos»¹. Se tratan de 2 casos estudiados inmunohistoquímicamente de forma muy exhaustiva, y cuyo diagnóstico no deja lugar a ninguna duda. Estos casos nos llevan a recordar la utilidad del *avian erythroblastosis E26 virus oncogene homolog* (ERG) en el diagnóstico cutáneo de las metástasis de carcinoma de próstata.

El ERG es un factor de transcripción de la familia de los genes ETS. Se expresa en las células endoteliales de vasos sanguíneos y linfáticos, tanto normales como neoplásicos, resultando un marcador altamente específico para el endotelio vascular, siendo de gran utilidad en el diagnóstico de angiosarcomas, hemangioendoteliomas y sarcomas de Kaposi. Sin embargo, también resulta positivo en: 1) las células epiteliales neoplásicas del 50% de los carcinomas de

próstata, tanto primarios como metastásicos (fig. 1), aunque no se exprese en el tejido prostático normal; 2) en las células mieloides inmaduras de médula ósea; 3) en las células de leucemia mieloide crónica, y 4) en las células de sarcoma de Ewing². Su positividad en el carcinoma de próstata, en contraste con su negatividad, prácticamente en la totalidad del resto de los carcinomas, confiere a este marcador una

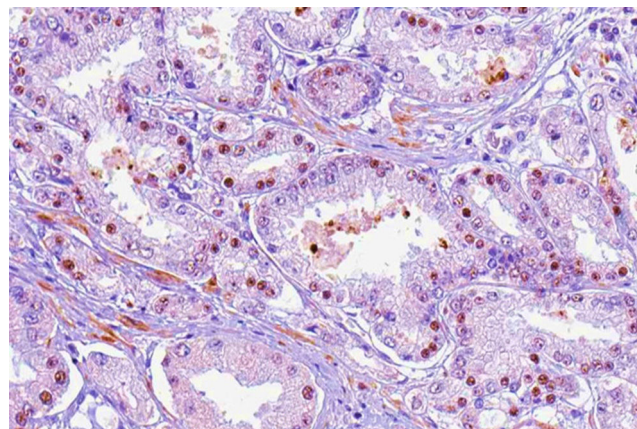


Figura 1 Nódulo subcutáneo en espalda paravertebral derecha (ERG ×200, tinción nuclear).

gran utilidad en la batería inmunohistoquímica de identificación de metástasis cutáneas de origen desconocido³.

Bibliografía

1. Rodríguez-Lojo R, Castiñeiras I, Rey-Sanjurjo JL, Fernández-Díaz ML. Metástasis cutáneas a distancia de cáncer de próstata: 2 casos. *Actas Dermosifiliogr.* 2016;107:e52–6.
2. Miettinen M, Wang ZF, Paetau A, Tan SH, Dobi A, Srivastava S, et al. ERG transcription factor as an immunohistochemical marker for vascular endothelial tumors and prostatic carcinoma. *Am J Surg Pathol.* 2011;35:432–41.
3. Fuertes L, Santonja C, Kutzner H, Requena L. Inmunohistoquímica en dermatopatología: revisión de los anticuerpos utilizados con mayor frecuencia (parte I). *Actas Dermosifiliogr.* 2013;104:99–127.

J. Santos-Juanes^{a,*}, I. Fernández-Vega^b y B. Vivanco^b

^a *Servicio de Dermatología II, Hospital Universitario Central de Asturias, Oviedo, Asturias, España*

^b *Servicio de Anatomía Patológica, Hospital Universitario Central de Asturias, Oviedo, Asturias, España*

* Autor para correspondencia.

Correo electrónico: jorgesantosjuanes@gmail.com
(J. Santos-Juanes).

<http://dx.doi.org/10.1016/j.ad.2016.10.008>

0001-7310/

© 2016 AEDV. Publicado por Elsevier España, S.L.U. Todos los derechos reservados.