

Un nuevo caso de morfea ampollosa y discusión de los factores etiopatogénicos en la formación de las ampollas



Bullous Morphea: Description of a New Case and Discussion of Etiologic and Pathogenic Factors in Bulla Formation

Sr. Director:

La morfea ampollosa es una forma infrecuente de esclerodermia localizada. Desde que fue descrito el primer caso, se han comunicado múltiples teorías acerca del origen de las ampollas, pero el mecanismo último por el que estas se desarrollan permanece sin esclarecer.

Una mujer de 63 años presentaba 2 lesiones de meses de evolución, simétricas, localizadas en ambas regiones pretibiales, de apariencia atrófica, con base eritematosa, y centradas por una ampolla de contenido serosanguinolento. No existía historia de traumatismo previo (fig. 1).

Se realizó una biopsia, que mostró un despegamiento subepidérmico con preservación de la capa basal. En la dermis superficial se encontró un mínimo componente inflamatorio y colágeno fibrilar, mientras que en la dermis reticular y tejido celular subcutáneo llamaba la atención una intensa esclerosis con un infiltrado linfocítico denso, sin presencia de vasculitis ni una marcada presencia de eosinófilos (fig. 2). No se encontraron linfangiectasias en la tinción con hematoxilina-eosina ni con D2-40, siendo compatible con el diagnóstico de morfea ampollosa (fig. 3). El análisis sanguíneo no mostró alteraciones, y la serología para *Borrelia* fue negativa. Se introdujo tratamiento tópico con betametasona y ácido fusídico, desapareciendo las ampollas, pero presentando progresión de las placas escleróticas, por lo que se inició tratamiento sistémico con metotrexato oral, con buena respuesta.

La morfea ampollosa es una forma infrecuente de esclerodermia localizada¹. El primer caso fue descrito por Morrow en 1896², y desde entonces se han propuesto múltiples teorías acerca de su origen³⁻⁵.

Clásicamente, la teoría más aceptada para el origen de las ampollas es la presencia de linfangiectasias, debidas a una obstrucción linfática a causa del proceso esclerótico subyacente^{1,3,5,6}. Sin embargo, ni todas las lesiones de morfea ampollosa presentan linfangiectasias en la histología, ni todos los casos de esclerodermia que sí las muestran desarrollarán lesiones ampollosas^{1,4,7}.

Los traumatismos locales podrían representar otro factor etiopatogénico, dado el contenido hemorrágico de algunas de las

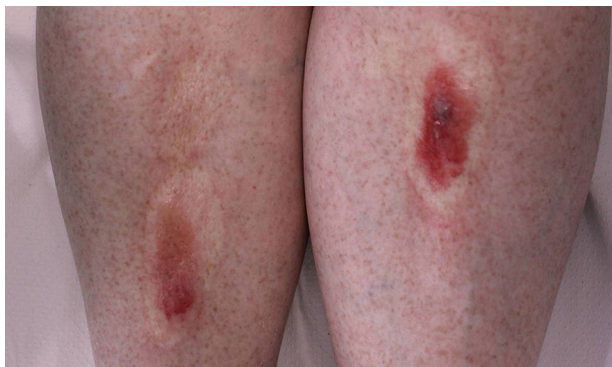

Figura 1 Placas bilaterales atróficas con ampollas superimpuestas.

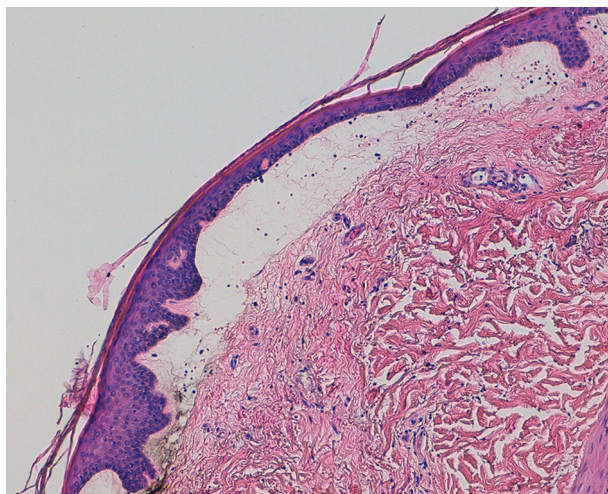


Figura 2 Ampolla subepidérmica con preservación de la capa basal (H&E, ×20).

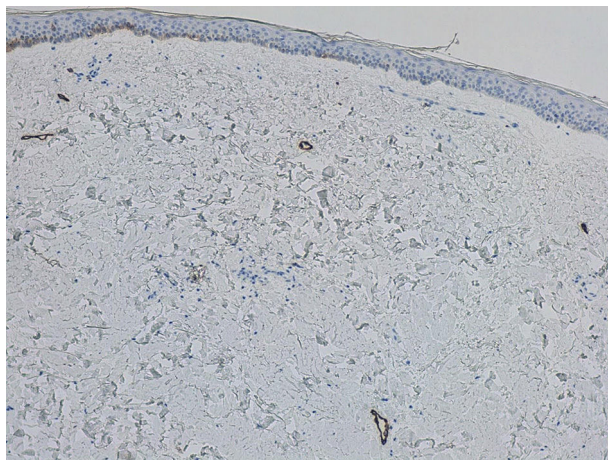


Figura 3 Vasos linfáticos no dilatados (D2-40, ×10).

ampollas, así como por su frecuente localización en zonas de fricción como las piernas y áreas intertriginosas^{1,7,8}. En el caso que presentamos no existía historia de traumatismo previo, pero algunos hechos, tales como la localización en áreas pretibiales, el contenido serosanguinolento de las ampollas y la ausencia de otros factores etiopatogénicos, podrían apoyar que un traumatismo inadvertido pudiera haber jugado un papel en la formación de las lesiones.

Se han descrito casos con desarrollo de lesiones ampollosas como fenómeno isotópico o isomórfico sobre lesiones residuales de herpes zóster o en relación con cirugías, traumatismos, inyecciones o radiación previas^{1,6,8}. Algunos autores postulan que los eosinófilos podrían desempeñar un papel en esta enfermedad⁵, mientras que otros señalan a las especies reactivas de oxígeno como posible factor causal⁹.

Por otro lado, podemos encontrar casos que presenten 2 o más enfermedades ampollosas solapadas tales como el pénfigo vulgar, la epidermólisis ampollosa o la porfiria cutánea tarda, enfermedades que fueron descartadas en nuestra paciente^{3,10}. Asimismo, los cambios esclerodermoides en pacientes con enfermedad injerto contra huésped son bien conocidos, y sobre estas lesiones también se ha descrito la aparición de ampollas⁸.

El diagnóstico de la morfea ampollosa requiere una minuciosa historia clínica, una exploración física completa, biopsia cutánea con inmunofluorescencia directa y una analítica sanguínea

incluyendo serologías para *Borrelia* (mayoritariamente negativas) y autoinmunidad³⁻⁵.

En la histología encontramos mayor o menor grado de atrofia epidérmica con aplanamiento de las crestas. Las ampollas son de localización subepidérmica, de contenido serosanguinolento y pueden acompañarse de edema en la dermis papilar^{1,4,5}. En dermis reticular destaca la presencia de haces gruesos de colágeno hialinizado que destruyen las estructuras anexas⁵.

El principal diagnóstico diferencial de la morfea es el liquen escleroso y atrófico, pudiendo coexistir ambas enfermedades en algunos pacientes. A diferencia del liquen, en la morfea ampollosa quedan indemnes la capa basal y las fibras elásticas de la dermis reticular, además de carecer de tapones foliculares^{4,7}.

Se han empleado múltiples estrategias terapéuticas tales como la fototerapia, los corticosteroides (tópicos y sistémicos), los análogos tópicos de la vitamina D, los antimaláricos, diferentes agentes inmunosupresores, los retinoides sistémicos, algunos antibióticos, la colchicina y la fenitoína. También hay casos aislados tratados con fotoféresis extracorpórea, N-acetilcisteína, imiquimod, salazopirina o injertos con diferentes resultados^{3-5,9}.

En definitiva, presentamos un caso de morfea ampollosa sin linfangiectasias en la histología, por lo que, junto a su localización pretibial y su contenido hemorrágico, especulamos que un posible traumatismo inadvertido podría ser el causante de las ampollas en este caso. En cuanto al tratamiento, parece razonable adoptar un manejo similar al de la morfea no ampollosa, comenzando con fármacos tópicos (corticoides, análogos de la vitamina D) o fototerapia, pasando a tratamientos sistémicos como el metotrexato si no se evidencia respuesta a los primeros.

Conflicto de intereses

Los autores declaran no tener ningún conflicto de intereses.

Bibliografía

1. Fernández Flores A, Gatica Torres M, Tinoco Fragoso F, García Hidalgo F, García Hidalgo L, Monroy E, et al. Three cases of bullous morphea: Histopathologic findings with implications regarding pathogenesis. *J Cutan Pathol*. 2015;42:144-9.
2. Morrow PA. A case of symmetrical morphea attended with the formation of bullae and extensive ulceration. *J Cutan Genito-Urin Dis*. 1896;14:419-27.
3. Rencic A, Goyal S, Mofid M, Wigley F, Nousari HC. Bullous lesions in scleroderma. *Int J Dermatol*. 2002;41:335-9.
4. Yasar S, Mumcuoglu CT, Serdar ZA, Gunes P. A case of lichen sclerosus et atrophicus accompanying bullous morphea. *Ann Dermatol*. 2011;23:354-9.
5. Daoud MS, Su WP, Leiferman KM, Perniciaro C. Bullous morphea: Clinical, pathologic, and immunopathologic evaluation of thirteen cases. *J Am Acad Dermatol*. 1994;30:937-43.
6. Qu T, Fang K. Bullous morphea arising at the site of a healed herpes zoster. *J Dermatol*. 2014;41:553-4.
7. Kavala M, Zindaci I, Demirkesen C, Beyhan EK, Turkoglu Z. Intertriginous bullous morphea: A clue for the pathogenesis? *Indian J Dermatol Venereol Leprol*. 2007;73:262-4.
8. Grabell D, Hsieh C, Andrew R, Martires K, Kim A, Vasquez R, et al. The role of skin trauma in the distribution of morphea lesions: A cross-sectional survey of the morphea in adults and children cohort IV. *J Am Acad Dermatol*. 2014;71:493-8.
9. Rosato E, Veneziano ML, di Mario A, Molinaro I, Pisarri S, Salsano F. Ulcers caused by bullous morphea: Successful therapy with N-acetylcysteine and topical wound care. *Int J Immunopathol Pharmacol*. 2013;26:259-62.
10. Bernstein JE, Nedenica M, Soltani K. Coexistence of localized bullous pemphigoid, morphea, and subcorneal pustulosis. *Arch Dermatol*. 1981;117:725-7.

S. Sánchez-Pérez*, I. Escandell-González, M.I. Pinazo-Canales y E. Jordá-Cuevas

Departamento de Dermatología, Hospital Clínico Universitario de Valencia, Valencia, España

* Autor para correspondencia.
Correo electrónico: ssanchez.derma@gmail.com
(S. Sánchez-Pérez).

<http://dx.doi.org/10.1016/j.ad.2016.07.010>
0001-7310/

© 2016 AEDV. Publicado por Elsevier España, S.L.U. Todos los derechos reservados.

Telangiectasias fotodistribuidas asociadas a amlodipino



Amlodipine-Associated Photodistributed Telangiectasia

Sra. Directora:

Las telangiectasias causadas por fármacos o daños iatrogénicos son muy poco frecuentes. Algunos medicamentos como el litio, el interferón alfa y la isotretinoína las pueden originar¹. Sin embargo, cuando las telangiectasias aparecen en áreas fotoexpuestas suelen estar relacionadas con los bloqueantes de los canales de calcio (BCC) o calcioantagonistas, aunque también se han descrito en relación con otros como venlafaxina y cefotaxima^{2,3}.

En estos casos, las lesiones aparecen en áreas fotoexpuestas, pocos meses después de iniciar el tratamiento. El pronóstico es bueno, ya que un adecuado diagnóstico, seguido del cambio de tratamiento por un fármaco de otro grupo, permite una mejoría rápida con desaparición completa o casi completa de las lesiones.

Presentamos una paciente con telangiectasias fotodistribuidas, asociadas a amlodipino, que desaparecieron pocas semanas después de la suspensión del tratamiento.

Una mujer de 36 años de edad consultó por la aparición de lesiones eritematosas en la región facial y preesternal, de aproximadamente 10 meses de evolución, para las que no había realizado ningún tratamiento. Como antecedente personal relevante presentaba hipertensión arterial, en tratamiento con amlodipino desde hacía un año. Negaba antecedentes personales de rosácea, así como el uso de corticoides tópicos. A la exploración, se objetivaban en la región torácica anterior numerosas lesiones eritemato-purpúricas, con retículo vascular, todas de menos de 1 cm de diámetro mayor, que blanqueaban a la vitropresión (fig. 1), con escasas lesiones similares en el dorso nasal. El estudio histopatológico mostró una discreta dilatación de capilares del plexo vascular de la dermis superficial y un mínimo infiltrado perivascular linfohistiocitario, sin signos de vasculitis ni aumento de mastocitos; el análisis de sangre con hemograma, bioquímica y autoinmunidad básica no mostró alteraciones.

Debido a la correlación temporal entre el inicio del tratamiento y la aparición posterior de las lesiones, se diagnosticó a la paciente