



ACTAS Derma-Sifiliográficas

Full English text available at
www.actasdermo.org



ARTÍCULO DE OPINIÓN

Importancia de la inmunidad innata en el acné

The Importance of Innate Immunity in Acne

O.M. Moreno-Arrones* y P. Boixeda



Departamento de Dermatología, Hospital Universitario Ramón y Cajal, Madrid, España

Recibido el 16 de abril de 2016; aceptado el 17 de julio de 2016

Inmunidad innata

Entre las funciones de la piel está la de constituir una barrera física, química y biológica contra los patógenos. Esta función barrera está englobada dentro del sistema inmunológico. El sistema inmune posee una rama innata, de respuesta rápida y estereotipada, y una rama adaptativa, de mayor latencia y de actuación dirigida.

En la piel, los integrantes del sistema inmune innato son las células hematopoyéticas, como las células pertenecientes al sistema mononuclear-fagocítico o las células NK, los factores solubles como el complemento, las citoquinas, las metaloproteasas o los péptidos antimicrobianos, y por último, las propias células cutáneas¹.

El sistema innato no es inespecífico, sus células poseen receptores que reconocen patrones moleculares de patógenos y productos metabólicos resultantes del estrés celular altamente conservados a nivel evolutivo. Estos receptores son los *Toll-like receptors* (TLR)², presentes en las membranas celulares, y los *Nod-like receptors* (NLR) citosólicos³.

Una pieza fundamental de la inmunidad innata, de interés creciente, es el inflammasoma. Se localiza a nivel intracelular de células efectoras del sistema inmune innato como los neutrófilos y los macrófagos. El inflammasoma es un complejo proteico intracelular, constituido por proteínas de

la familia NALP, que supone el nexo entre los TLR y NLR con la liberación de citoquinas pro-inflamatorias, como la interleucina 1 β , por estas células⁴.

Es el responsable de emitir una respuesta inflamatoria ante diversos estímulos de índole muy diversa: desde ARN bacteriano hasta cristales de ácido úrico, pasando por radiación ultravioleta UVB⁵⁻⁷. Existen varios inflammasomas, siendo probablemente el mejor caracterizado el inflammasoma NRLP3.

Relación entre acné vulgar e inflamación

El acné es la dermatopatía juvenil y del adulto joven más prevalente⁸: hasta un 80% de la población se verá afectada en algún momento de su vida⁹. Su fisiopatología es compleja y clásicamente se han descrito 4 actores implicados: la hiperqueratinización folicular, el aumento de producción de sebo, el *Propionibacterium acnes* y la inflamación secundaria. El microcomedón, consecuencia de la obstrucción del folículo con sebo y queratina, ha sido tradicionalmente descrito como la lesión precursora del acné. Sin embargo, la secuencia de eventos que resulta en la formación de lesiones acnéicas no está completamente dilucidada.

Existen publicaciones de hace más de 2 décadas en las que se relaciona estrechamente el acné vulgar con una inflamación subyacente^{10,11}, pero no ha sido hasta recientemente cuando se ha producido un cambio en el entendimiento de esta patología¹².

* Autor para correspondencia.

Correo electrónico: o.m.m.aronnes@gmail.com
(O.M. Moreno-Arrones).

Jeremy et al.¹³ ya constataron la existencia de células y moléculas inflamatorias como la IL-1 en la piel «aparentemente sana» de pacientes con acné de forma previa a la formación del comedón. Este hallazgo subrayó el papel fundamental de la inflamación en las fases iniciales de la comedogénesis.

Además, Do et al.¹⁴ demostraron que las lesiones inflamatorias del acné provenían en más de la mitad de las ocasiones de microcomedones, y en hasta un tercio de los casos de piel aparentemente sana.

Por otra parte, tanto en microcomedones como en comedones se han hallado niveles elevados de moléculas inflamatorias. Por último, se ha encontrado un aumento de la expresión de genes implicados en la inflamación y el remodelamiento de la matriz extracelular en pacientes afectados de acné¹⁵.

P. acnes es una bacteria saprofito anaerobia grampositiva con especial apetencia por el complejo pilosebáceo. Tiene un rol principal en la aparición y la cronificación de la inflamación en el acné (fig. 1).

El TLR-2, presente en los macrófagos perifoliculares, presenta afinidad contra *P. acnes* y desencadena la liberación de citoquinas proinflamatorias como la IL-8 o la IL-12^{16,17}. Estas interleucinas favorecen la quimiotaxis neutrofílica y

la liberación de enzimas lisosomales que intervienen en la rotura de la pared folicular. Aparentemente, la expresión de TLR-2 por las células inmunes está además directamente relacionada con la gravedad del acné¹⁶. Esto podría explicar la razón por la cual los retinoides tópicos, y en concreto el adapaleno, que disminuye significativamente la expresión de TLR-2, son de utilidad en lesiones inflamatorias¹⁸.

Por otra parte, *P. acnes* es capaz de activar el inflamasoma-NLRP3 a través de diversos NLR. Este complejo multiproteico activaría enzimas proteolíticas, como la caspasa-1, que transformarían el precursor de la IL-1 β en su forma funcionante¹⁹. Se ha demostrado la activación del inflamasoma en monocitos y sebocitos cutáneos humanos por esta bacteria^{20,21}. El conocimiento de esta relación entre *P. acnes* y el inflamasoma abre una nueva perspectiva terapéutica.

Asimismo, *P. acnes* puede estimular los linfocitos T. En un reciente estudio *in vitro* se demostró que el *P. acnes* inducía los linfocitos *T-helper* 1 y 17 a producir IL-17 y otras citoquinas proinflamatorias²². En el mismo estudio se constató que la vitamina A (ácido transretinoico) y la vitamina D (1,25-dihidroxitamina D3) inhibían esa estimulación inflamatoria. Esto podría abrir otra puerta para el tratamiento del acné.

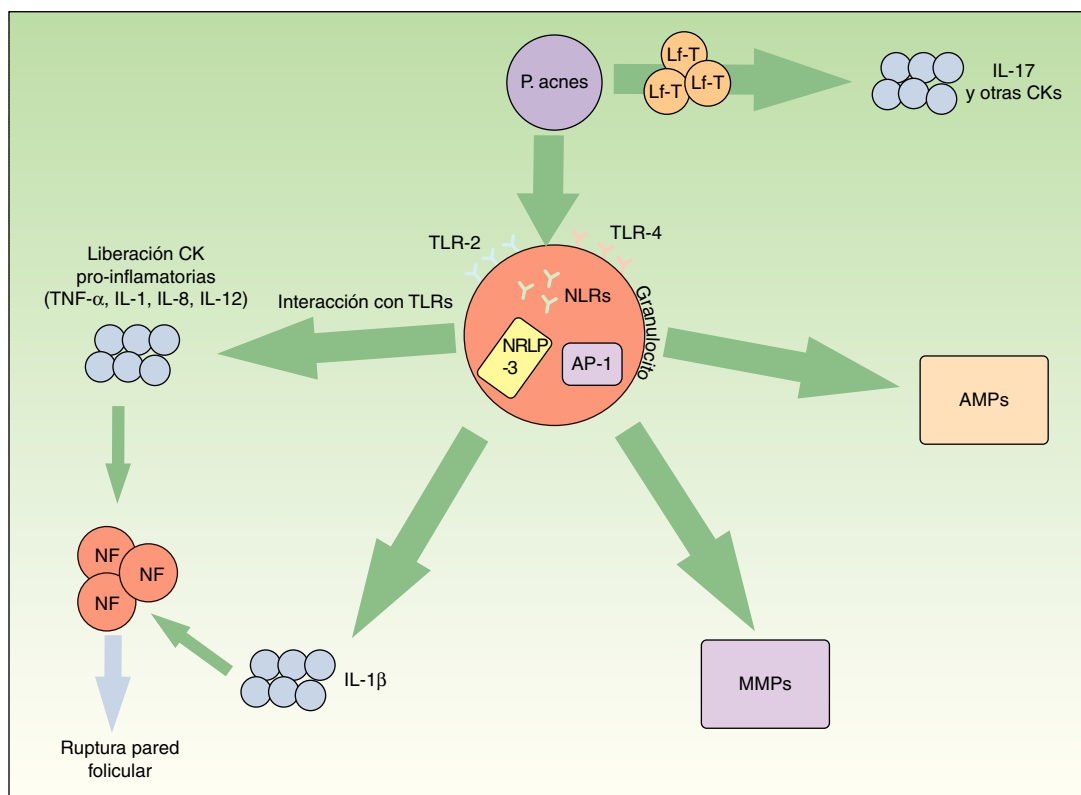


Figura 1 Vías inflamatorias implicadas en la patogénesis del acné vulgar. *Propionibacterium acnes* puede interactuar directamente con los linfocitos T (Lf-T) y favorecer la liberación de citoquinas inflamatorias como la interleucina 17. Asimismo, a través de los receptores TLR-2 y 4 de las células inflamatorias perifoliculares se favorece la síntesis de otras citoquinas inflamatorias. El inflamasoma NLRP3 juega también un papel relevante en la producción de la IL-1 β . La liberación de todas estas citoquinas proinflamatorias al medio extracelular conduce a la rotura de la pared folicular mediada por células inflamatorias. *P. acnes* también induce un incremento de varias metaloproteasas (MMPs) a través del factor de transcripción «proteína activadora-1» (AP1). Estas enzimas intervienen activamente en la destrucción tisular y cicatrización. Por último, la bacteria es capaz de producir una activación inveterada de péptidos antimicrobianos (AMPs) que perpetúan el microambiente inflamatorio.

Las metaloproteasas de la matriz extracelular (MMP) intervienen en el mantenimiento de la matriz extracelular dérmica de forma fisiológica. Además, son causantes de la destrucción de tejidos y formación de cicatrices en el acné. Varios estudios han constatado que *P. acnes* induce un aumento de actividad de varias MMP²³⁻²⁵. Asimismo, probablemente existe una susceptibilidad individual a una cicatrización aberrante en pacientes afectados de acné. Se sabe que determinados perfiles de expresión inflamatoria están ligados a mayor riesgo de cicatrización anómala²⁶. De nuevo, conociendo estas dianas moleculares podrían diseñarse tratamientos específicos para modular la cicatrización cutánea.

En el sistema inmune innato la actuación de péptidos antimicrobianos (AMP) como las β -defensinas o las catelicidinas son relevantes para el control de la flora bacteriana residente y transitoria cutánea. Se sabe que la presencia de *P. acnes* en pacientes afectados de acné estimula de forma mantenida la acción de estos péptidos exacerbando el ambiente inflamatorio característico de esta entidad²⁷.

En última instancia, el microbioma cutáneo tiene un efecto directo e indirecto sobre el sistema inmune y la respuesta inflamatoria frente a *P. acnes*. Se ha comprobado que esta inflamación varía según la cepa de *P. acnes* y la sensibilidad intrínseca de cada paciente²⁸.

Por tanto, debemos deshabituarnos de la concepción del acné como una enfermedad trifásica, constituida por una etapa preinflamatoria (comedones), una etapa inflamatoria (pápulas, pústulas, nódulos y quistes) y una etapa postinflamatoria (cicatrices e hiperpigmentación residual). En realidad, es una patología en la que la inflamación juega un papel fundamental y la define: existe inflamación subclínica en piel sin lesiones visibles, interviene en el inicio de las lesiones (microcomedones y comedones) y en su perpetuación.

Repercusión en la práctica clínica

Los conocimientos de su etiopatogenia tienen una traducción clínica directa en forma de nuevas dianas terapéuticas y replanteamiento de las indicaciones de los tratamientos actuales^{29,30}. Un ejemplo son los retinoides tópicos, que además de su conocido efecto regulador de la queratinización³¹ tienen un papel antiinflamatorio modulando la producción de moléculas inflamatorias¹⁸ y quimiotaxis de los neutrófilos y, por tanto, no solo tendrían utilidad en las tradicionalmente descritas lesiones preinflamatorias³².

De forma análoga, la utilidad de la isotretinoína oral en el acné no se debe únicamente a su efecto queratorregulador. Su eficacia terapéutica está también mediada por su acción antiinflamatoria. Recientes estudios han demostrado que disminuye la expresión de TLR-2 de los monocitos³³. Este último efecto se mantiene durante meses tras la suspensión del fármaco. Por otra parte, inhibe varias MMP de la matriz extracelular³⁴.

Respecto a la utilidad de los antibióticos en el acné vulgar, como los macrólidos o las tetraciclinas, además de su efecto bacteriostático sobre *P. acnes*, tienen un efecto antiinflamatorio³⁵ incluso a dosis subantimicrobianas³⁶.

Este efecto además explica la mayor parte de su acción terapéutica³⁷.

Por tanto, dado que el acné vulgar es una patología inflamatoria crónica, deberemos ajustar la dosis y la duración del tratamiento para prevenir el desarrollo de resistencias antibióticas.

El peróxido de benzoilo (POB) actúa contra el *P. acnes* debido a su efecto oxidativo y además tiene propiedades queratolíticas y antiinflamatorias. Es especialmente útil de forma combinada con retinoides o antibióticos tópicos dificultando la aparición de estas resistencias³⁸.

De especial interés clínico es conocer la existencia de diversas entidades, actualmente englobadas bajo el término de enfermedades autoinflamatorias, en las que se ha involucrado en su etiopatogenia una actividad aberrante de la IL-1 β y participación directa de neutrófilos. En estas patologías, la presencia de lesiones acneiformes o pustulosas es frecuente. Ejemplos de estos síndromes serían el síndrome SAPHO³⁹ y las enfermedades autoinflamatorias relacionadas con el síndrome PAPA, como el PASH, el PAPASH o el PASS⁴⁰. En estas patologías, el bloqueo de la vía de señalización de la IL-1 con fármacos biológicos como el anakinra o con anti-TNF mejora significativamente su sintomatología. Además, fármacos que actúan bloqueando esta vía a través de otras citoquinas (IL-12, IL-23 o IL-17), involucradas en la fisiopatología del acné vulgar y que además son dianas terapéuticas de la psoriasis, están resultando de utilidad en su tratamiento y, por tanto, constituyen otra alternativa a explorar en el tratamiento del acné.

Por último, se ha asociado la dieta occidental con alteraciones metabólicas que empeoran la inflamación existente en el acné vulgar⁴¹. Si bien las guías actuales para el tratamiento del acné no sugieren modificaciones dietéticas específicas⁴², datos emergentes de estudios sugieren la utilidad de una dieta «paleolítica», compuesta por hidratos de carbono de bajo índice glucémico y ácidos grasos omega-3 antiinflamatorios⁴¹.

El futuro del tratamiento de esta patología se muestra prometedor gracias al mejor entendimiento de su fisiopatología. Además de nuevas formulaciones de combinaciones preexistentes (adapaleno 0,3%-peróxido de benzoilo 2,5%⁴³, clindamicina fosfato 1,2%-peróxido de benzoilo 3,75%⁴⁴ o dapsona 7,5% tópica⁴⁵), nuevos fármacos eminentemente antiinflamatorios —como un inhibidor de la coenzima-A carboxilasa⁴⁶, un jabón de minociclina⁴⁷, óxido nítrico tópico⁴⁸ e incluso una suspensión de micropartículas de sílice recubiertas en oro para su uso en terapia fotodinámica⁴⁹— ampliarán nuestro armamento terapéutico.

En conclusión, el acné es una patología inflamatoria crónica de la unidad pilosebácea en la cual *P. acnes* participa de forma activa cronificando el proceso inflamatorio. Al entender cómo se relacionan el sistema inmune innato y *P. acnes* podemos dilucidar nuevas ventanas terapéuticas para enfrentarnos a esta patología y explorar regímenes de tratamiento óptimos que reduzcan la inflamación sin contribuir a la resistencia a los antibióticos.

Conflicto de intereses

Los autores declaran no tener ningún conflicto de intereses.

Bibliografía

- Bolognia J, editor. *Dermatology [ExpertConsult]*. 3rd ed. Edinburgh: Elsevier, Saunders; 2012.
- Fritz JH, Girardin SE. How Toll-like receptors and Nod-like receptors contribute to innate immunity in mammals. *J Endotoxin Res*. 2005;11:390-4.
- Martinon F, Tschopp J. NLRs join TLRs as innate sensors of pathogens. *Trends Immunol*. 2005;26:447-54.
- Martinon F, Tschopp J. Inflammatory caspases and inflammasomes: Master switches of inflammation. *Cell Death Differ*. 2007;14:10-22.
- Kanneganti T-D, Ozören N, Body-Malapel M, Amer A, Park J-H, Franchi L, et al. Bacterial RNA and small antiviral compounds activate caspase-1 through cryopyrin/Nalp3. *Nature*. 2006;440:233-6.
- Mariathasan S, Weiss DS, Newton K, McBride J, O'Rourke K, Roose-Girma M, et al. Cryopyrin activates the inflammasome in response to toxins and ATP. *Nature*. 2006;440:228-32.
- Martinon F, Pétrilli V, Mayor A, Tardivel A, Tschopp J. Gout-associated uric acid crystals activate the NALP3 inflammasome. *Nature*. 2006;440:237-41.
- Stathakis V, Kilkeny M, Marks R. Descriptive epidemiology of acne vulgaris in the community. *Australas J Dermatol*. 1997;38:115-23.
- Williams HC1, Dellavalle RP, Garner S. Acne vulgaris. *Lancet*. 2012;379:361-72.
- Norris JF, Cunliffe WJ. A histological and immunocytochemical study of early acne lesions. *Br J Dermatol*. 1988;118:651-9.
- Layton AM, Morris C, Cunliffe WJ, Ingham E. Immunohistochemical investigation of evolving inflammation in lesions of acne vulgaris. *Exp Dermatol*. 1998;7:191-7.
- Suh DH, Kwon HH. What's new in the physiopathology of acne? *Br J Dermatol*. 2015;172:13-9.
- Jeremy AH, Holland DB, Roberts SG, Thomson KF, Cunliffe WJ. Inflammatory events are involved in acne lesion initiation. *J Invest Dermatol*. 2003;121:20-7.
- Do TT, Zarkhin S, Orringer JS, Nemeth S, Hamilton T, Sachs D, et al. Computer-assisted alignment and tracking of acne lesions indicate that most inflammatory lesions arise from comedones and de novo. *J Am Acad Dermatol*. 2008;58:603-8.
- Trivedi NR, Gilliland KL, Zhao W, Liu W, Thiboutot DM. Gene array expression profiling in acne lesions reveals marked upregulation of genes involved in inflammation and matrix remodeling. *J Invest Dermatol*. 2006;126:1071-9.
- Kim J, Ochoa M-T, Krutzik SR, Takeuchi O, Uematsu S, Legaspi AJ, et al. Activation of toll-like receptor 2 in acne triggers inflammatory cytokine responses. *J Immunol*. 2002;169:1535-41.
- Jugeau S, Tenaud I, Knol AC, Jarrousse V, Quereux G, Khammari A, et al. Induction of toll-like receptors by *Propionibacterium acnes*. *Br J Dermatol*. 2005;153:1105-13.
- Tenaud I, Khammari A, Dreno B. In vitro modulation of TLR-2, CD1d and IL-10 by adapalene on normal human skin and acne inflammatory lesions. *Exp Dermatol*. 2007;16:500-6.
- Kistowska M, Gehrke S, Jankovic D, Kerl K, Fettelschoss A, Feldmeyer L, et al. IL-1 β drives inflammatory responses to *Propionibacterium acnes* in vitro and in vivo. *J Invest Dermatol*. 2014;134:677-85.
- Li ZJ, Choi DK, Sohn KC, Seo MS, Lee HE, Lee Y, et al. *Propionibacterium acnes* activates the NLRP3 inflammasome in human sebocytes. *J Invest Dermatol*. 2014;134:2747-56.
- Qin M, Pirouz A, Kim M-H, Krutzik SR, Garbán HJ, Kim J. *Propionibacterium acnes* induces IL-1 β secretion via the NLRP3 inflammasome in human monocytes. *J Invest Dermatol*. 2014;134:381-8.
- Agak GW, Qin M, Nobe J, Kim M-H, Krutzik SR, Tristan GR, et al. *Propionibacterium acnes* induces an IL-17 response in acne vulgaris that is regulated by vitamin A and vitamin D. *J Invest Dermatol*. 2014;134:366-73.
- Jalian HR, Liu PT, Kanchanapoomi M, Phan JN, Legaspi AJ, Kim J. All transretinoic acid shifts *Propionibacterium acnes*-induced matrix degradation expression profile toward matrix preservation in human monocytes. *J Invest Dermatol*. 2008;128:2777-82.
- Choi JY, Piao MS, Lee JB, Oh JS, Kim IG, Lee SC. *Propionibacterium acnes* stimulates pro-matrix metalloproteinase-2 expression through tumor necrosis factor-alpha in human dermal fibroblasts. *J Invest Dermatol*. 2008;128:846-54.
- Kang S, Cho S, Chung JH, Hammerberg C, Fisher GJ, Voorhees JJ. Inflammation and extracellular matrix degradation mediated by activated transcription factors nuclear factor-kappaB and activator protein-1 in inflammatory acne lesions in vivo. *Am J Pathol*. 2005;166:1691-9.
- Holland DB, Jeremy AHT, Roberts SG, Seukeran DC, Layton AM, Cunliffe WJ. Inflammation in acne scarring: A comparison of the responses in lesions from patients prone and not prone to scar. *Br J Dermatol*. 2004;150:72-81.
- Nakatsuji T, Kao MC, Zhang L, Zouboulis CC, Gallo RL, Huang CM. Sebum free fatty acids enhance the innate immune defense of human sebocytes by upregulating beta-defensin-2 expression. *J Invest Dermatol*. 2010;130:985-94.
- Jasson F, Nagy I, Knol AC, Zuliani T, Khammari A, Dreno B. Different strains of *Propionibacterium acnes* modulate differently the cutaneous innate immunity. *Exp Dermatol*. 2013;22:587-92.
- Kircik LH. Re-evaluating treatment targets in acne vulgaris: Adapting to a new understanding of pathophysiology. *J Drugs Dermatol*. 2014;13:s57-60.
- Dreno B, Gollnick HPM, Kang S, Thiboutot D, Bettoli V, Torres V, et al. Understanding innate immunity and inflammation in acne: Implications for management. *J Eur Acad Dermatol Venereol*. 2015;29:3-11.
- Czernielewski J, Michel S, Bouclier M, Baker M, Hensby JC. Adapalene biochemistry and the evolution of a new topical retinoid for treatment of acne. *J Eur Acad Dermatol Venereol*. 2001;15 Suppl 3:5-12.
- Leyden JJ, Shalita A, Thiboutot D, Washenik K, Webster G. Topical retinoids in inflammatory acne: A retrospective, investigator-blinded, vehiclecontrolled, photographic assessment. *Clin Ther*. 2005;27:216-24.
- Dispenza MC, Wolpert EB, Gilliland KL, Dai JP, Cong Z, Nelson AM, et al. Systemic isotretinoin therapy normalizes exaggerated TLR-2-mediated innate immune responses in acne patients. *J Invest Dermatol*. 2012;132:2198-205.
- Papakonstantinou E, Aletras AJ, Glass E, Tsogas P, Dionyssopoulos A, Adjaye J, et al. Matrix metalloproteinases of epithelial origin in facial sebum of patients with acne and their regulation by isotretinoin. *J Invest Dermatol*. 2005;125:673-84.
- Jain A, Sangal L, Basal E, Kaushal GPA. Anti-inflammatory effects of erythromycin and tetracycline on *Propionibacterium acnes* induced production of chemotactic factors and reactive oxygen species by human neutrophils. *Dermatol Online J*. 2002;8:2.
- Akamatsu H, Kurokawa I, Nishijima S, Asada Y. Inhibition of neutrophil chemotactic factor production in comedonal bacteria by subminimal inhibitory concentrations of erythromycin. *Dermatology*. 1992;185:41-3.
- Mays RM, Gordon RA, Wilson JM, Silapunt S. New antibiotic therapies for acne and rosacea. *Dermatol Ther*. 2012;25:23-37.
- Tanghetti EA, Popp KF. A current review of topical benzoyl peroxide: New perspectives on formulation and utilization. *Dermatol Clin*. 2009;27:17-24.

39. Firinu D, Garcia-Larsen V, Manconi PE, del Giacco SR. SAPHO syndrome: Current developments and approaches to clinical treatment. *Curr Rheumatol Rep*. 2016;18:35.
40. Leunenberger M, Berner J, di Lucca J, Fischer L, Kaparos N, Conrad C, et al. PASS syndrome: An IL-1-driven autoinflammatory disease. *Dermatology*. 2016;232:254–8.
41. Melnik B. Linking diet to acne metabolomics, inflammation, and comedogenesis: An update. *Clin Cosmet Investig Dermatol*. 2015;8:371–88.
42. Zaenglein AL, Pathy AL, Schlosser BJ, Alikhan A, Baldwin HE, Berson DS, et al. Guidelines of care for the management of acne vulgaris. *J Am Acad Dermatol*. 2016;74:945–73.
43. A Multi-center, Double-blind, Randomized, Placebo, Controlled, Parallel-group Study, Comparing Adapalene/BP Gel, 0.3%/2.5% to EPIDUO® FORTE GEL and Both Active Treatments to a Placebo Control in the Treatment of Acne Vulgaris [consultado 28 May 2016]. Disponible en: <https://clinicaltrials.gov/ct2/show/NCT02709902>.
44. Cook-Bolden FE. Efficacy and tolerability of a fixed combination of clindamycin phosphate (1.2%) and benzoyl peroxide (3.75%) aqueous gel in moderate or severe adolescent acne vulgaris. *J Clin Aesthet Dermatol*. 2015;8:28–32.
45. Stein Gold LF, Jarratt MT, Bucko AD, Grekin SK, Berlin JM, Bukhalo M, et al. Efficacy and safety of once-daily dapsone gel, 7.5% for treatment of adolescents and adults with acne vulgaris: First of two identically designed, large, multicenter, randomized, vehicle-controlled trials. *J Drugs Dermatol*. 2016;15:553–61.
46. Masure J, Bonnel D, Stauber J, Hunt D, Hofland HE. DRM01, a novel, topical sebum inhibitor for the treatment of acne. Scottsdale, AZ: Póster presentado en la Society for Investigative Dermatology 75th Annual Meeting; 2016.
47. Shemer A, Shiri J, Mashiah J, Farhi R, Gupta AK. Topical minocycline foam for moderate to severe acne vulgaris: Phase 2 randomized double-blind, vehicle-controlled study results. *J Am Acad Dermatol*. 2016;74:1251–2.
48. Eichenfield L, Stein-Gold L, Quiring J, Enloe C, Rico MJ. A multicenter, randomized, evaluator-blinded, vehicle-controlled, parallel-group study evaluating the efficacy, tolerability, and safety of SB204 gel once or twice daily in the treatment of acne vulgaris over 12 weeks. Washington, DC: Póster presentado en el American Academy of Dermatology Annual Meeting; 2016.
49. Paithankar DY, Sakamoto FH, Farinelli WA, Kositratna G, Blomgren RD, Meyer TJ, et al. Acne treatment based on selective photothermolysis of sebaceous follicles with topically delivered light-absorbing gold microparticles. *J Invest Dermatol*. 2015;135:1727–34.