

Pénfigo herpetiforme con anticuerpos anti-desmogleína 1 y 3



Pemphigus Herpetiformis With Autoantibodies to Desmoglein 1 and 3

Sra. Directora:

El pénfigo herpetiforme (PH) es una variante infrecuente de pénfigo, con una incidencia del 6-7,3% dentro del grupo de los pénfigos. Jablonkska, et al. establecieron los criterios diagnósticos de PH en 1975, aunque ya habían sido descritos casos clínicos similares con el nombre de dermatitis herpetiforme (DH) en 1955. El PH se caracteriza clínicamente por ser similar a una DH con un patrón de autoinmunidad similar al pénfigo¹.

Una mujer de 43 años sin antecedentes personales ni familiares de interés acudió a nuestra consulta de dermatología por un cuadro clínico de lesiones cutáneas muy pruriginosas, localizadas principalmente en la espalda. A la exploración física se observaron placas anulares de hasta 3 cm de diámetro formadas por pápulo-vesículas eritematosas de 1-2 mm con distribución herpetiforme localizadas en la espalda (fig. 1). No mostró afectación de mucosas, y el signo de Nikolsky fue negativo. En el estudio histológico de una de las lesiones se observó espongirosis neutrofílica. El estudio de inmunofluorescencia directa (IFD) mostró depósitos intercelulares de inmunoglobulina G (IgG), siendo negativa para C3 (fig. 2). Los exámenes complementarios solicitados incluyendo hemograma, bioquímica general con perfil hepático y renal, serología de hepatitis B, hepatitis C y virus de la inmunodeficiencia humana fueron normales o negativos. El estudio de autoinmunidad por Enzyme-Linked ImmunoSorbent Assay (ELISA)

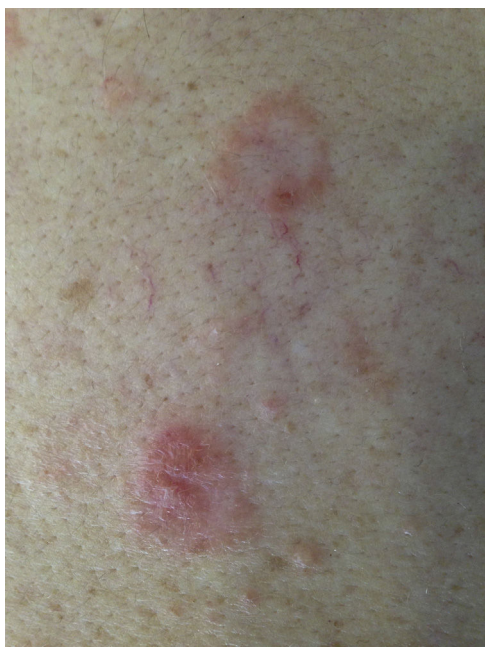

Figura 1 Imagen clínica. Lesiones pápulo-vesiculosas de base eritematosa y morfología anular afectando a la espalda.

resultó positivo para anticuerpos anti-desmogleína 1 a título 1/80 (negativo si < 1/10) y anti-desmogleína 3 a título 1/30 (negativo si < 1/10).

Correlacionando la clínica, el estudio histológico y el patrón de autoinmunidad, realizamos el diagnóstico de PH.

Previa detección de los niveles normales de glucosa 6-P-deshidrogenasa, se inició tratamiento con dapsona oral 100 mg/día asociado a prednisona 60 mg/día, con desaparición en pocos días de las lesiones cutáneas y el prurito. Posteriormente se comenzó con reducción de la dosis de prednisona siendo suspendida totalmente tras 6 meses del inicio del tratamiento. En la actualidad la paciente permanece asintomática después de un año, siendo tratada exclusivamente con dapsona 100 mg/día.

La clínica del PH es similar a la DH. Se caracteriza por lesiones pápulo-vesiculosas sobre una base eritematosa de morfología predominantemente anular, afectando principalmente a tronco y área proximal de las extremidades. Las lesiones son muy pruriginosas. A diferencia del pénfigo vulgar, la afectación mucosa es excepcional^{1,2}. Histológicamente destaca la presencia de espongirosis con microabscesos subcórneos sin acantósis. En el infiltrado inflamatorio predominan los neutrófilos en el 20% de los casos, los eosinófilos en otro 20% y un infiltrado mixto de neutrófilos con eosinófilos en un 60%. La espongirosis neutrofílica denota un hallazgo precoz del PH. Sin embargo, cuando existe acantósis refleja una fase tardía del PH^{1,3}. La IFD en el PH se representa como depósitos intercelulares de IgG, y menos frecuentemente de C3. El patrón de anticuerpos para proteínas desmosómicas detectadas por ELISA es anti-desmogleína 1, principalmente y con menor frecuencia anti-desmogleína 3¹. Es de destacar el estudio de Ishii et al.⁴ con 20 muestras de PH, donde 16 de ellas fueron positivas para anti-desmogleína 1, y 4 para anti-desmogleína 3, pero en ninguna se detectaron ambos anticuerpos. Nuestro caso destaca por ser el primero en la literatura consultada con ambos anticuerpos anti-desmogleína 1 y 3 positivos. Los anticuerpos en el pénfigo vulgar y pénfigo foliáceo son patogénicos, cumpliendo la teoría de la compensación de desmogleínas, sin embargo en el PH esta teoría no se cumple^{5,6}. Esto puede explicarse porque los anticuerpos en el PH pueden reconocer una porción menos importante de la proteína y, por tanto, tener menor capacidad de inducir acantósis⁴. En concordancia con lo descrito en la literatura, la ausencia de afectación mucosa en nuestro caso a pesar de presentar anti-desmogleína 3 positivo puede explicar también que los anticuerpos en el PH tienen una menor patogenicidad. No obstante, no podemos descartar que la ausencia de afectación mucosa se debió a la presencia de títulos bajos de anti-desmogleína 3. Recientemente se están publicando nuevos casos de PH con un perfil inmunológico diferente, con detección de anticuerpos anti-desmocolina con o sin anti-desmogleína^{2,7}.

El diagnóstico diferencial del PH incluye la DH, el pénfigo foliáceo, pénfigo IgA, penfigoide ampolloso y la dermatosis IgA lineal^{1,5}. Se ha descrito asociaciones entre PH y neoplasias malignas o enfermedades autoinmunes, sin embargo esta asociación es rara y su verdadera relación no está demostrada. El PH es una enfermedad de buen pronóstico y normalmente responde al uso de dapsona a dosis de 100-300 mg/día. De esta manera, la dapsona se considera el

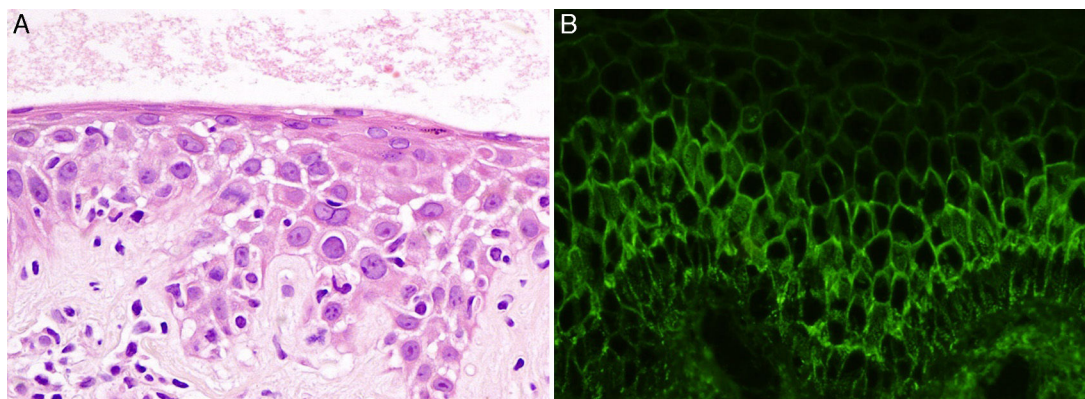


Figura 2 Imágenes histológicas: A) Detalle de espongiosis neutrofílica (hematoxilina-eosina $\times 40$). B) Depósitos intercelulares de IgG (inmunofluorescencia directa).

fármaco de primera elección en el PH, combinada en ocasiones con corticoides sistémicos¹.

Como conclusiones queremos destacar que el conocimiento del PH es importante dado que presenta un pronóstico y tratamiento diferente al pénfigo vulgar. Nuestro caso constituye el primero en la literatura consultada con positividad de ambos anticuerpos anti-desmogleína 1 y 3. La ausencia de afectación mucosa a pesar de la presencia de anticuerpos anti-desmogleína 3 puede explicar la menor patogenicidad de los anticuerpos en el PH.

Conflicto de intereses

Los autores declaran no tener ningún conflicto de intereses.

Agradecimientos

Queremos agradecer al Dr. Andrés Sanz Trelles su ayuda en el esclarecimiento y diagnóstico de nuestro caso clínico a través de la anatomía patológica, y al Grupo de Consenso *online* DERMACHAT por su colaboración en el diagnóstico y tratamiento de nuestra paciente

Bibliografía

1. Kasperkiewicz M, Kowalewski C, Jabłońska S. Pemphigus herpetiformis: From first description until now. *J Am Acad Dermatol.* 2014;70:780–7.
2. On HR, Hashimoto T, Kim SC. Pemphigus herpetiformis with IgG autoantibodies to desmoglein 1 and desmocollin 1. *Br J Dermatol.* 2015;172:1144–6.
3. Huhn KM, Tron VA, Nguyen N, Trotter MJ. Neutrophilic spongiosis in pemphigus herpetiformis. *J Cutan Pathol.* 1996;23:264–9.

4. Ishii K, Amagai M, Komai A, Ebihara T, Chorzelski TP, Jablonska S, et al. Desmoglein 1 and desmoglein 3 are the target autoantigens in herpetiform pemphigus. *Arch Dermatol.* 1999;135:943–7.
5. Laws PM, Heelan K, Al-Mohammed F, Walsh S, Shear NH. Pemphigus herpetiformis: A case series and review of the literature. *Int J Dermatol.* 2015;54:1014–22.
6. Lebeau S, Müller R, Masouyé M, Hertl M, Borradori L. Pemphigus herpetiformis: Analysis of the autoantibody profile during the disease course with changes in the clinical phenotype. *Clin Exp Dermatol.* 2009;35:366–72.
7. Hong WJ, Hashimoto T, Kim SC. A case of pemphigus herpetiformis with only immunoglobulin G anti-desmoglein 3 antibodies. *Ann Dermatol.* 2016;28:102–6.

J.I. Galvañ-Pérez del Pulgar^{a,d,*}, J. Tercedor-Sánchez^{b,d}, D. Jiménez-Gallo^{c,d} y M. Linares-Barrios^{c,d}

^a Centro Privado de Dermatología Dr. Galvañ, Málaga, España

^b Unidad de Gestión Clínica de Dermatología Médico-Quirúrgica y Venereología, Hospital Universitario Virgen de las Nieves, Granada, España

^c Unidad de Gestión Clínica de Dermatología Médico-Quirúrgica y Venereología, Hospital Universitario Puerta del Mar, Cádiz, España

^d DERMACHAT (Grupo Español de Consenso *on-line* en Dermatología)

* Autor para correspondencia.

Correo electrónico: galvanderma@telefonica.net (J.I. Galvañ-Pérez del Pulgar).

<http://dx.doi.org/10.1016/j.ad.2016.04.022>