



# ACTAS Derma-Sifiliográficas

Full English text available at  
[www.actasdermo.org](http://www.actasdermo.org)



## E-CASOS CLÍNICOS

# Tratamiento de la enfermedad de Bowen con terapia fotodinámica y ventajas de la aplicación secuencial de imiquimod tópico



A.M. Victoria-Martínez\*, L. Martínez-Leborans, J.M. Ortiz-Salvador y A. Pérez-Ferriols

Servicio de Dermatología, Hospital General Universitario de Valencia, Valencia, España

### PALABRAS CLAVE

Enfermedad de Bowen;  
Terapia fotodinámica;  
Imiquimod tópico;  
Tratamiento

**Resumen** La terapia fotodinámica (TFD) ha demostrado ser un tratamiento útil y eficaz en queratosis actínicas, enfermedad de Bowen (EB) y carcinoma basocelular. Presentamos una serie de 13 lesiones de EB tratados con TFD. A los 3 meses del tratamiento 11/13 (84%) lesiones presentaron respuesta completa. A los 18 meses la respuesta completa fue de 9/13 (70%) lesiones. Los pacientes que presentaron respuesta parcial o recidiva fueron tratados con imiquimod tópico al 5%, con la consiguiente respuesta completa. Las lesiones con respuesta parcial o recidiva fueron las de mayor tamaño: entre 3 y 5 cm de diámetro. La TFD en monoterapia o combinada secuencialmente con imiquimod es una excelente opción terapéutica para la EB, bien tolerada, con mínimos efectos secundarios y unos resultados satisfactorios, y sobre todo indicada en lesiones de gran tamaño, múltiples, en áreas de difícil reconstrucción quirúrgica o en pacientes ancianos con riesgo quirúrgico elevado.

© 2016 AEDV. Publicado por Elsevier España, S.L.U. Todos los derechos reservados.

### KEYWORDS

Bowen disease;  
Photodynamic therapy;  
Topical imiquimod;  
Treatment

### Treatment of Bowen Disease With Photodynamic Therapy and the Advantages of Sequential Topical Imiquimod

**Abstract** Photodynamic therapy (PDT) has been shown to be useful and effective in the treatment of actinic keratosis, Bowen disease, and basal cell carcinoma. We present a series of 13 Bowen disease lesions treated using PDT. Complete responses were achieved in 11 (84%) of the lesions after 3 months of treatment; at 18 months, complete responses were seen in 9 (70%) of the lesions. Patients who presented a partial response or recurrence were treated with topical 5% imiquimod and achieved complete responses. The lesions that presented partial response or recurrence were the largest lesions, between 3 and 5 cm in diameter. PDT in monotherapy or combined sequentially with imiquimod is an excellent and well-tolerated therapeutic option for Bowen disease. The treatment has few adverse effects and shows satisfactory results, particularly in multiple large lesions in areas of difficult surgical reconstruction or in elderly patients with a high surgical risk.

© 2016 AEDV. Published by Elsevier España, S.L.U. All rights reserved.

\* Autor para correspondencia.

Correo electrónico: [anamercevia@gmail.com](mailto:anamercevia@gmail.com) (A.M. Victoria-Martínez).

## Introducción

La enfermedad de Bowen (EB) es un carcinoma epidermoide *in situ*. Se manifiesta típicamente como una placa eritrodes-camativa solitaria, de crecimiento lento que puede adquirir un gran tamaño y suele afectar a pacientes de edad avanzada. Se localiza frecuentemente en la cabeza, el cuello o las extremidades.

Contamos con diversas opciones terapéuticas como cirugía, electrocoagulación, crioterapia, 5-fluoruracilo, imiquimod 5%, láser, radioterapia o terapia fotodinámica (TFD)<sup>1</sup>.

La TFD es un tratamiento aceptado para tratar queratosis actínicas, carcinoma basocelular superficial y nodular y EB. Se trata de una técnica sencilla, que se puede realizar en consultas externas y ha demostrado ser útil y eficaz en el tratamiento de la EB.

El imiquimod tópico al 5% ha sido usado como tratamiento de lesiones de EB. La combinación de TFD e imiquimod tópico se ha usado en varias formas de cáncer cutáneo no melanoma, incluida la EB, y parece tener un efecto terapéutico sinérgico.

Presentamos una serie de 13 lesiones de EB que fueron tratadas en nuestro servicio con TFD, realizando, en algunos de ellos, tratamiento combinado con imiquimod tópico.

## Casos clínicos

En la [tabla 1](#) se resumen las características de 13 lesiones de EB que fueron tratadas en nuestro servicio con TFD. Las lesiones correspondían a 10 pacientes; 7 mujeres y 3 hombres. Todas ellas fueron biopsiadas para confirmar el diagnóstico y ante la sospecha de respuesta parcial o recidiva.

En total 11 lesiones fueron tratadas con metil amino-levulinato (MAL) 160 mg/g crema y 2 lesiones con ácido 5-aminolevulínico (ALA) 78 mg/g gel nanosomado. Todos los pacientes siguieron el mismo protocolo de TFD. Ambos fotosensibilizantes se aplicaron, previo curetaje de la zona, y se ocluyeron 3 h antes de la irradiación. Posteriormente se iluminaron con una luz roja (PDT 1200L de Waldmann®) longitud de onda entre 580-760 nm, con una dosis de 75 J/cm<sup>2</sup> y una fluencia de entre 69-75 mw/cm<sup>2</sup>. En todos los pacientes se realizó una sesión a la semana durante 3 semanas. Se realizaron fotografías clínicas antes y después del tratamiento. Los pacientes que presentaron resolución incompleta o recidiva fueron tratados con un ciclo de imiquimod al 5%, 5 veces a la semana durante 6 semanas.

La edad media de nuestros pacientes fue de 85,4 años. La localización más frecuente fueron las extremidades inferiores (38%), seguidas de la cabeza (31%), el tronco (24%) y los miembros superiores (7%).

La mayoría de los pacientes presentaba antecedentes de exposición solar prolongada, y un paciente había estado expuesto a radiación ionizante de forma crónica por su profesión como radiólogo. Presentaban antecedentes de cáncer cutáneo no melanoma 7/10 pacientes (70%). Una paciente presentaba además un linfoma sistémico, en tratamiento con quimioterapia ([fig. 1](#)).

Las lesiones de EB tratadas fueron, en su mayoría, lesiones de gran tamaño, con una media de diámetro mayor de 3,5 cm.

Evaluamos la respuesta de nuestros pacientes a los 3 y a los 18 meses del tratamiento.

A los 3 meses, 11/13 lesiones (84,6%) presentaron respuesta completa y 2/13 (15,4%) respuesta parcial. A los 18 meses 2/11 lesiones que habían respondido de forma completa con TFD en monoterapia (18,1%) recidivaron. Tanto las lesiones con respuesta parcial como las que habían recidivado fueron tratadas con imiquimod, observándose respuesta completa, sin recurrencia hasta la actualidad ([fig. 2](#)).

Las lesiones con respuesta parcial o recidiva fueron las de mayor tamaño (5 cm, 4,5 cm, 4 cm y 3 cm), encontrándose 2 de ellas en la cara, una en la pierna y otra en el tórax.

El efecto secundario más frecuentemente observado durante el tratamiento con TFD fue el dolor, con un valor medio de 5,2 en la escala visual del 1 al 10. En ningún caso el dolor ocasionó la suspensión del tratamiento. En algunos pacientes se administró anestesia local. También se observó la presencia de edema y eritema transitorio tras la irradiación.

Como secuelas se observaron hiperpigmentación o hipopigmentación de la zona tratada. En general, los resultados cosméticos obtenidos fueron muy buenos, y todos los pacientes se mostraron muy satisfechos con la técnica realizada ([fig. 3](#)).

La media de seguimiento de nuestros pacientes ha sido de 3 años, con un máximo de 7,5 años y un mínimo de 18 meses.

## Discusión

En el presente trabajo hemos recogido una serie de pacientes con EB tratada con TFD y complementada con imiquimod al 5%, en caso de respuesta incompleta o recidiva.

La EB es un carcinoma epidermoide intraepidérmico. Se cree que existe un riesgo de progresión a carcinoma epidermoide invasivo del 3-8% aproximadamente, pudiendo ser mayor la tendencia a progresión en el caso de afectación genital (eritroplasia de Queyrat)<sup>2,3</sup>.

La TFD está aprobada para el tratamiento de la EB desde 2006. Las guías europeas recomiendan la TFD con un nivel de evidencia I y una fuerza de recomendación A, clasificándola como una opción buena o muy buena para el tratamiento de: lesiones de gran tamaño; lesiones múltiples, dada la posibilidad de tratar más de una lesión al mismo tiempo; lesiones en localizaciones de difícil reconstrucción; en pacientes de edad avanzada con riesgo quirúrgico elevado; así como en pacientes inmunosuprimidos en los que existe una alteración en la cicatrización<sup>4</sup>.

Diversos estudios han demostrado que la TFD es un tratamiento más efectivo y con menor número de efectos adversos que el resto de opciones terapéuticas no quirúrgicas<sup>5</sup>. Se obtienen respuestas completas del 86-93% a los 3 meses con uno o 2 ciclos (separadas por una semana) de TFD con MAL y un aclaramiento mantenido a los 24 meses del 68-71%. En un estudio se observó una tasa de aclaramiento del 76% a los 16 meses con 2 sesiones de TFD con MAL<sup>6</sup>. Se ha observado que las lesiones de mayor tamaño tienen

**Tabla 1** Características clínicas de las lesiones de enfermedad de Bowen tratadas con TFD en nuestro servicio

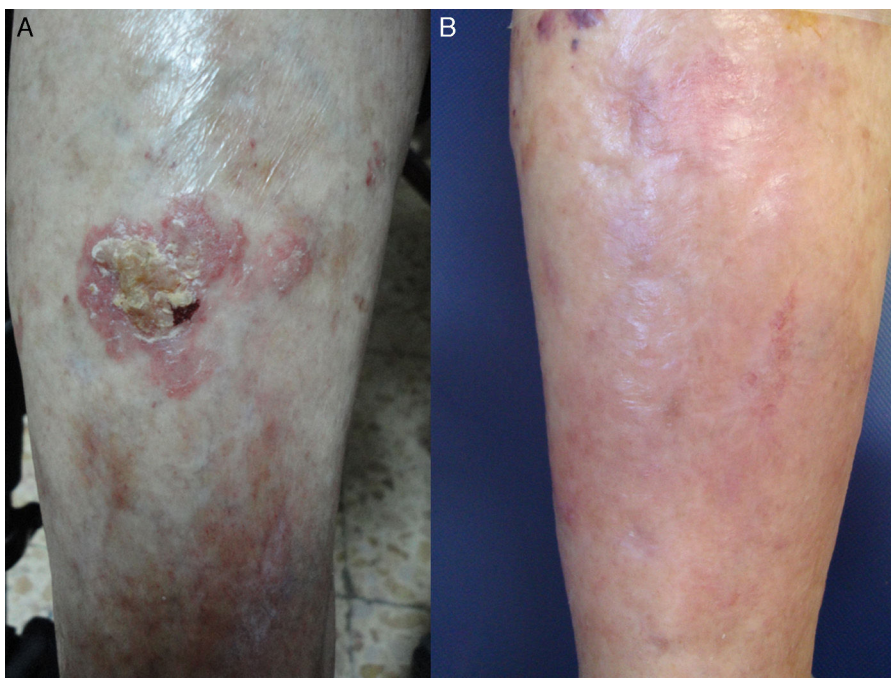
| Bowen | Sexo/edad | Localización           | Tamaño | Anestesia | Fotosensibilizante | Respuesta (3 ciclos TFD)  | Seguimiento |
|-------|-----------|------------------------|--------|-----------|--------------------|---|-------------|
| 1     | M/95      | Antebrazo izq          | 2 cm   | No        | MAL                | Completa  | 1,5 años    |
| 2     | M/95      | Sien derecha           | 5 cm   | No        | MAL                | Recidiva a los 6 meses.<br>Respuesta completa tras imiquimod 5%   | 2,5 años    |
| 3     | M/90      | Pierna derecha         | 5 cm   | No        | MAL                | Completa  | 1,5 años    |
| 4     | M/84      | Muslo izquierdo        | 3 cm   | No        | ALA                | Completa  | 1,5 años    |
| 5     | M/80      | Pierna izquierda       | 4 cm   | Sí        | MAL                | Completa  | 2 años      |
| 6     | H/74      | Hemitórax derecho      | 5 cm   | No        | MAL                | Persistencia de lesiones.<br>Respuesta completa tras imiquimod 5% | 2 años      |
| 7     | H/74      | Hemitórax izquierdo    | 2 cm   | No        | ALA                | Completa  | 1,5 años    |
| 8     | M/93      | Pierna derecha         | 5 cm   | Sí        | MAL                | Completa  | 1,5 años    |
| 9     | H/83      | Sien derecha           | 3 cm   | Sí        | MAL                | Recidiva a los 18 meses.<br>Respuesta completa tras imiquimod 5%  | 5 años      |
| 10    | M/81      | Frente                 | 4 cm   | Sí        | MAL                | Persistencia de lesiones.<br>Respuesta completa tras imiquimod 5% | 7,5 años    |
| 11    | M/81      | Pierna derecha         | 2 cm   | No        | MAL                | Completa  | 6 años      |
| 12    | H/93      | Costado izquierdo      | 3 cm   | No        | MAL                | Completa  | 3,5 años    |
| 13    | H/93      | Retroauricular derecha | 2 cm   | Sí        | MAL                | Completa  | 3,5 años    |

menor tasa de aclaramiento completo<sup>7,8</sup>, tal y como hemos podido constatar en nuestra serie. En otro estudio realizado recientemente, con un total de 31 lesiones de EB y 44 lesiones de carcinoma basocelular superficial (CBS) tratados con TFD, con una media de seguimiento de 43,5 meses, se constató una recurrencia del 53,8% en las lesiones de EB y del 33,3% en CBS. Destaca en este estudio que el riesgo de recidiva fue mayor en la EB que en el CBS y en los pacientes de menor edad<sup>9</sup>. Se recomienda, por tanto, un seguimiento a largo plazo, dada la posibilidad de recidiva tardía, siendo en general en pequeños focos y de fácil tratamiento (tabla 2).

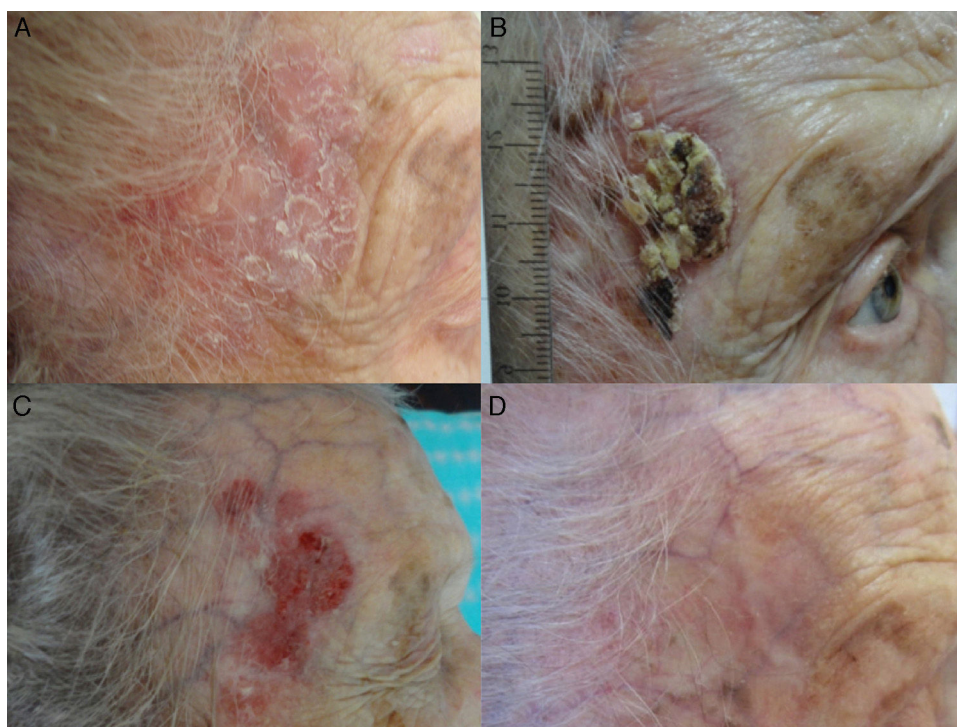
El tratamiento de la EB con TFD no está estandarizado<sup>10</sup>. Existen diferencias entre las distintas publicaciones en el tipo de fotosensibilizante usado, el tiempo de espera entre la administración de este y la irradiación, el tipo de luz empleada para irradiar o el número de sesiones realizadas, lo que dificulta la evaluación de las diferencias entre los diferentes protocolos publicados. En general se suelen realizar 2 sesiones de TFD separadas por una semana, utilizando una fuente de luz roja con un espectro continuo de

570-670 nm y a una dosis de luz total entre 75 y 200 J/cm<sup>2</sup>, o un espectro estrecho, en torno a 630 nm y a una dosis de luz de aproximadamente 37 J/cm<sup>2</sup>. Aunque existen series en las que se realizan hasta 4 sesiones, en nuestro caso optamos por realizar 3 sesiones separadas por una semana. Tras comparar los resultados con otras series publicadas en las que se han realizado 2 sesiones, no observamos que la realización de 3 sesiones presente mayor número de respuestas completas.

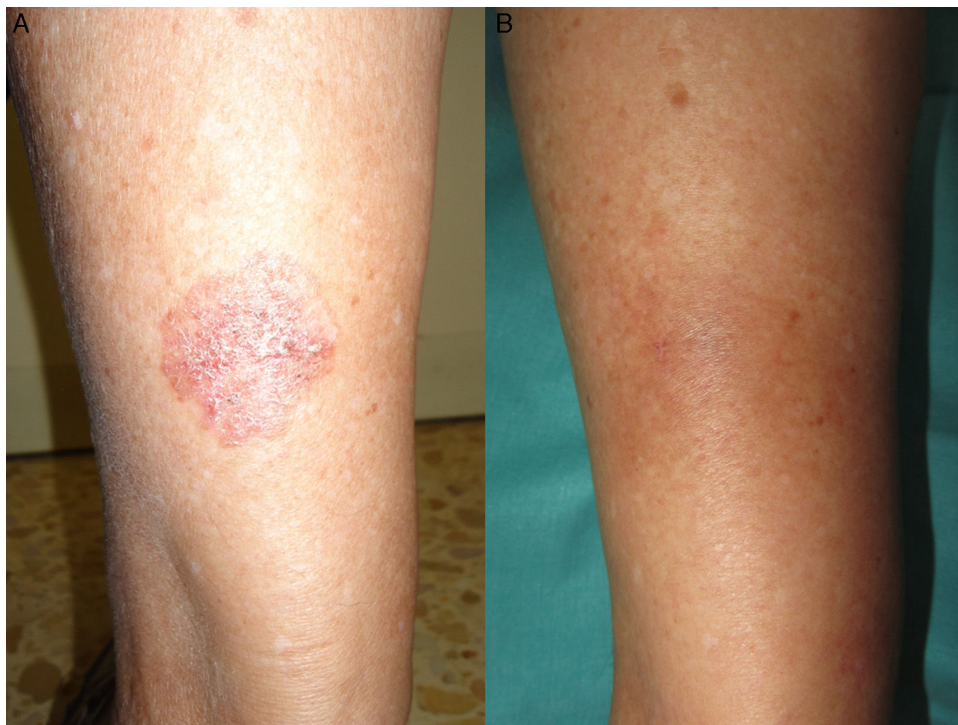El imiquimod al 5% en crema se ha usado en el tratamiento de la EB. La tasa de respuestas completas varía entre el 73% y 93%. El uso secuencial de TFD e imiquimod ha mostrado buenos resultados en queratosis actínicas<sup>11</sup>, carcinoma basocelular<sup>12</sup>, neoplasia intraepitelial vulvar<sup>13</sup> y recientemente en algunos casos de EB<sup>11,14</sup>. El mecanismo de acción de este tratamiento combinado no está claro. Se cree que la inflamación residual de la TFD puede facilitar la activación de la inmunidad innata inducida por imiquimod, provocando un aumento del reclutamiento de células efectoras activadas en el tejido tumoral<sup>15</sup>, al igual que lo observado en la crioinmunoterapia.



**Figura 1** Mujer de 90 años con linfoma sistémico en tratamiento con quimioterapia con lesión de enfermedad de Bowen en la cara anterior de la pierna derecha (A). Tras 3 ciclos de TFD con MAL presenta respuesta completa de la lesión sin recidiva durante el seguimiento (B).



**Figura 2** Mujer de 95 años con lesión de enfermedad de Bowen de gran tamaño en la sien derecha. Recibió 3 sesiones de TFD con MAL con respuesta completa a los 3 meses del tratamiento (A). A los 6 meses presentaba una lesión costrosa en la zona (B). Tras descostrado y biopsia se confirmó recidiva. Se inició tratamiento con imiquimod tópico al 5% (C). Respuesta completa sin recidiva en el seguimiento (D).



**Figura 3** Mujer de 80 años con lesión de enfermedad de Bowen en la cara posterior de la pierna izquierda, de difícil abordaje quirúrgico (A). Tras 3 ciclos de TFD con MAL presenta respuesta completa de la lesión sin recidiva y sin secuelas tras el tratamiento (B).

**Tabla 2** Comparación de nuestra serie con otras series publicadas previamente en la literatura de enfermedad de Bowen tratada con TFD

|                         | Número de lesiones | Protocolo realizado/fotosensibilizante/fuente de luz  | Respuesta completa/tiempo de seguimiento |
|-------------------------|--------------------|---|--|
| Truchuelo et al. (2011) | 51                 | 2 sesiones separadas por una semana/MAL 160 mg/g crema/luz roja (Aktilite®; Photocure ASA, Oslo, Noruega), 630 nm, 38 J/cm <sup>2</sup>         | 76,09%/16 meses                          |
| López et al. (2012)     | 23                 | 2 sesiones separadas por una semana/MAL 160 mg/g crema/luz roja (Aktilite®; CL128), 630 nm, 37 J/cm <sup>2</sup>                                | 86,2%/12 meses                           |
| Cabete et al. (2015)    | 31                 | 2 sesiones separadas por una semana/MAL 160 mg/g crema/luz roja (Aktilite®; Photocure ASA, Oslo, Noruega), 630 nm, 37-40 J/cm <sup>2</sup>      | 72,1%/12 meses                           |
| Victoria et al. (2016)  | 13                 | 3 sesiones separadas por una semana/MAL 160 mg/g en crema y ALA 78 mg/g gel/luz roja (PDT 1.200 l de Waldmann, 580-760 nm, 75 J/cm <sup>2</sup> | 69,2%/18 meses                           |

Como conclusiones podemos decir que la TFD es una excelente opción terapéutica para la EB, sobre todo en lesiones de gran tamaño, lesiones múltiples y en pacientes ancianos con riesgo quirúrgico elevado. En nuestra experiencia la aplicación secuencial de TFD e imiquimod induce una mejor respuesta clínica e histológica. Ambos tratamientos presentan una buena tolerancia, mínimos efectos secundarios y unos resultados cosméticos satisfactorios.

### Responsabilidades éticas

**Protección de personas y animales.** Los autores declaran que para esta investigación no se han realizado experimentos en seres humanos ni en animales.

**Confidencialidad de los datos.** Los autores declaran que en este artículo no aparecen datos de pacientes.

**Derecho a la privacidad y consentimiento informado.** Los autores declaran que en este artículo no aparecen datos de pacientes.

### Conflicto de intereses

Los autores declaran no tener ningún conflicto de intereses.

### Bibliografía

1. Bath-Hextall J1, Matin RN, Wilkinson D, Leonardi-Bee J. Interventions for cutaneous Bowen's disease. *Cochrane Database Syst Rev.* 2013;6:CD007281.
2. Cox NH, Eady DJ, Morton CA. Therapy guidelines and audit subcommittee, British Association of Dermatologists. Guidelines for management of Bowen's disease: 2006 update. *Br J Dermatol.* 2007;156:11–21.
3. Kossard S, Rosen R. Cutaneous Bowen's disease. An analysis of 1001 cases according to age, sex and site. *J Am Acad Dermatol.* 1992;27:406–10.
4. Morton CA1, Szeimies RM, Sidoroff A, Braathen LR. European guidelines for topical photodynamic therapy part 1: Treatment delivery and current indications-actinic keratoses, Bowen's disease, basal cell carcinoma. *J Eur Acad Dermatol Venereol.* 2013;27:536–44.
5. Morton C1, Horn M, Leman J, Tack B, Bedane C, Tjioe M, et al. Comparison of topical methylaminolevulinate photodynamic therapy with cryotherapy or fluorouracil for treatment of squamous cell carcinoma in situ: Results of a multicenter randomized trial. *Arch Dermatol.* 2006;142:729–35.
6. Truchuelo M, Fernández-Guarino M, Fleta B, Alcántara J, Jaén P. Effectiveness of photodynamic therapy in Bowen's disease: An observational and descriptive study in 51 lesions. *J Eur Acad Dermatol Venereol.* 2012;26:868–74.
7. Calzavara-Pinton PG, Venturini M, Sala R, Capezzeria R, Parrinello G, Specchia C, et al. Methylaminolevulinate-based photodynamic therapy of Bowen's disease and squamous cell carcinoma. *Br J Dermatol.* 2008;159:137–44.
8. López N1, Meyer-Gonzalez T, Herrera-Acosta E, Bosch R, Castillo R, Herrera E. Photodynamic therapy in the treatment of extensive Bowen's disease. *J Dermatolog Treat.* 2012;23:428–30.
9. Cabete J, Rafael M, Cravo M, Moura C, Sachse F, Pecegueiro M. Long-term recurrence of nonmelanoma skin cancer after topical methylaminolevulinate photodynamic therapy in a dermatology department. *An Bras Dermatol.* 2015;90:846–50.
10. Calin MA, Diaconeasa A, Savastru D, Tautan M. Photosensitizers and light sources for photodynamic therapy of the Bowen's disease. *Arch Dermatol Res.* 2011;303:145–51.
11. Shaffelburg M. Treatment of actinic keratosis with sequential use of photodynamic therapy and imiquimod 5% cream. *J Drugs Dermatol.* 2009;8:35–9.
12. Madan V, West CA, Murphy JV, Lear JT. Sequential treatment of giant basal cell carcinomas. *J Plast Reconstr Aesthet Surg.* 2009;62:368–72.
13. Winters U, Daayana S, Lear JT. Clinical and immunologic results of a phase II trial of sequential imiquimod and photodynamic therapy for vulval intraepithelial neoplasia. *Clin Cancer Res.* 2008;14:5292–9.
14. Lucena S, Salazar N, Gracia-Cazaña T, Zamarron A, Gonzalez S, Juarranz A, et al. Combined treatments with photodynamic therapy for non-melanoma skin cancer. *Int J Mol Sci.* 2015;16:25912–33.
15. Sotiriou E1, Lallas A, Apalla Z, Ioannides D. Treatment of giant Bowen's disease with sequential use of photodynamic therapy and imiquimod cream. *Photodermatol Photoimmunol Photomed.* 2011;27:164–6.