



# ACTAS Dermo-Sifiliográficas

www.actasdermo.org



## Ecografía aplicada al manejo de la patología de la uña

D. Vidal<sup>a,\*</sup>, B. Echeverría<sup>b</sup>, J. García-Gavín<sup>c,d</sup> y L. Comba Pérez-Pérez<sup>c,d</sup>

<sup>a</sup>Servicio de Dermatología, Hospital Moisès Broggi, Sant Joan Despí, Barcelona, España

<sup>b</sup>Servicio de Dermatología, Hospital Universitario de Fuenlabrada, Fuenlabrada, Madrid, España

<sup>c</sup>Estructura Organizativa de Xestión Integrada de Vigo, Vigo, Pontevedra, España

<sup>d</sup>Clínica Pérez & Gavín Dermatólogos, Vigo, Pontevedra, España

### PALABRAS CLAVE

Ecografía de alta frecuencia;  
Doppler color;  
Psoriasis ungueal;  
Tumor ungueal

### KEYWORDS

High-frequency ultrasound;  
Colour Doppler;  
Nail psoriasis;  
Nail tumour

**Resumen** Las enfermedades de la uña son un reto diagnóstico y la ecografía de alta frecuencia con Doppler color es una prueba diagnóstica sencilla e indolora que puede ser útil en muchos casos. La ecografía permite valorar las estructuras anatómicas de la uña y su vascularización en tiempo real. El presente trabajo revisa las publicaciones sobre los hallazgos ecográficos de la uña normal, patología inflamatoria y tumoral.

© 2015 Elsevier España, S.L.U. y AEDV. Todos los derechos reservados.

### Ultrasound in the management of nail disease

**Abstract** Nail diseases are a diagnostic challenge and high-frequency ultrasound with colour Doppler is a simple and painless diagnostic test that can often be useful. Ultrasound allows real-time evaluation of the anatomical structures of the nail and its vascularisation. The present study reviews the literature on ultrasound findings in the normal nail and in inflammatory and tumoural disease.

© 2015 Elsevier España, S.L.U. and AEDV. All rights reserved.

## Ecografía del aparato ungueal normal

### Estructura anatómica

El aparato ungueal es un apéndice cutáneo complejo constituido por<sup>1</sup>:

- Matriz ungueal. Se trata de un epitelio que queratiniza sin la formación del estrato granuloso y que se encuentra justo por debajo de la parte proximal de la lámina un-

gueal, que a su vez forma. Se distinguen 2 porciones, una proximal, que da lugar a la parte dorsal de la lámina ungueal, y una distal, que da lugar a la parte ventral de esta. Esta parte distal, clínicamente, se corresponde con la lúnula.

- Lámina ungueal. Es una estructura queratinizada que se genera en la matriz. Se extiende desde el pliegue ungueal proximal hasta el distal adhiriéndose al lecho ungueal. Proximal, lateral, medial y distalmente se encuentra delimitada por los pliegues ungueales proximal, laterales y distal.
- El sistema de soporte de la lámina ungueal está constituido por el lecho ungueal, el tejido conectivo subyacente, la falange distal y sus ligamentos.

\*Autor para correspondencia.

Correo electrónico: david.vidal@sanitatintegral.org (D. Vidal).

### Correspondencia ecográfica

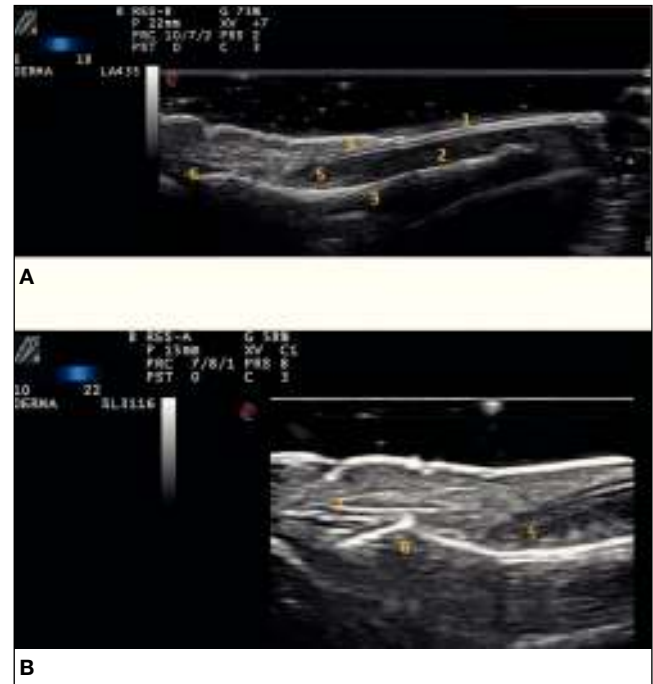
Estas estructuras anatómicas tienen su correspondiente traducción ecográfica. En modo B se observan los siguientes hallazgos<sup>2-5</sup> (fig. 1):

- En los cortes sagitales, la lámina ungueal se visualiza como una estructura bilaminar, es decir, constituida por 2 líneas bien definidas, hiperecoicas (una dorsal y otra ventral) y separadas por un espacio virtual hipoecoico o anecoico. Estudios post mortem con sondas de 20 MHz en modo A describen a la lámina dorsal como “seca” y a la ventral como “húmeda”, de acuerdo a la velocidad con la que las atraviesa el ultrasonido<sup>6</sup>.  
Tras esta estructura se encuentra el lecho ungueal. Este se objetiva como una zona hipoecoica. En el pliegue ungueal proximal esta ecogenicidad aumenta y en su interior se observa una zona más hipoecoica correspondiente con la matriz ungueal.  
Por debajo de estas estructuras se encuentra la cortical de la falange distal en forma de una línea continua hiperecoica. En la parte proximal de la falange distal se observan estructuras lineales homogéneas hipoecoicas, que se corresponden con la inserción distal de los tendones extensor y flexor del dedo.
- En los cortes transversales, en la zona del pliegue ungueal proximal, se observa la matriz ungueal con una ecogenicidad menor que la grasa que la circunda. Por encima de esta, las 2 partes de la tabla ungueal (bilaminar) que a cada lado terminan en los pliegues ungueales laterales. Por debajo del lecho se encuentra una estructura hiperecoica lineal correspondiente con la tabla ungueal.
- Con el eco-Doppler se puede observar un ligero flujo vascular en el lecho ungueal debido a la presencia de pequeñas arterias y venas.

### Medidas ecográficas en condiciones de normalidad

La importancia de la calibración ecográfica de las estructuras que constituyen el aparato ungueal radica en que en determinadas patologías dermatológicas se pueden objetivar alteraciones en estas dimensiones<sup>7,8</sup>. De esta manera, la ecografía puede convertirse en un marcador objetivo de la actividad de algunas enfermedades y de la respuesta de estas al tratamiento pautado. Dada la complejidad de esta medida, por el reducido tamaño de las estructuras y por la gran variabilidad inter e intrapersonal, en la literatura médica existen escasos trabajos que analicen las dimensiones de las estructuras del aparato ungueal en sujetos sanos. La mayoría de estos estudios son comparaciones de medidas entre sujetos sanos y sujetos con patología dermatológica, principalmente psoriasis.

En 2001, Wollina et al realizaron un estudio comparativo de las uñas de las manos en controles sanos y en determinadas patologías dermatológicas, para establecer las medidas de normalidad según la edad, el sexo y la mano (derecha/izquierda)<sup>9</sup>. Para este estudio usaron sondas lineales de 20 MHz en modo B. Tras el análisis estadístico observaron que los grosores de la matriz, de la lámina ungueal y de la lúnula aumentan con la edad y que estos cambios eran menos llamativos en las mujeres con respecto a los varones. Cuando se compararon según el sexo, el grosor de la lámina y de la



**Figura 1** Ecografía de uña normal. A) Corte longitudinal con sonda de 18 MHz. B) Corte longitudinal con sonda de 22 MHz. 1: lámina ungueal; 2: lecho ungueal; 3: falange distal; 4: pliegue ungueal proximal; 5: matriz ungueal; 6: articulación interfalángica distal; 7: tendón extensor.

matriz fue mayor en varones que en mujeres, con independencia de la edad. Al comparar la mano derecha con la izquierda observaron una tendencia a presentar unos mayores volúmenes ungueales y de matriz en las uñas de la primera con respecto a la segunda.

En un trabajo posterior, Wortsman et al describieron los hallazgos ecográficos de las uñas de las manos en 6 pacientes con onicopatía psoriásica en comparación con 9 controles sanos, con una sonda lineal de 15 MHz<sup>8</sup>. Tras el estudio estadístico encontraron diferencias estadísticamente significativas en la medida del lecho ungueal (entendiendo como tal la longitud existente entre la parte ventral de la lámina ungueal y el dorso de la tabla ósea). En controles sanos encontraron una medida de 1,5 mm (intervalo de confianza, 1,33-1,79 mm).

Le Fourn et al compararon las dimensiones ecográficas de las estructuras ungueales de extremidades afectadas de linfedema con respecto a las no afectadas en 33 pacientes<sup>10</sup>. Para ello emplearon una sonda lineal de 20 MHz. Tras el estudio estadístico solo encontraron diferencias estadísticamente significativas en la longitud de la matriz, que fue ligeramente mayor en las uñas de las extremidades afectadas por linfedema ( $6,22 \pm 1,13$  mm en extremidades superiores y  $6,67 \pm 0,51$  mm en extremidades inferiores) que en las no afectadas ( $5,78 \pm 1,01$  mm en extremidades superiores y  $6,14 \pm 1,2$  mm en extremidades inferiores). En las extremidades sanas obtuvieron unos valores de  $0,41 \pm 0,06$  mm en extremidades superiores y  $0,5 \pm 0,1$  mm en extremidades inferiores para el grosor de la lámina ungueal, de  $1,9 \pm 0,4$  mm en extremidades superiores y  $2,66 \pm 0,7$  mm en extremidades inferiores para el grosor del lecho ungueal y de  $2,23 \pm 0,41$  mm en extremidades superiores y  $2,71 \pm 0,57$  mm en extremidades inferiores para el grosor de la matriz.

En 2012, Aydin et al estudiaron las medidas ecográficas de 86 pacientes con psoriasis ungueal y de 20 pacientes sanos (análisis de las 40 uñas) con una sonda lineal de 18 MHz<sup>7</sup>. Tras el análisis estadístico encontraron que los pacientes sanos mostraban un menor grosor de la lámina ungueal, de la matriz ungueal y de la piel que recubre la zona interarticular. Las dimensiones que obtuvieron en los pacientes sanos fueron de 0,5 mm (0,3-0,6) para el grosor de la lámina ungueal, 1,8 mm (1,2-2,2) para el grosor de la matriz y 1 mm (0,6-1,6) para el grosor de la piel que recubre la zona interarticular.

## Ecografía ungueal en patología inflamatoria

La ecografía ungueal es un excelente sistema de evaluación no invasivo y en tiempo real para aquellas patologías inflamatorias que cursen con afectación ungueal. Los hallazgos ecográficos pueden contribuir no solo a confirmar u orientar el diagnóstico, sino también a monitorizar la evolución y la respuesta a posibles tratamientos. Además, el estudio de las manifestaciones presentes en las diferentes estructuras puede ayudar a comprender los mecanismos fisiopatológicos de la enfermedad. Un buen ejemplo es la onicopatía psoriásica, la patología ungueal que más se ha estudiado mediante ecografía.

## Psoriasis ungueal

Los términos psoriasis ungueal u onicopatía psoriásica hacen referencia al conjunto de manifestaciones de la enfermedad psoriásica que afectan al aparato ungueal.

Los datos de prevalencia de la afectación ungueal en pacientes psoriásicos se han cifrado en diferentes estudios en un rango del 10-55%. Los síntomas se inician normalmente antes de los 40 años, y se afectan con más frecuencia las manos que los pies. La uña más afectada es la del pulgar de la mano dominante. Además, la onicopatía psoriásica es más frecuente en los pacientes con artritis psoriásica (53-86%)<sup>11-14</sup>.

La onicopatía psoriásica, especialmente en sus formas más graves, puede ocasionar una importante disminución de la calidad de vida, no solo por el dolor e impotencia funcional que provocan las lesiones sino también por el sentimiento de estigma que suponen<sup>15</sup>.

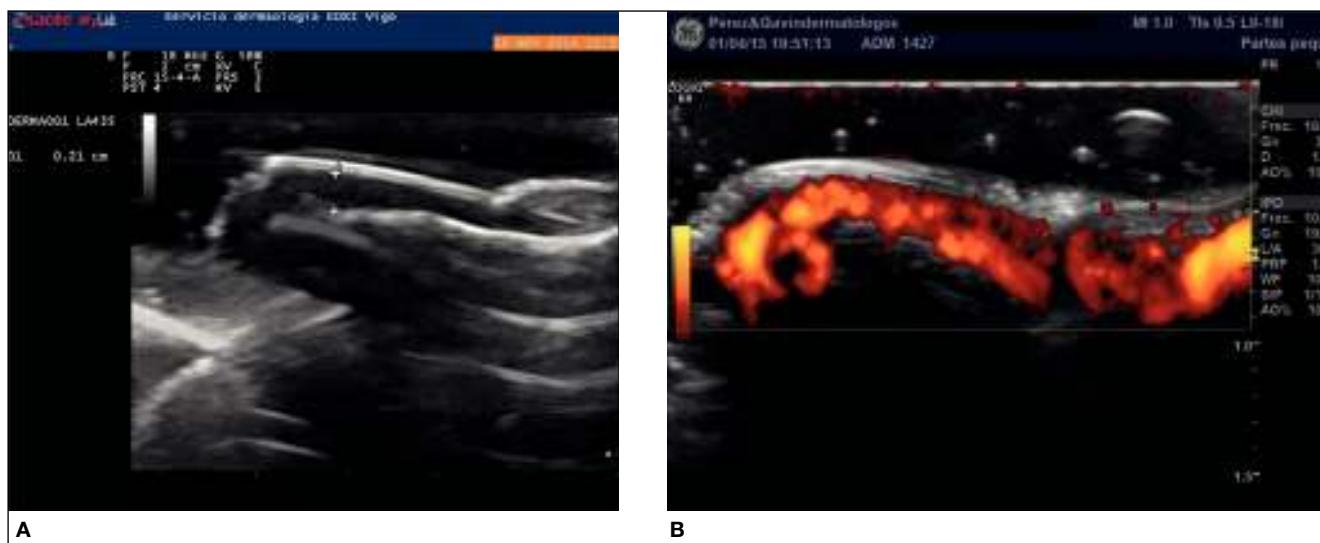
Las manifestaciones clínicas son diferentes en función de la estructura del aparato ungueal que se afecte. La leuconiquia, el piqueteado ungueal, la traquioniquia, las líneas de Beau y el desmoronamiento de la lámina ungueal son consecuencia de la afectación de la matriz. La onicólisis, la hiperqueratosis subungueal, la mancha en salmón o en gota de aceite y las hemorragias en astilla se originan por la afectación del lecho ungueal. La acropustulosis, la paroniquia o perionixis y la pérdida ungueal son otras manifestaciones menos frecuentes<sup>11,12</sup>.

## Hallazgos ecográficos en psoriasis ungueal

Hasta la fecha se han descrito numerosos hallazgos ecográficos patológicos en las diferentes estructuras que conforman el aparato ungueal<sup>16-19</sup> (fig. 2).

1. Afectación de la lámina ungueal. Pérdida de la estructura trilaminar, con la aparición progresiva de los siguientes cambios:

- Presencia de focos hiperecoicos en la parte ventral de la lámina. Este sería el hallazgo más precoz. La uña puede no presentar ninguna manifestación clínica a simple vista.
- Pérdida de definición de la parte ventral de la lámina. La uña puede no presentar ninguna manifestación clínica a simple vista.
- Aparición de pequeñas depresiones en la lámina (cuyo correlato sería el piqueteado).
- Disminución e incluso pérdida del espacio hipoeico intermedio.
- Engrosamiento homogéneo de la lámina.
- Evidencia de una única lámina hiperecoica desestructurada, normalmente con aspecto ondulado.



**Figura 2** Ecografía de la uña psoriásica. A) Corte longitudinal con sonda de 18 MHz. Desestructuración de la lámina ventral e incremento del grosor de la matriz ungueal, medido entre la parte ventral de la lámina ungueal y la falange distal. B) Incremento de la señal Doppler (flujo vascular) afectando a la totalidad del lecho y matriz ungueal.

## 2. Afectación del lecho/matriz ungueal.

- Incremento de la distancia entre la parte ventral de la lámina ungueal y la falange distal. El trabajo más reciente publicado ha establecido un punto de corte de 2 mm (el 80% sensibilidad, el 71% especificidad y valor predictivo positivo y negativo del 73 y 78%, respectivamente; área bajo la curva ROC 0,8)<sup>17</sup>.
- Se ha descrito también un incremento del grosor de la matriz ungueal<sup>7</sup>.

## 3. Afectación de la microvascularización del aparato ungueal:

- Incremento del flujo del lecho y matriz ungueal. Elongación y dilatación de los vasos, que se vuelven tortuosos<sup>4,20</sup>. El PRF (*pulse repetition frequency*) suele estandarizarse a 750 Hz<sup>20</sup>. Se ha propuesto una posible relación entre este hallazgo y la artropatía psoriásica<sup>17</sup>.
- Incremento del índice de resistencia vascular medido en los vasos del pliegue ungueal (posiblemente debido a disfunción endotelial por inflamación)<sup>21</sup>.

## Relación de afectación ungueal con la artropatía psoriásica

Son varios los estudios que han demostrado una relación entre la afectación ungueal y la artropatía psoriásica<sup>16,22,23</sup>. De hecho, la presencia de psoriasis ungueal se considera como un marcador de futuro daño articular<sup>22</sup>. Además se ha demostrado una elevada presencia de entesopatía subclínica en pacientes con psoriasis sin datos de artropatía<sup>24,27</sup> y también se ha evidenciado relación entre la inflamación del tendón extensor del dedo y la inflamación de la uña<sup>16,28</sup>.

Esta asociación se ha explicado por la relación íntima de las diferentes estructuras que conforman la uña con el tendón extensor del dedo correspondiente, y más concretamente con su inserción en el hueso (entesis)<sup>24</sup>. La uña y la entesis se unen mediante fibras que parten del tendón extensor. También el tendón extensor y su entesis emiten fibras que conforman una parte importante del periostio de la parte ventral de la falange distal. A su vez, la lámina ungueal está unida al periostio por densas fibras de colágeno<sup>29,30</sup>. Esta relación anatómica favorece que los fenómenos inflamatorios acaecidos en el tendón y su entesis puedan transmitirse también al aparato ungueal y viceversa<sup>31</sup>.

Esta relación entre onicopatía y artritis psoriásica es especialmente relevante desde el punto de vista ecográfico, ya que en una exploración ecográfica normal se pueden evaluar no solo las diferentes estructuras que conforman el aparato ungueal, sino también el tendón extensor y su entesis. Los hallazgos más frecuentes en caso de entesopatía y/o artropatía son<sup>7,32</sup>:

- Engrosamiento del tendón.
- Pérdida de la estructura fibrilar.
- Focos hipoeoicos (inflamación), focos hiperecoicos (calcificación) en el interior del tendón.
- Focos hipoeoicos periféricos.
- Presencia de erosiones óseas, osteofitos en la superficie articular de la falange.
- Incremento del flujo peritendinoso medido por Doppler.

- Incremento del grosor de la epidermis de la piel suprayacente.

El hallazgo más característico parece ser el edema peritendinoso con incremento de la señal Doppler (hallazgo que también se encuentra en la artritis reumatoide)<sup>32</sup>.

## Ecografía ungueal en otras enfermedades inflamatorias

### Alopecia areata

En la alopecia areata es frecuente la afectación de la uña (del 10 al 66% de los pacientes). La manifestación más frecuente es el piqueteado (más de un 30%), seguido de la traquioniquia. El eritema periungueal se ha propuesto como manifestación de enfermedad aguda<sup>33</sup>. Las manifestaciones pueden parecerse a las de la psoriasis ungueal. Los hallazgos ecográficos son hiperecogenicidad, engrosamiento y ondulación de la lámina ungueal, incremento de la concavidad, y además se evidencia disminución de la vascularización del lecho, lo que puede ser útil para el diagnóstico diferencial con psoriasis<sup>34</sup>.

### Conectivopatías

La ecografía con Doppler color se ha empleado como alternativa o complemento a la capilaroscopia en la valoración del flujo vascular de los capilares periungueales y subungueales. Ha demostrado utilidad para diferenciar entre fenómeno de Raynaud primario y secundario al detectar anomalías en la microcirculación con más precisión que la capilaroscopia. También se ha utilizado para el estudio de anomalías microvasculares en pacientes con enfermedad indiferenciada del tejido conectivo y esclerosis sistémica<sup>35-38</sup>.

Además se han descrito hallazgos ecográficos en esclerodermia, dermatomiositis y lupus eritematoso sistémico<sup>18</sup>. Los hallazgos ecográficos en la esclerosis sistémica son variables. Se ha descrito un incremento de la concavidad, engrosamiento y disminución de la ecogenicidad del lecho ungueal. También se evidencia disminución del flujo vascular, probablemente debido al ententecimiento de la circulación, lo que hace que no sea tecnológicamente posible evidenciarla con los dispositivos actuales. En la calcinosis asociada a dermatomiositis, con la ecografía pueden apreciarse depósitos periungueales de calcio, que normalmente se localizan en la punta de los dedos y se evidencian como focos hiperecoicos con sombra acústica posterior. En ocasiones, este hallazgo se acompaña de hipoeogenicidad de la dermis suprayacente, probablemente por el edema producido. Se puede evidenciar también incremento de la vascularización del lecho. La afectación ungueal del lupus eritematoso sistémico se evidencia como un incremento del grosor de la lámina ungueal y de la matriz y lecho ungueal, así como una disminución de la vascularización del lecho ungueal.

### Otras enfermedades inflamatorias

Se han publicado los hallazgos ecográficos de la uña en la retroniquia y onicomadesis<sup>39,40</sup>, ictiosis autosómica recesiva<sup>41</sup>, linfedema crónico de las piernas (engrosamiento de la matriz)<sup>10</sup>, fístulas subungueales<sup>34</sup> y fibrosis quística<sup>42</sup>. En esta última se observa un incremento de la concavidad y engrosamiento de la lámina ungueal, con incremento de la vascularización del lecho ungueal, especialmente su porción proximal.



## Tumores del aparato ungueal

Los tumores de la uña tienen manifestaciones clínicas poco específicas y es difícil establecer su tamaño y localización exacta, por lo que las técnicas de imagen son de gran ayuda para diagnosticar y localizar estos tumores. La microscopia confocal y la tomografía óptica de coherencia tienen poca penetración, lo que dificulta valorar la lesión en su totalidad, así como su localización exacta y relaciones. La resonancia magnética ofrece poca resolución en lesiones menores de 3 mm y no permite valorar el flujo sanguíneo en tiempo real. Por el contrario, la ecografía de alta frecuencia con Doppler color ofrece buena resolución en lesiones pequeñas y permite evaluar la vascularización, por lo que es la mejor técnica de imagen en el diagnóstico de estos tumores<sup>43</sup>. A continuación se describen las características ecográficas de los tumores del aparato ungueal<sup>3</sup>.

### Verruga subungueal

Imagen hipoeoica, generalmente de forma fusiforme o nodular. Se asocia a un engrosamiento de las tablas ventral y dorsal de la lámina ungueal con incremento del espacio entre ambas. Normalmente no presenta vascularización salvo las localizadas en el hiponiquio, que pueden presentar un incremento del flujo dérmico subyacente.

### Queratoacantoma

Imagen bien circunscrita con ecogenicidad mixta (hipoeoica y anecoica), remodelación cortical, erosión de los márgenes óseos y presencia de refuerzo acústico posterior.

### Onicomatricoma

Imagen hiperecoica excéntrica en la matriz y el lecho ungueal<sup>44</sup>. Puede presentar en su interior puntos lineales hiperecoicos. Se ha descrito remodelación o cambios erosivos en el margen óseo, hipervascularidad y expansión del pliegue ungueal proximal.

### Fibromas

Imagen uniforme hipoeoica nodular u oval en el lecho de la uña que puede afectar a la matriz. Los tumores de gran tamaño pueden tener remodelación del margen óseo. Son ge-

neralmente hipovasculares, con excepción del angiofibroma, que se puede presentar con pequeños vasos con flujo venoso o arterial de baja velocidad.

### Exostosis subungueal

Imagen lineal hiperecoica (fig. 3) con sombra acústica posterior que conecta con la línea hiperecoica del margen óseo de la falange distal. Normalmente desplaza la lámina hacia arriba y hay ausencia de vascularización. En la periferia de las exostosis se puede ver tejido hipoeoico mal definido, resultado de la reacción inflamatoria y cicatrización secundaria.

### Osteocondroma subungueal

Imagen redondeada, bien definida, hipoeoica con incremento de la vascularización.

### Quiste mixoide sinovial

Imagen hipoeoica o anecoica, ovalada o redondeada, con refuerzo acústico posterior y ausencia de flujo sanguíneo. En ocasiones se observa un tracto tortuoso anecoico que comunica la lesión con la articulación interfalángica distal. Se puede observar engrosamiento, irregularidad y desplazamiento de la placa ungueal en el mismo eje de la compresión ungueal.

### Granuloma piogénico

Imagen mal definida hipoeoica en el lecho ungueal. Una o ambas láminas de la tabla se pueden engrosar y/u ondular. Se puede detectar grados variables de flujo sanguíneo en su interior, desde hipo a hipervascularización (con flujo arterial).

### Tumor glómico

Imagen nodular hipoeoica situada en el lecho ungueal con aumento de la vascularización<sup>45</sup>. Se detecta flujo sanguíneo arterial intratumoral, con velocidad sistólica máxima entre 3,7 y 21,1 cm/s. Es común ver remodelación del margen óseo de la falange distal por debajo del tumor, lo que refleja el crecimiento lento del tumor.

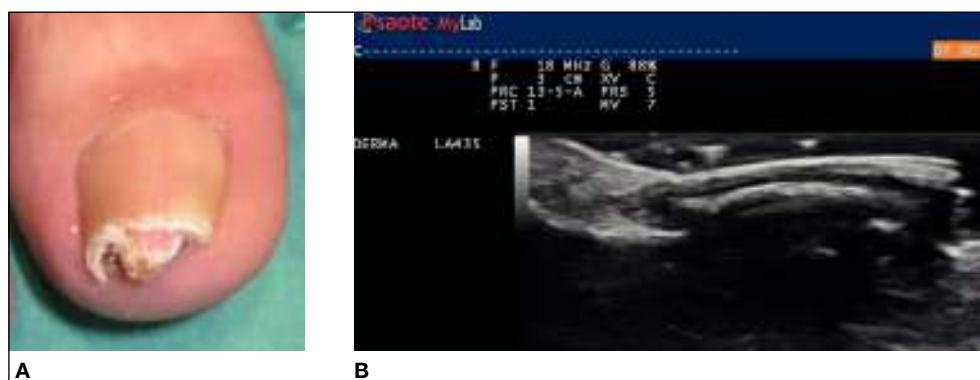

Figura 3 Exóstosis subungueal. Ecografía de la exóstosis subungueal. Corte longitudinal con sonda de 18 MHz.

## Perineuroma

Imagen mal definida, excéntrica, hipoeoica en la matriz y el pliegue ungueal ipsilateral. El Doppler muestra hipervascularización.

## Hematoma y absceso subungueal

Imágenes mal definidas anecoicas en el lecho ungueal, que pueden contener septos hiperecoicos en el interior.

## Hemangioma subungueal

Imagen hipoeoica, escasamente definida, con incremento de la vascularización. En su interior pueden verse imágenes hiperecoicas con sombra acústica posterior que corresponden a flebolitos.

## Lesiones granulomatosas

Imagen hipoeoica en el lecho ungueal que desplaza la lámina ungueal. Vascularización variable, desde escasa a abundante.

## Epitelioma espinocelular y melanoma

Imágenes hipoeoicas con incremento de la vascularización. Las imágenes no son específicas, pero la ecografía es útil en la localización de estas, permitiendo valorar su tamaño y relaciones con estructuras adyacentes ayudando, por tanto, a planificar la cirugía.

## Conclusión

La ecografía de alta frecuencia con Doppler color es una prueba sencilla e indolora, que ha demostrado ser útil en el diagnóstico y seguimiento de muchas enfermedades de las uñas. A medida que la ecografía se incorpore a la práctica clínica habitual del dermatólogo se irán describiendo nuevos hallazgos ecográficos que confirmarán su utilidad en la patología ungueal.

## Conflicto de intereses

Los autores declaran no tener ningún conflicto de intereses.

## Bibliografía

- Martin B. Nail histopathology. *Actas Dermosifiliogr.* 2013;104:564-78.
- Cecchini A, Montella A, Ena P, Meloni GB, Mazzarello V. Ultrasound anatomy of normal nails unit with 18 mhz linear transducer. *Ital J Anat Embryol.* 2009;114:137-44.
- Wortsman X, Wortsman J, Soto R, Saavedra T, Honeyman J, Sazunic I, et al. Benign tumors and pseudotumors of the nail: A novel application of sonography. *J Ultrasound Med.* 2010;29:803-16.
- Wortsman X, Jemec GB. Ultrasound imaging of nails. *Dermatol Clin.* 2006;24:323-8.
- Alfageme Roldán F. Ultrasound skin imaging. *Actas Dermosifiliogr.* 2014;105:891-9.
- Jemec GB, Serup J. Ultrasound structure of the human nail plate. *Arch Dermatol.* 1989;125:643-6.
- Aydin SZ, Castillo-Gallego C, Ash ZR, Marzo-Ortega H, Emery P, Wakefield RJ, et al. Ultrasonographic assessment of nail in psoriatic disease shows a link between onychopathy and distal interphalangeal joint extensor tendon enthesopathy. *Dermatology.* 2012;225:231-5.
- Wortsman X, Holm EA, Jemec GB, Gniadecka M, Wulf HC. Ultrasonido de alta resolución (15 mhz) en el estudio de la uña psoriática. *Rev Chil Radiol.* 2004;10:6-11.
- Wollina U, Berger M, Karte K. Calculation of nail plate and nail matrix parameters by 20 mhz ultrasound in healthy volunteers and patients with skin disease. *Skin Res Technol.* 2001;7:60-4.
- Le Fourn E, Duhard E, Tauveron V, Maruani A, Samimi M, Lorette G, et al. Changes in the nail unit in patients with secondary lymphoedema identified using clinical, dermoscopic and ultrasound examination. *Br J Dermatol.* 2011;164:765-70.
- Sánchez-Regaña M, Umbert P. Aspectos diagnósticos y terapéuticos de la psoriasis ungueal. *Actas Dermosifiliogr.* 2008;99:34-43.
- Armesto S, Esteve A, Coto-Segura P, Drake M, Galache C, Martínez-Borra J, et al. Psoriasis ungueal: estudio en 661 pacientes con psoriasis vulgar. *Actas Dermosifiliogr.* 2011;102:365-72.
- Williamson L, Dalbeth N, Dockerty JL, Gee BC, Weatherall R, Wordsworth BP. Extended report: nail disease in psoriatic arthritis--clinically important, potentially treatable and often overlooked. *Rheumatology (Oxford).* 2004;43:790-4.
- Chandran V, Gottlieb A, Cook RJ, Duffin KC, Garg A, Helliwell P, et al. International multicenter psoriasis and psoriatic arthritis reliability trial for the assessment of skin, joints, nails, and dactylitis. *Arthritis Rheum.* 2009;61:1235-42.
- De Jong EM, Seegers BA, Gulinck MK, Boezeman JB, Van de Kerkhof PC. Psoriasis of the nails associated with disability in a large number of patients: Results of a recent interview with 1,728 patients. *Dermatology.* 1996;193:300-3.
- El Miedany Y, El Gaafary M, Youssef S, Ahmed I, Nasr A. Tailored approach to early psoriatic arthritis patients: clinical and ultrasonographic predictors for structural joint damage. *Clin Rheumatol.* 2015;34:307-13.
- Sandobal C, Carbó E, Iribas J, Roverano S, Paira S. Ultrasound nail imaging on patients with psoriasis and psoriatic arthritis compared with rheumatoid arthritis and control subjects. *J Clin Rheumatol.* 2014;20:21-4.
- Wortsman X, Gutiérrez M, Saavedra T, Honeyman J. The role of ultrasound in rheumatic skin and nail lesions: a multi-specialist approach. *Clin Rheumatol.* 2011;30:739-48.
- Gisoni P, Idolazzi L, Girolomoni G. Ultrasonography reveals nail thickening in patients with chronic plaque psoriasis. *Arch Dermatol Res.* 2012;304:727-32.
- Gutiérrez M, Filippucci E, De Angelis R, Filosa G, Kane D, Grassi W. A sonographic spectrum of psoriatic arthritis: "The five targets". *Clin Rheumatol.* 2010;29:133-42.
- Husein El-Ahmed H, Garrido-Pareja F, Ruiz-Carrascosa JC, Naranjo-Sintes R. Vessel resistance to blood flow in the nailfold in patients with psoriasis: a prospective case-control echo doppler-based study. *Br J Dermatol.* 2012;166:54-8.
- Wilson FC, Icen M, Crowson CS, McEvoy MT, Gabriel SE, Kremers HM. Incidence and clinical predictors of psoriatic arthritis in patients with psoriasis: a population-based study. *Arthritis Rheum.* 2009;61:233-9.
- Jiaravuthisan MM, Sasseville D, Vender RB, Murphy F, Muhn CY. Psoriasis of the nail: anatomy, pathology, clinical presentation, and a review of the literature on therapy. *J Am Acad Dermatol.* 2007;57:1-27.
- Tan AL, Grainger AJ, Tanner SF, Emery P, McGonagle D. A high-resolution magnetic resonance imaging study of distal interphalangeal joint arthropathy in psoriatic arthritis and osteoarthritis: Are they the same? *Arthritis Rheum.* 2006;54:1328-33.

25. Naredo E, Möller I, De Miguel E, Batlle-Gualda E, Acebes C, Brito E, et al. High prevalence of ultrasonographic synovitis and enthesopathy in patients with psoriasis without psoriatic arthritis: A prospective case-control study. *Rheumatology (Oxford)*. 2011;50:1838-48.
26. Gutiérrez M, Filippucci E, De Angelis R, Salaffi F, Filosa G, Ruta S, et al. Subclinical enthesal involvement in patients with psoriasis: An ultrasound study. *Semin Arthritis Rheum*. 2011;40:407-12.
27. Girolomoni G, Gisondi P. Psoriasis and systemic inflammation: Underdiagnosed enthesopathy. *J Eur Acad Dermatol Venereol*. 2009;23 Suppl 1:3-8.
28. Ash ZR, Tinazzi I, Gallego CC, Kwok C, Wilson C, Goodfield M, et al. Psoriasis patients with nail disease have a greater magnitude of underlying systemic subclinical enthesopathy than those with normal nails. *Ann Rheum Dis*. 2012;71:553-6.
29. Tan AL, Benjamin M, Toumi H, Grainger AJ, Tanner SF, Emery P, et al. The relationship between the extensor tendon entheses and the nail in distal interphalangeal joint disease in psoriatic arthritis--a high-resolution MRI and histological study. *Rheumatology (Oxford)*. 2007;46:253-6.
30. McGonagle D, Benjamin M, Tan AL. The pathogenesis of psoriatic arthritis and associated nail disease: Not autoimmune after all? *Curr Opin Rheumatol*. 2009;21:340-7.
31. McGonagle DG, Helliwell P, Veale D. Enthesitis in psoriatic disease. *Dermatology*. 2012;225:100-9.
32. Filippou G, Di Sabatino V, Adinolfi A, Bertoldi I, Picerno V, Biasi G, et al. No entheses should be overlooked when psoriatic arthritis is suspected: enthesitis of the extensor digitorum tendons. *J Rheumatol*. 2013;40:335.
33. Finner AM. Alopecia areata: clinical presentation, diagnosis, and unusual cases. *Dermatol Ther*. 2011;24:348-54.
34. Wortsman X. Sonography of the nail. En: Wortsman X, Jemec G, editors. *Dermatologic ultrasound with clinical and histologic correlations*. New York: Springer; 2013. p. 419-77.
35. Sulli A, Ruaro B, Alessandri E, Pizzorni C, Cimmino MA, Zampogna G, et al. Correlations between nailfold microangiopathy severity, finger dermal thickness and fingertip blood perfusion in systemic sclerosis patients. *Ann Rheum Dis*. 2014;73:247-51.
36. Sulli A, Smith V, Cutolo M. Response to: comparison of laser doppler imaging, fingertip lacticycemia test, and nailfold capillaroscopy for assessment of digital microcirculation in systemic sclerosis. *Arthritis Res Ther*. 2011;13:301; author reply 302.
37. Kim SH, Kim HO, Jeong YG, Lee SY, Yoo WH, Choi TH, et al. The diagnostic accuracy of power doppler ultrasonography for differentiating secondary from primary Raynaud's phenomenon in undifferentiated connective tissue disease. *Clin Rheumatol*. 2008;27:783-6.
38. Stefańczyk L, Woźniakowski B, Pietrzak P, Majos A, Grzelak P. Comparison of thermography and doppler sonography in the evaluation of the cold immersion test in women with excessive vasospastic reaction. *Med Sci Monit*. 2007;13 Suppl 1:121-8.
39. Wortsman X, Calderon P, Baran R. Finger retronychia detected early by 3D ultrasound examination. *J Eur Acad Dermatol Venereol*. 2012;26:254-6.
40. Wortsman X, Wortsman J, Guerrero R, Soto R, Baran R. Anatomical changes in retronychia and onychomadesis detected using ultrasound. *Dermatol Surg*. 2010;36:1615-20.
41. Wortsman X, Aranibar L, Morales C. Postnatal 2- and 3-dimensional sonography of the skin and nail in congenital autosomal recessive ichthyosis correlated with cutaneous histologic findings. *J Ultrasound Med*. 2011;30:1437-9.
42. Wortsman X, Álvarez S. Colour Doppler ultrasound findings in the nail in cystic fibrosis. *J Eur Acad Dermatol Venereol*. 2014; doi:10.1111/jdv.12641. [Epub ahead of print].
43. Baek HJ, Lee SJ, Cho KH, Choo HJ, Lee SM, Lee YH, et al. Subungual tumors: Clinicopathologic correlation with US and MR imaging findings. *Radiographics*. 2010;30:1621-36.
44. Soto R, Wortsman X, Corredoira Y. Onychomatricoma: clinical and sonographic findings. *Arch Dermatol*. 2009;145:1461-2.
45. Gómez-Sánchez ME, Alfageme-Roldán F, Roustán-Gullón G, Segurado-Rodríguez MA. Tumores glómicos digitales y extradigitales. Utilidad de la ecografía cutánea. *Actas Dermosifiliogr*. 2014;105:e45-9.