

Observaciones clínicas y estudios de laboratorio han constatado que las vacunas comercializadas frente al VPH consiguen una potente activación de la respuesta inmune en prácticamente todos los casos, incluso en pacientes inmunodeprimidos, con tasas de anticuerpos hasta 11 veces superiores a las que se consiguen de forma espontánea²⁻⁷.

Así mismo, varios ensayos clínicos han demostrado que con ambas vacunas se generan diferentes grados de protección cruzada frente a otros tipos de VPH no incluidos en ambos preparados, lo que permite obtener una eficacia protectora frente al VPH superior a la esperada²⁻⁵.

La respuesta inmune frente al VPH es máxima a los 7 meses y óptima en niñas entre 9-11 años, aunque se constata una menor tasa de respuesta a medida que aumenta la edad⁸. Así, se ha demostrado que los títulos de IgG que se generan tras la administración de 2 dosis de vacuna en niñas entre 9-14 años no es inferior a los que se originan tras 3 dosis en mujeres entre 15-25 años (motivo por el que solo se suelen administrar 2 dosis en niñas menores de 14 años)¹. En este sentido, se ha sugerido un posible efecto de las hormonas sexuales en la respuesta celular inducida por estas vacunas, ya que influyen en la expresión de proteínas del VPH⁸.

Finalmente, el adelantamiento de la edad de la vacunación a los 9 años no condicionaría una disminución de su eficacia a medio-largo plazo, ya que la vacuna bivalente ha demostrado tasas de seropositividad > 98% a los 8 años de recibir la última dosis¹.

La remisión completa de verrugas vulgares tras la administración de la vacuna recombinante bivalente frente al VPH no se había descrito hasta la fecha en la literatura. Adelantar la edad de vacunación del VPH puede ser una opción terapéutica de gran utilidad en el manejo de verrugas vulgares recalcitrantes en niñas prepúberes. Por otro lado, es posible que en los próximos años se constata una menor incidencia de verrugas vulgares en mujeres vacunadas frente al VPH.

Conflicto de intereses

Los autores declaran no tener ningún conflicto de intereses.

Bibliografía

1. Ficha técnica de Gardasil® [consultado 19 Sep 2015]. Disponible en: http://www.ema.europa.eu/docs/es_ES/document_library/EPAR_-_Product_Information/human/000721/WC500024632.pdf
2. Venugopal SS, Murrell DF. Recalcitrant cutaneous warts treated with recombinant quadrivalent human papillomavirus vaccine (types 6, 11, 16, and 18) in a developmentally delayed, 31-year-old white man. *Arch Dermatol.* 2010;146:475-7.
3. Ault KA. Human papillomavirus vaccines and the potential for cross-protection between related HPV types. *Gynecol Oncol.* 2007;107 Suppl 1:S31-3.
4. Slupetzky K, Gambhira R, Culp TD, Shafti-Keramat S, Schellenbacher C, Christensen ND, et al. A papillomavirus-like particle (VLP) vaccine displaying HPV16 L2 epitopes induces cross-neutralizing antibodies to HPV11. *Vaccine.* 2007;25:2001-10.
5. Pinto LA, Viscidi R, Harro CD, Kemp JT, García-Piñeres AJ, Trivett M, et al. Cellular immune responses to human papillomavirus (HPV)-16 L1 in healthy volunteers immunized with recombinant HPV-16 L1 virus-like particles. *Virology.* 2006;353:451-62.
6. Moscato GM, di Matteo G, Ciotti M, di Bonito P, Andreoni M, Moschese V. Dual response to human papilloma virus vaccine in an immunodeficiency disorder: resolution of plantar warts and persistence of condylomas. *J Eur Acad Dermatol Venereol.* 2015. <http://dx.doi.org/10.1111/jdv.13133> [Epub ahead of print].
7. Kreuter A, Waterboer T, Wieland U. Regression of cutaneous warts in a patient with WILD syndrome following recombinant quadrivalent human papillomavirus vaccination. *Arch Dermatol.* 2010;146:1196-7.
8. Abeck D, Fölster-Holst R. Quadrivalent human papillomavirus vaccination: A promising treatment for recalcitrant cutaneous warts in children. *Ann Derm Venereol.* 2015;95:1017-9.

J.M. Martín^{a,b,*}, I. Escandell^a, D. Ayala^a y E. Jordá^{a,b}

^a Servicio de Dermatología, Hospital Clínico Universitario, Valencia, España

^b Departamento de Medicina, Universidad de Valencia, Valencia, España

* Autor para correspondencia.

Correos electrónicos: Martin.josemaria@gmail.com, jmmart@eresmas.com (J.M. Martín).

<http://dx.doi.org/10.1016/j.ad.2015.11.007>

Pitiriasis rotunda e hiperprolactinemia



Pityriasis Rotunda and Hyperprolactinemia

Sr. Director:

La pitiriasis rotunda (PR) es un trastorno poco común y adquirido de la queratinización, constituido por placas escamosas, redondas, bien definidas, que pueden ser hiper o hipopigmentadas. Afecta principalmente a adultos jóvenes afrodescendientes, sin predilección por sexo, y se ha visto relacionada con enfermedades sistémicas y tumores malignos, aunque en muchos de los casos puede manifestarse sin trastornos asociados¹. A continuación presentamos el caso de PR exuberante, asociado a hiperprolactinemia.

Mujer de 38 años de edad, afroamericana, con antecedente de hiperprolactinemia tratada con cabergolina desde hace 7 meses. Acudió a consulta dermatológica por un cuadro de 9 meses de evolución, constituido por placas circunscritas, bien delimitadas, hiperpigmentadas, de aspecto ictiosiforme de 3-15 cm de diámetro (fig. 1). Según la paciente las lesiones se iniciaron en el tórax, y aumentaron en número y tamaño gradualmente, extendiéndose hacia abdomen, glúteos y extremidades superiores e inferiores, no refiriendo síntomas acompañantes ni tratamiento previo. El estudio histopatológico evidenció hiperqueratosis, paraqueratosis, disminución de la capa granulosa, incremento de la pigmentación de los queratinocitos basales, pérdida del patrón de crestas y un leve infiltrado linfocitario perivascular superficial (fig. 1); hallazgos que fueron consistentes con el diagnóstico de PR.

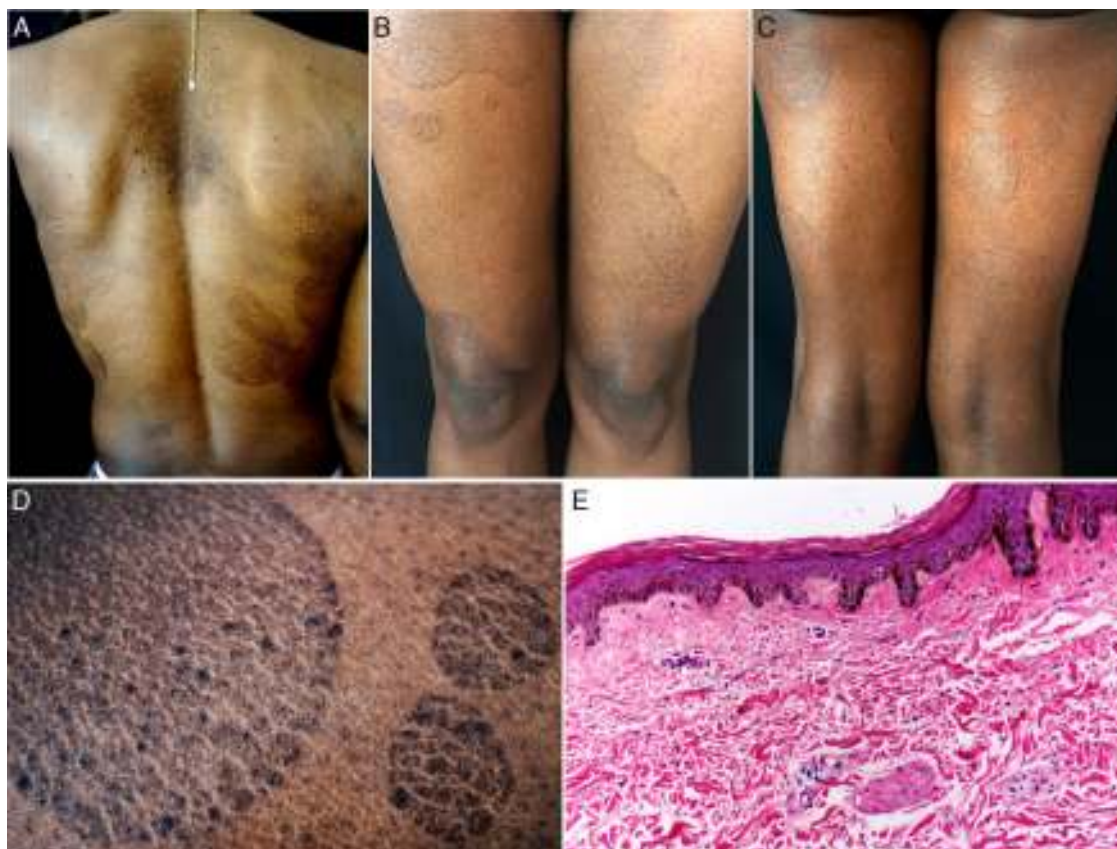


Figura 1 A) Placas ovales hiperpigmentadas en tórax posterior. B y C) Múltiples lesiones ovales en muslos. D) Acercamiento que evidencia descamación ictiosiforme de bordes regulares y delimitados. E) Hiperqueratosis compacta, adelgazamiento de la epidermis, ausencia de capa granulosa, aplanamiento de las crestas epidérmicas, hiperpigmentación de los queratinocitos basales, escaso infiltrado perivascular y escasa cantidad de anexos cutáneos (H&E $\times 10$).

Las pruebas de laboratorio incluyeron un hemograma, bioquímica, análisis de orina, test de Mantoux y marcadores tumorales (alfa-fetoproteína, Ca 19.9, Ca 125, $\beta 2$ -microglobulina y antígeno carcinoembrionario), que fueron negativos. Además, se realizó una tomografía computarizada de tórax, abdomen y pelvis, una endoscopia digestiva alta y una colonoscopia, que fueron normales.

Una vez realizado el diagnóstico, se instauró tratamiento con una crema de ácido salicílico al 10% y una combinación de betametasona más calcipotriol, obteniéndose una respuesta parcial.

La PR es un trastorno raro de la queratinización, descrita por Toyoma en 1906 como pitiriasis circinata². La casuística en el continente americano es desconocida, sin embargo, es considerada una enfermedad común en Japón, India Occidental y Sudáfrica, presentando en esta última una prevalencia de 63 casos por cada 5.800 habitantes. Afecta por igual a varones y mujeres, entre los 20-45 años de edad³.

La etiología es desconocida, sin embargo la mayoría de autores creen que la PR es otra forma de ictiosis adquirida, una presentación tardía de ictiosis congénita o una manifestación cutánea de enfermedades sistémicas como desnutrición, tuberculosis, cirrosis y neoplasias. También ha sido relacionado con lepra, enfermedades pulmonares, trastornos hepáticos, mieloma múltiple, leucemia mieloide crónica, enfermedades cardíacas y diabetes^{4,5}.

En cuanto a la patogenia, recientemente Makino et al. describieron la disminución o ausencia de la expresión de la filagrina 2 en la epidermis de lesiones de PR, hallazgos similares a los encontrados en las lesiones de pacientes con dermatitis atópica, ictiosis vulgar y psoriasis vulgar⁶.

Clinicamente, la PR se caracteriza por presentar placas circulares marcadamente definidas de aspecto ictiosiforme, hiper o hipopigmentadas, sin signos inflamatorios acompañantes. Las lesiones se localizan en tórax posterior, extremidades superiores e inferiores, abdomen y glúteos; el número varía entre 1-100¹, y puede durar de varios meses a años con exacerbaciones durante el invierno⁴.

La histopatología revela cambios variables que incluyen hiperqueratosis, aplanamiento de las crestas epidérmicas, disminución o ausencia de la capa granular, hiperpigmentación de la basal, espongiosis leve, tapones córneos, incontinencia pigmentaria y un infiltrado perivascular superficial; no obstante, en algunos casos la apariencia histopatológica puede ser normal^{1,4}.

Se han propuesto 2 subtipos: la tipo 1, que es común en afroamericanos y asiáticos, se caracteriza por poseer lesiones escasas e hiperpigmentadas, los pacientes no tienen antecedentes familiares y se asocia con enfermedades malignas y/o sistémicas. Al contrario, la tipo 2 sobresale en caucásicos, las placas son numerosas e hipopigmentadas, los pacientes tienen antecedentes familiares y no está relacionada con procesos malignos⁷. A pesar del desarrollo de

esta clasificación, existen algunos casos en la literatura de pacientes que muestran características de ambos subtipos⁴.

El diagnóstico diferencial clínico incluye tiña versicolor, *tinea corporis*, eccema numular, erupción fija medicamentosa, eritrasma, pitiriasis rosada, eritemas figurados y lepra¹.

El tratamiento es un desafío en la mayoría de los casos; se han utilizado corticoides tópicos, antifúngicos, ácido salicílico, retinoides tópicos y orales, lociones de ácido láctico y alquitranes sin obtener beneficios^{1,4}, recientemente se ha usado la vitamina D3 con una mejoría gradual de las lesiones⁶. Sin embargo se ha demostrado que en el caso de existir una enfermedad de base el tratamiento de la misma mejora e incluso resuelve las lesiones⁸.

A nuestro entender esta es la primera vez que se reporta un caso de PR asociado a hiperprolactinemia, por lo que creemos importante su difusión científica. El hallazgo de esta dermatosis siempre debe alertar al médico sobre la posibilidad de neoplasias, enfermedades sistémicas y trastornos hormonales.

Conflicto de intereses

Los autores declaran no tener ningún conflicto de intereses.

Bibliografía

1. Bakry OA, Samaka RM. Photoletter to the editor: Pityriasis rotunda. *J Dermatol Case Rep.* 2012;6:90-2.
2. Friedmann AC, Ameen M, Swale VJ. Familial pityriasis rotunda in black-skinned patients; a first report. *Br J Dermatol.* 2007;156:1365-7.
3. Swift PJ, Saxe N. Pityriasis rotunda in South Africa. A skin disease caused by undernutrition. *Clin Exp Dermatol.* 1985;10:407-12.
4. Batra P, Cheung W, Meehan SA, Pomeranz M. Pityriasis rotunda. *Dermatol Online J.* 2009;15:14.
5. Persechino S, Raffa S, Caperchi C, Visco V, Verga E, Trapolini M, et al. Pityriasis rotunda: Sporadic occurrence in an elderly Caucasian patient with diabetes mellitus. *Eur J Dermatol.* 2009;19:393-4.
6. Makino T, Mizawa M, Seki Y, Hayashi M, Shimizu T. Decreased filaggrin-2 expression in the epidermis in a case of pityriasis rotunda. *Clin Exp Dermatol.* 2015:1-3, <http://dx.doi.org/10.1111/ced.12716> [Epub ahead of print].
7. Grimalt R, Gelmetti C, Brusasco A, Tadini G, Caputo R. Pityriasis rotunda: Report of a familial occurrence and review of the literature. *J Am Acad Dermatol.* 1994;31:866-71.
8. Finch JJ, Olson CL. Hyperpigmented patches on the trunk of a Nigerian woman. Pityriasis rotunda (PR). *Arch Dermatol.* 2008;144:1509-14.

V. Pinos-León^{a,b,*}, M. Núñez^{a,b}, M. Salazar^{a,b}
y V. Solís-Bowen^{a,b}

^a Servicio de Dermatología, Hospital San Francisco de Quito, Instituto Ecuatoriano de Seguridad Social, Quito, Ecuador

^b Universidad Central del Ecuador, Quito, Ecuador

* Autor para correspondencia.

Correos electrónicos: vh_neo@msn.com,
vhpinosmd@gmail.com (V. Pinos-León).

<http://dx.doi.org/10.1016/j.ad.2015.10.016>

Enfermedad de Hailey-Hailey, adecuada respuesta a doxiciclina



Good Response to Doxycycline in Hailey-Hailey Disease

Sra. Directora:

La enfermedad de Hailey-Hailey (EHH) o péufigo benigno familiar es un trastorno cutáneo poco frecuente¹⁻³, caracterizado clínicamente por vesículas y erosiones en áreas intertriginosas, principalmente axilas e ingles⁴. La localización de las lesiones, el dolor y a veces el olor de las mismas, afecta de forma importante la calidad de vida de estos pacientes⁵, lo que ha motivado el uso de múltiples tratamientos médicos y quirúrgicos con éxito variable. Presentamos un paciente con EHH de larga evolución y afectación extensa, con excelente respuesta a doxiciclina.

Varón de 60 años, sin antecedentes personales de interés, que es remitido desde otra área sanitaria por una dermatosis recidivante en pliegues desde los 20 años. Presentaba lesiones vesículo-erosivas, exudativas y costrosas en pliegues, especialmente axilares, inguinales (fig. 1), antecubitales, cuello y periné, con prurito y dolor, que empeoran durante

el verano y con el ejercicio. Había sido tratado previamente con corticoides y antibióticos tópicos con escasa mejoría. No refería antecedentes familiares de dermatosis, si bien, de sus 4 hijos (2 mujeres y 2 varones) el menor presenta lesiones semejantes más leves en cuello y axilas. Se realizó una biopsia que confirmó el diagnóstico de EHH (fig. 2). La inmunofluorescencia directa (IFD) fue negativa. El análisis de sangre rutinario fue normal y los anticuerpos antinucleares (ANA) e inmunofluorescencia indirecta (IFI) (anticuerpos anti-sustancia intercelular y anti-membrana basal) fueron negativos.

Se pautó tratamiento con doxiciclina a dosis de 100 mg/día, con rápida mejoría y excelente tolerancia, que se mantuvo durante los meses estivales; posteriormente se redujo a 50 mg/día. Tras 16 meses de seguimiento se mantiene la misma dosis y el paciente está asintomático (fig. 3).

La EHH es una rara genodermatosis crónica, de herencia autosómica dominante, causada por mutaciones en el gen ATP2C1, ligado al cromosoma 3q21-24. Dichas mutaciones de este gen, que codifica la vía secretora Ca⁺⁺/Mn⁺⁺-ATPasa (SPCA1) del aparato de Golgi, conducen a alteraciones en las señales intracelulares dependientes del calcio, resultando en la pérdida de la adhesión celular en la epidermis, y la subsiguiente acantólisis¹⁻³; aunque el mecanismo de alteración exacto permanece sin aclarar^{2,3}.