

6. Donovan J. Lichen planopilaris after hair transplantation: Report of 17 cases. *Dermatol Surg.* 2012;38:1998–2004.
7. Monselise A, Chan LJ, Shapiro J. Break dancing: A new risk factor for scarring hair loss. *J Cutan Med Surg.* 2011;15:177–9.
8. Ozdemir EE, Güleç AT. Clinical evaluation of postoperative pressure-induced alopecia using a hand-held dermatoscope. *Int J Dermatol.* 2014;53:e309–10.
9. Thiem A, Kütt S, Hamm H. Television alopecia': a rare cause of pressure alopecia. *J Eur Acad Dermatol Venereol.* 2014; doi: 10.1111/jdv. 12893. [Epub ahead of print].
10. D'Ovidio R. Koebner phenomenon in alopecia areata: Rapid appearance after trichogram. Implications for the pathogenesis and therapy. *G Ital Dermatol Venereol.* 2013;148:225–9.

B. Monteagudo^{a,*}, A. Vilas-Sueiro^a,
M. Cabanillas^a y C. Durana^b

^a Servicio de Dermatología, Complejo Hospitalario Universitario de Ferrol, Área Sanitaria de Ferrol, SERGAS, Ferrol, A Coruña, España

^b Servicio de Anatomía Patológica, Complejo Hospitalario Universitario de Ferrol, Área Sanitaria de Ferrol, SERGAS, Ferrol, A Coruña, España

* Autor para correspondencia.

Correo electrónico:

benigno.monteagudo.sanchez@sergas.es (B. Monteagudo).

<http://dx.doi.org/10.1016/j.ad.2015.09.019>

Tumores de colisión valorados por microscopía confocal



Evaluation of Collision Tumors by Confocal Microscopy

Sr. Director:

Los tumores de colisión son frecuentes en la práctica clínica diaria. En algunos, su diagnóstico no es fácil. La dermatoscopia y la microscopía confocal son 2 técnicas no invasivas de gran ayuda para analizar este tipo de lesiones. Describimos 2 casos en los que la sospecha dermatoscópica de tumor de colisión fue confirmada por microscopía confocal.

Caso 1. Mujer de 51 años que presentaba una lesión maculosa en el abdomen, con tiempo de evolución desconocido. Por dermatoscopia mostraba un patrón reticular. Además se observaron varias zonas redondeadas de pequeño tamaño, que por dermatoscopia mostraban tapones córneos en su interior (fig. 1A).

La microscopía confocal mostró un patrón en empedrado en epidermis y un patrón anillado en la unión dermo-epidérmica. Se observaron, también, varias áreas con estructuras brillantes (hiperreflectantes) en anillo (aparentando estructuras en capas de cebolla) y cordones policíclicos (fig. 1B). El resultado histológico fue de tumor de colisión entre un nevus melanocítico juntural y una queratosis seborreica como se observa en la figura 1C.

Caso 2. Varón de 49 años con antecedentes de melanoma de extensión superficial extirpado en 2011. En el seguimiento mediante dermatoscopia digital se observó crecimiento de una lesión pigmentada en la espalda. Se trataba de una mácula pigmentada de 0,6 cm que por dermatoscopia mostraba un patrón homogéneo-retículo-globular con glóbulos asimétricos en periferia. En un área de la lesión se observaron quistes de *millium* y tapones córneos (fig. 2A).

La microscopía confocal mostró un patrón en panal de abejas en la epidermis y anillado en la unión dermo-epidérmica, con alguna zona con fusión de crestas. Además se observó un área con estructuras brillantes

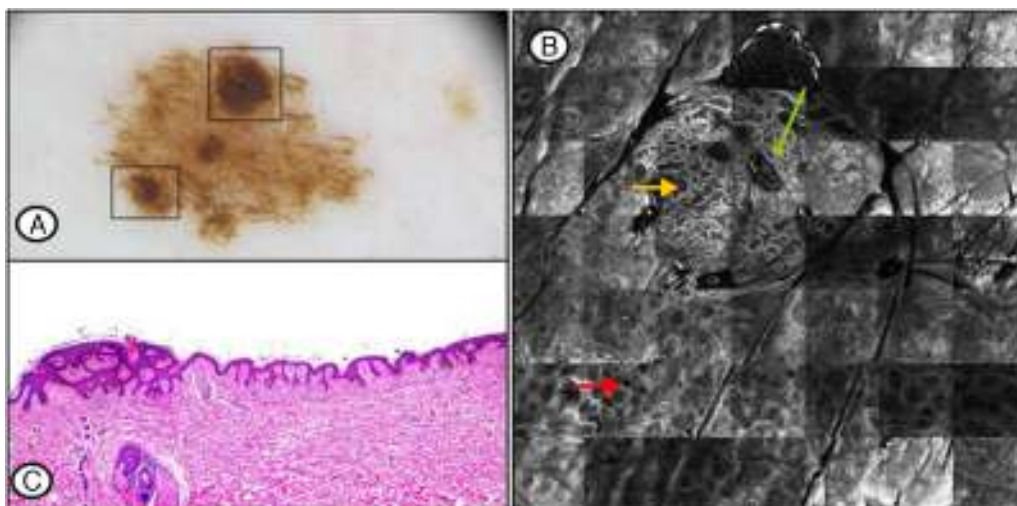


Figura 1 A) Imagen de dermatoscopia. Se señala, en recuadros negros, áreas con tapones córneos. B) Imagen de microscopía confocal de 3,5 × 3,5 mm. Patrón anillado en unión dermoepidérmica (flecha roja) y cordones policíclicos (flecha amarilla), y estructuras brillantes en anillo que simulan capas de cebollas (flecha verde). C) Obsérvese un nevus melanocítico juntural en transición con una queratosis seborreica, con su característico patrón reticulado.

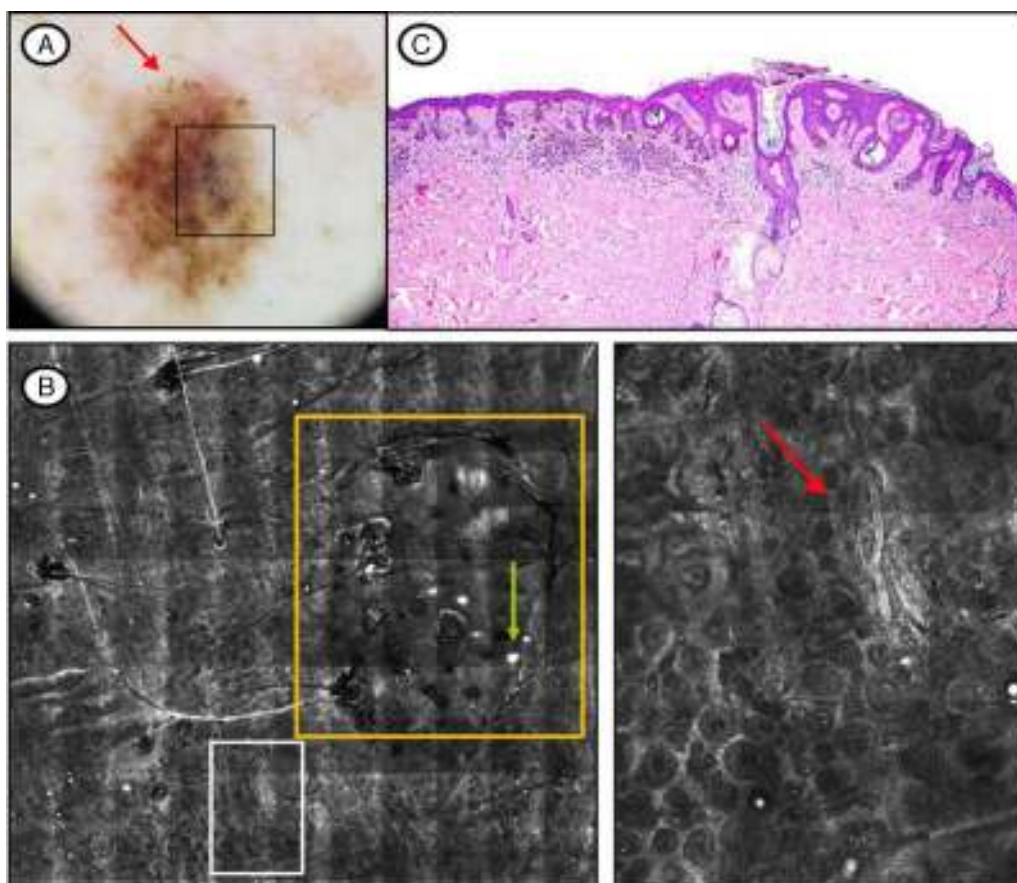


Figura 2 A) Imagen de dermatoscopia. Patrón homogéneo-retículo-globular con glóbulos asimétricos en periferia (flecha roja). Quistes de *millium* y tapones córneos (recuadro). B) Imagen de confocal de 5,5 × 5 mm. Señalados en recuadro amarillo el área con las estructuras brillantes en anillo y las estructuras redondeadas hiperreflectantes de contorno liso (flecha verde) y a la derecha, a mayor aumento, el patrón anillado en unión dermo-epidérmica con un área de fusión de crestas (flecha). C) La imagen histológica muestra la coincidencia, en una misma área, de un nevus melanocítico compuesto y de una queratosis seborreica.

(hiperreflectantes) en anillo (tapones córneos por dermatoscopia) y estructuras intraepiteliales redondeadas hiperreflectantes de contorno liso (quistes de *millium* por dermatoscopia) (fig. 2B).

La histología mostró una colisión entre un nevus melanocítico compuesto con distorsión arquitectural, sin atipia citológica, y una queratosis seborreica como muestra la figura 2C.

Se emplea el término tumor de colisión, cuando 2 o más tumores diferentes coinciden en una misma lesión¹. El diagnóstico clínico puede ser difícil (sobre todo si es entre tumor maligno y benigno) siendo la dermatoscopia y la microscopía confocal muy útiles en su diagnóstico. Cuando la colisión es entre 2 tumores benignos, existe una concordancia muy buena entre la dermatoscopia, la microscopía confocal y la histología². No obstante, en los casos presentados, aunque ambas lesiones parecían benignas por microscopía confocal, fueron extirpadas para confirmar histológicamente el diagnóstico de sospecha.

La asociación de queratosis seborreicas con nevus melanocíticos es un hallazgo no infrecuente. En un estudio retrospectivo publicado por Boyd y Rapini, se evaluaron 40.000 biopsias cutáneas, y encontraron 69 tumores de

colisión, 14 de los cuales eran entre nevus y queratosis seborreica¹.

En caso de duda, es de gran ayuda la microscopía confocal, que es una técnica de imagen no invasiva, que mejora la evaluación de las lesiones melanocíticas, permitiendo la visualización *in vivo* de estructuras microscópicas³. Moscarella et al. describen 24 casos de tumores de colisión, con excelente correlación de la imagen histológica y las obtenidas por microscopía confocal².

Conflicto de intereses

Los autores declaran no tener ningún conflicto de intereses.

Bibliografía

1. Boyd AS, Rapini RP. Cutaneous collision tumors. An analysis of 69 cases and review of the literature. *Am J Dermatopathol.* 1994;16:253-7.
2. Moscarella E, Rabinovitz H, Oliviero MC, Brown L, Longo C, Zalaudek I, et al. The role of reflectance confocal microscopy as an aid in the diagnosis of collision tumors. *Dermatology.* 2013;227:109-17.

3. Salerni G, Lovatto L, Carrera C, Palou J, Alos L, Puig-Butille JA, et al. Correlation among dermoscopy, confocal reflectance microscopy, and histologic features of melanoma and basal cell carcinoma collision tumor. *Dermatol Surg.* 2011;37:275–9.

L. Ascanio Armada^{a,*}, R. Gamó Villegas^a,
A. Pampín Franco^a y F. Pinedo Moraleda^b

^a Servicio de Dermatología, Hospital Universitario Fundación Alcorcón, Alcorcón, Madrid, España

^b Servicio de Anatomía Patológica, Hospital Universitario Fundación Alcorcón, Alcorcón, Madrid, España

* Autor para correspondencia.
Correos electrónicos: luciaascanioarmada@gmail.com,
mlascanio@fhacorcon.es (L. Ascanio Armada).

<http://dx.doi.org/10.1016/j.ad.2015.12.002>

Presentación ecográfica no habitual de queratoacantoma subungueal con correlación clínica e histológica



Unusual Ultrasound Appearance of Subungual Keratoacanthoma With Clinical and Histological Correlation

Sr. Director:

Los queratoacantomas (QA) son un grupo de lesiones tumorales de origen epidérmico de naturaleza controvertida. Se piensa que corresponden a un carcinoma espinocelular (CEC) de bajo grado de malignidad, que en sujetos inmunocomprometidos podría desarrollar mayor agresividad. Se caracterizan por un crecimiento rápido y exofítico, seguido generalmente de regresión espontánea, y se presentan habitualmente en pacientes de edad avanzada y en zonas fotoexpuestas¹.

La variante sub o periungueal de QA es infrecuente, y usualmente localmente destructiva y no involutiva. Se observa con mayor frecuencia en pacientes caucásicos, varones, y en la quinta década de la vida. La causa es aún desconocida, pero han sido asociados a traumatismo, exposición a carcinogénicos, eczema, psoriasis, dermatitis atópica, xeroderma pigmentoso e incontinencia pigmenti².

Caso clínico

Presentamos el caso de una paciente mujer de 45 años, con antecedente de incontinencia pigmenti, que consulta por cuadro de un mes de evolución caracterizado por aumento de volumen doloroso, de rápido crecimiento en la región periungueal del pulgar derecho.

Al examen físico se evidenciaba una lesión nodular, color piel que comprometía el borde ungueal ulnar y proximal del primer dedo de la mano derecha (fig. 1).

Se solicitó una ecografía Doppler color, la cual informó de una tumoración sólida hipocogénica con un centro de menor ecogenicidad y de aspecto sólido, en el borde ulnar de la región periungueal, que se extendía al lecho ungueal en este mismo borde, sin un aspecto ecográfico de malignidad. Medía 11 mm (transverso) × 10,7 mm (longitudinal) × 8,3 mm (espesor). Su vascularización era predominantemente periférica a expensas de vasos finos con flujos arteriales de baja velocidad, y remodelaba el margen óseo de la falange

distal subyacente. Además se visualizaron signos inflamatorios (hipervascularización) en el lecho ungueal y cambios distróficos al nivel de la placa ungueal, probablemente secundarios (fig. 2).

Se extirpó la lesión y el análisis histológico evidenció una neoplasia pavimentosa crateriforme, bien diferenciada, con numerosas células disqueratóticas dispersas, microabcesos intratumorales e inflamación periférica mixta, compatible con QA periungueal (fig. 3).

El reporte descrito fue realizado tomando en cuenta los principios médicos de la Declaración de Helsinki, y su publicación cuenta con el consentimiento de la paciente.

Discusión

Este caso permite demostrar la utilidad del diagnóstico ecográfico en la patología ungueal, al igual que alerta en los signos clínicos que pudieran hacernos sospechar la existencia de un tumor en la región ungueal.

En la ecografía Doppler color habitualmente se describe una formación de ecoestructura mixta con un borde hipocogénico de aspecto sólido y un centro anecogénico líquido, y usualmente asociada a remodelación del margen óseo subyacente³⁻⁵.

Nuestro caso mostró un aspecto ecográfico no habitual, siendo hipocogénico y con un área de menor ecogenicidad

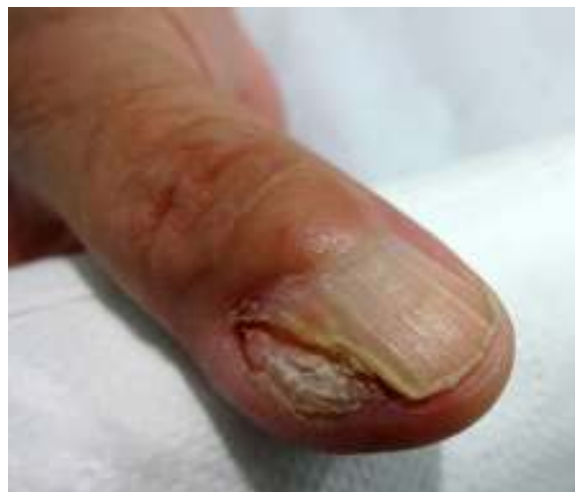

Figura 1 Queratoacantoma; fotografía clínica. Lesión nodular, color piel que compromete el borde ungueal y periungueal ulnar y proximal del dedo pulgar derecho.