



ACTAS Dermo-Sifiliográficas

Full English text available at
www.actasdermo.org



CASOS PARA EL DIAGNÓSTICO

Lesión tumoral pigmentada y vascular en piel no fotoexpuesta



Pigmented Vascular Tumor in Skin Not Exposed to Sunlight

Historia clínica

Mujer de 68 años de edad, hipertensa. Consulta para revisión anual, siendo su último control hace 2 años, sin interés, por una lesión de un año de evolución, asintomática.

Examen físico

Lesión tumoral en glúteo izquierdo de 2 cm, bordes definidos, ligeramente indurada, con 2 sectores: uno con eritema rosado de aspecto vascular, con escamocrosta blanco-amarillenta, y otro sector con pigmentación marrón (fig. 1). A la dermatoscopia presentaba en el sector vascularizado vasos polimorfos (puntiformes y en horquilla), rodeados por un halo blanquecino; en el sector pigmentado, pigmento marrón con proyecciones periféricas que no emergen del centro de la lesión, sin llegar a configurar un patrón dermatoscópico específico (fig. 2). Con orientación diagnóstica de melanoma vs. carcinoma basocelular (CBC) pigmentado se realiza biopsia exéresis.

Histopatología

Se observó hiperqueratosis con paraqueratosis, fibrina y focos de pigmento melánico en superficie. En cuerpo mucoso crestas engrosadas, bien delimitadas que no infiltran dermis subyacente. Celularidad con diferenciación queratinizante, anisocitosis, anisocariosis, núcleos hiper cromáticos grandes que comprometen todo el cuerpo mucoso. Perlas córneas. Hiperpigmentación melánica de queratinocitos en el espesor del fragmento pigmentado clínicamente, sin hiperplasia de melanocitos. Moderado infiltrado linfocitario con abundantes melanófagos en dermis subyacente, con disposición en banda por debajo del epitelio lesional (fig. 3).

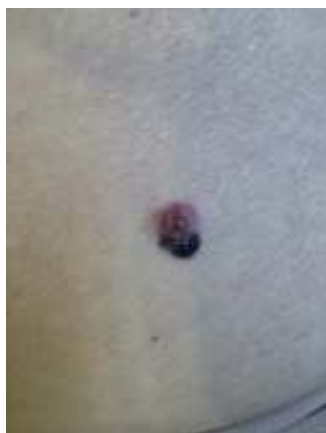

Figura 1

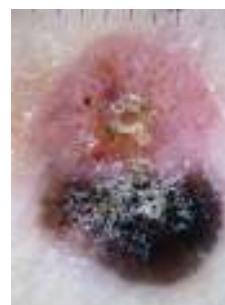

Figura 2

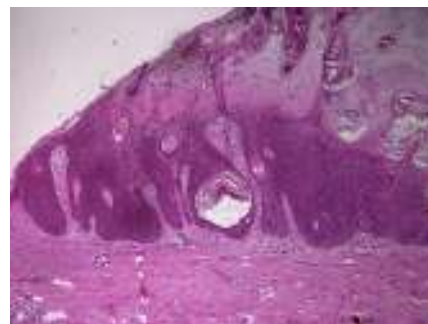


Figura 3 Hematoxilina-eosina $\times 40$.

¿Cuál es su diagnóstico?

Diagnóstico

Carcinoma espinocelular (CEC) *in situ* pigmentado en un sector.

Evolución y tratamiento

Se realizó la ampliación de márgenes, sin tumor residual en la pieza analizada. Tras 2 años de seguimiento no se observaron elementos de recidiva ni aparición de nuevas lesiones.

Comentarios

El CEC es el segundo tumor cutáneo maligno en frecuencia, siendo la variedad pigmentada de rara presentación (7-25% de los CEC)¹.

Clínicamente se presenta como pápulas o placas pigmentadas en áreas fotoexpuestas de cabeza o cuello en personas de edad avanzada¹, no siendo así en este caso, donde llama la atención no solo el hecho que sea pigmentado, sino la topografía en un sector del cuerpo sin fotodaño en una paciente menor a 70 años². A la dermatoscopia, el CEC pigmentado puede mostrar una superficie escamosa, pigmentación azul difusa u homogénea y/o estructuras granulares distribuidas irregularmente, siendo que la pigmentación, muchas veces no deja observar los vasos³. Puede mostrar gran polimorfismo de estructuras vasculares (vasos en horquilla irregulares, vasos puntiformes y/o lineales irregulares o vasos en espiral, con halo blanquecino periférico en ocasiones). Recientemente Chung et al. publicaron un caso de un CEC *in situ* que presentaba, al igual que nuestra paciente, proyecciones de pigmento en sectores periféricos que no convergían geoméricamente hacia el centro de la lesión, lo que sugieren debe hacer sospechar el origen no melanocítico de la lesión, y junto con la escama el probable CEC⁴. Asimismo, la presencia de halos blanquecinos perivasculares orientan a un alto grado de diferenciación⁵, como se presentó en nuestra paciente.

La fisiopatología es incierta, se piensa que las células tumorales producirían citocinas y factores de crecimiento que promueven la proliferación y colonización melanocítica. Otra posibilidad es que deriven de las células madre⁶.

Histológicamente, además del componente de CEC convencional, en esta variedad pigmentada de CEC se puede ver pigmento tanto en el citoplasma de los queratinocitos o a través del tumor en forma de melanocitos dendríticos dispersos no neoplásicos y melanófagos en el estroma circundante².

Los diagnósticos diferenciales incluyen: queratosis actínica pigmentada, enfermedad de Bowen pigmentada,

queratosis seborreica, CBC pigmentado, melanoma y otros tumores de los anexos (tricoblastoma y pilomatricoma)⁶.

Dado los pocos casos reportados, el comportamiento biológico del CEC pigmentado aún no está establecido. La pigmentación no posee valor pronóstico, aunque puede ser que esta lleve a una consulta más precoz¹.

Como conclusión, ante una lesión pigmentada atípica en área no fotoexpuesta, si bien los diagnósticos clínicos planteados en primera instancia pueden ser melanoma, CBC pigmentado o queratosis seborreica, la presencia de escamas, proyecciones pigmentadas no geométricas y halo blanquecino perivasculares debe hacernos sospechar un CEC.

Conflicto de intereses

Los autores declaran no tener ningún conflicto de intereses.

Bibliografía

1. Carrasco L, Fortes J, Sarasa JL, Moreno MC, Izquierdo MJ, Saez MA, et al. Carcinoma espinocelular cutáneo pigmentado: descripción de dos casos. *Actas Dermosifiliogr.* 2000;91:39-42.
2. Satter EK. Pigmented squamous cell carcinoma. *Am J Dermatopathol.* 2007;29:486-9.
3. Zalaudek I, Giacomel JS, Leinweber B. Squamous Cell Carcinoma Including Actinic Keratosis, Bowen's Disease, Keratoacanthoma, and Its Pigmented Variants. En: Soyer HP, Argenziano G., Hofmann-Wellenhop R, Jorh RH, editores. *Color Atlas of Melanocytic Lesions of the Skin.* Berlin, Heidelberg (Germany): Springer Verlag; 2007. p. 295-302.
4. Chung E, Marchetti MA, Pulitzer MP, Marghoob AA. Streaks in pigmented squamous cell carcinoma *in situ*. *J Am Acad Dermatol.* 2015;72 Suppl 1:S64-5.
5. Lallas A, Pyne J, Kyrgidis A, Andreani S, Argenziano G, Cavaller A, et al. The clinical and dermoscopic features of invasive cutaneous squamous cell carcinoma depend on the histopathological grade of differentiation. *Br J Dermatol.* 2015;172:1308-15.
6. Terada T, Yamagami J, Fugimoto A, Tanaka K, Sugiura M. Pigmented squamous cell carcinoma of the cheek skin probably arising from solar keratosis. *Pathol Int.* 2003;53:468-72.

C. Guebenlian*, J. Magliano y C. Agorio

Cátedra de Dermatología Médico Quirúrgica, Hospital de Clínicas «Dr. Manuel Quintela», Universidad de la República, Montevideo, Uruguay

* Autor para correspondencia.

Correos electrónicos: clauguebe@hotmail.com, clauguebe@gmail.com (C. Guebenlian).