




ACTAS Derma-Sifiliográficas

Full English text available at
www.actasdermo.org



IMÁGENES EN DERMATOLOGÍA

Características ecográficas del pseudoquiste auricular



Sonographic Features of Auricular Pseudocyst

G. Blasco-Morente*, S. Arias-Santiago, C. Garrido-Colmenero e I. Pérez-López

Unidad de Gestión Clínica de Dermatología Médico Quirúrgica y Venereología, Hospital Universitario Virgen de las Nieves, Granada, España

Un niño de 9 años consultó por una lesión asintomática de 7 meses de evolución en el pabellón auricular derecho que crecía progresivamente y relacionaba con un traumatismo. Había sido drenado en 2 ocasiones con recidiva posterior, obteniéndose contenido serohemático, cuyo cultivo fue negativo. El examen físico mostró un nódulo indurado y fluctuante al tacto de 1,6 por 0,9 cm en la porción superior de antehélix derecho (fig. 1a). En la ecografía cutánea se observó una lesión quística hipocogénica con contenido anecoico interior, sin pared (asterisco), y refuerzo posterior de 2,09 por 1,58 cm (fig. 1b; corte longitudinal, modo B, 18 Mhz). En la exploración doppler no se encontró aumento de flujo sanguíneo intra ni perilesional (fig. 1c). Fue diagnosticado de pseudoquiste auricular y

derivado a Cirugía Pediátrica para tratamiento quirúrgico. El pseudoquiste auricular es una entidad infrecuente que se presenta como un nódulo asintomático, consistente en una formación quística cuya pared está formada por cartilago auricular parcialmente degenerado. Su etiología no está clara, pero los factores traumáticos en un área muy expuesta a estos son los más aceptados. El tratamiento suele ser quirúrgico o mediante infiltración de corticoides, con recidivas frecuentes. La ecografía cutánea de esta entidad apenas ha sido descrita, y en nuestro caso fue de gran utilidad para confirmar el diagnóstico. Además, podría ser útil en su seguimiento, en la detección precoz de recidivas y para guiar la infiltración de corticoides u otras sustancias.

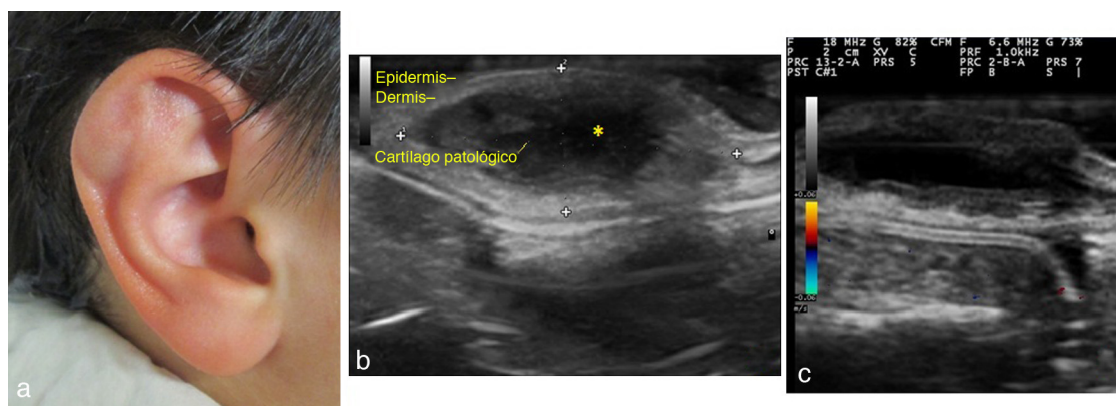


Figura 1

* Autor para correspondencia.

Correo electrónico: gonzaloblascomorente@gmail.com (G. Blasco-Morente).