




ACTAS Dermo-Sifiliográficas

Full English text available at
www.actasdermo.org



CASO CLÍNICO

Cinco casos de urticaria multiforme y revisión de la literatura



L. Sempau*, E. Martín-Sáez, C. Gutiérrez-Rodríguez y M.C. Gutiérrez-Ortega

Servicio de Dermatología, Hospital Universitario de Burgos, Burgos, España

Recibido el 2 de septiembre de 2014; aceptado el 10 de enero de 2015

PALABRAS CLAVE

Urticaria;
Niño;
Eritema multiforme

KEYWORDS

Urticaria;
Infant;
Erythema multiforme

Resumen La urticaria multiforme es un cuadro cutáneo, propio de lactantes y niños pequeños, caracterizado por la aparición de grandes placas anulares urticariformes de centro violáceo frecuentemente asociado a un proceso febril. Tiene un curso benigno y autolimitado, pero el llamativo aspecto de las lesiones puede ser alarmante y generar gran ansiedad en los padres.

Presentamos 5 casos de urticaria multiforme vistos en nuestro hospital a lo largo de 18 meses. El antecedente común a todos ellos fue una infección de vías respiratorias altas u otitis por la que fueron tratados empíricamente con amoxicilina. Es importante saber reconocer esta entidad para tranquilizar a los padres, ahorrar el ingreso hospitalario y evitar la realización de pruebas diagnósticas innecesarias.

© 2014 Elsevier España, S.L.U. y AEDV. Todos los derechos reservados.

Urticaria multiforme: A report of 5 cases and a review of the literature

Abstract Urticaria multiforme is a cutaneous disorder that affects infants and small children. It is characterized by large, annular urticarial plaques with a violaceous center and is frequently accompanied by fever. Urticaria multiforme follows a benign, self-limiting course, but the striking appearance of the lesions can cause alarm and considerable anxiety among parents.

We present 5 cases of urticaria multiforme seen in our hospital over a period of 18 months. All the cases were preceded by an infection of the upper airways or otitis, and they were all empirically with amoxicillin. It is important to be familiar with this condition to reassure parents and avoid unnecessary hospital admissions and tests.

© 2014 Elsevier España, S.L.U. and AEDV. All rights reserved.

Introducción

La urticaria multiforme (UM) es un proceso cutáneo de naturaleza benigna y autorresolutiva que aparece en niños entre los 4 meses y 4 años de edad. Se caracteriza por la aparición

* Autor para correspondencia.
Correo electrónico: leticiasempau@gmail.com (L. Sempau).

de grandes placas eritematosas anulares y arciformes con una pigmentación violácea central y con mucha frecuencia se asocia a un proceso febril concomitante.

Casos clínicos

Presentamos 5 casos de UM vistos en nuestro hospital entre diciembre de 2012 y junio del 2013, y cuyos datos se resumen en la [tabla 1](#). Se trataba de 4 niños y una niña de entre 8 y 22 meses, que acudieron al Servicio de Urgencias por la aparición de extensas lesiones urticariformes en cara, tronco y extremidades. Las lesiones tenían un centro violácea y asociaban edema de manos y pies ([figs. 1 y 2](#)). A pesar del llamativo aspecto clínico cutáneo, los 5 pacientes presentaban buen estado general. La fiebre fue un hallazgo inconstante. La media de duración de las lesiones cutáneas fue de 5 días, durante los cuales estas se atenúan con antihistamínicos o corticosteroides orales, pero seguían apareciendo otras nuevas. Los 2 primeros pacientes atendidos fueron ingresados, mientras que los 3 últimos solo requirieron seguimiento ambulatorio. Dado que todos los pacientes habían recibido tratamiento oral con amoxicilina

en el transcurso o poco antes de aparecer las lesiones cutáneas, se realizaron pruebas de alergia a amoxicilina a 3 de ellos, que fueron negativas.

Discusión

La UM es un proceso cutáneo agudo propio de lactantes y niños muy pequeños que suele acompañarse de fiebre y buen estado general. Las lesiones típicas son inicialmente pequeñas lesiones urticariformes que se extienden centrífugamente y confluyen en grandes placas arciformes de contornos policíclicos y con una zona central violácea. Las lesiones individuales duran menos de 24h, pueden afectar a cualquier zona de la superficie corporal y suelen asociar edema en cara, manos y pies. El cuadro se resuelve espontáneamente en 6-10 días y desaparece sin dejar pigmentación residual.

La UM fue descrita por primera vez en 1997 por Tamayo et al.¹, que observaron 34 pacientes con una erupción que denominaron urticaria anular aguda y que propusieron diferenciar de la urticaria aguda. Diez años más tarde Shah²

Tabla 1 Resumen de la historia de los 5 pacientes

	Caso 1	Caso 2	Caso 3	Caso 4	Caso 5
Edad	22 meses	13 meses	8 meses	16 meses	15 meses
Sexo	Varón	Varón	Varón	Varón	Mujer
Antecedentes médicos	Infección vías altas	Infección vías altas	Otitis	Infección vías altas	Otitis
Antecedentes medicamentosos y secuencia temporal (a)	Salbutamol (H ^a) Amoxicilina (D ^a)	Montelukast (H ^a) Flixotide® (H ^a) Amoxicilina (P ^a 2 días) Dextrometorfano (P ^a)	Amoxicilina (D ^a) Paracetamol (D ^a)	Amoxicilina (D ^a)	Amoxicilina (P ^a 2 días) Salbutamol (D ^a)
Relación temporal Fiebre/erupción cutánea	Fiebre aparece a los 2 días del comienzo de erupción	Fiebre precede 6 h al comienzo de la erupción	Fiebre hasta día anterior a erupción No durante	Febrícula durante la erupción	Fiebre hasta 3 días antes de erupción No durante
Duración de la erupción	5 días	6 días	4 días	6 días	5 días
Estado general	Bueno	Bueno	Bueno	Bueno	Bueno
Edema manos y pies	Sí	Sí	Sí	Sí	Sí
Afectación facial	Placas anulares	Edema párpados Placas anulares	Placas anulares	Edema párpados Placas anulares	Placas anulares
Hospitalización	Sí	Sí	No	No	No
Tratamiento	Hidroxicina	Metamizol Hidroxicina Prednisolona	Hidroxicina Prednisolona	Hidroxicina Prednisolona	Hidroxicina Prednisolona
Pruebas ⊖ : negativo N: sin alteraciones	ANA: ⊖ <i>Mycoplasma</i> : ⊖ Hemograma: N Bioquímica: N	Exudado faríngeo: N	No	Leucocitosis Bioquímica: N	No
Pruebas de alergia	No	Negativas a: Amoxicilina Dextrometorfano	Negativas a: Amoxicilina Paracetamol	Negativas a: Amoxicilina	No

^a Secuencia temporal de la toma de los fármacos: D= lo estaba tomando al comenzar la clínica cutánea; H= tratamiento habitual del paciente; P= lo había estado tomando días previos al comienzo de la urticaria multiforme.

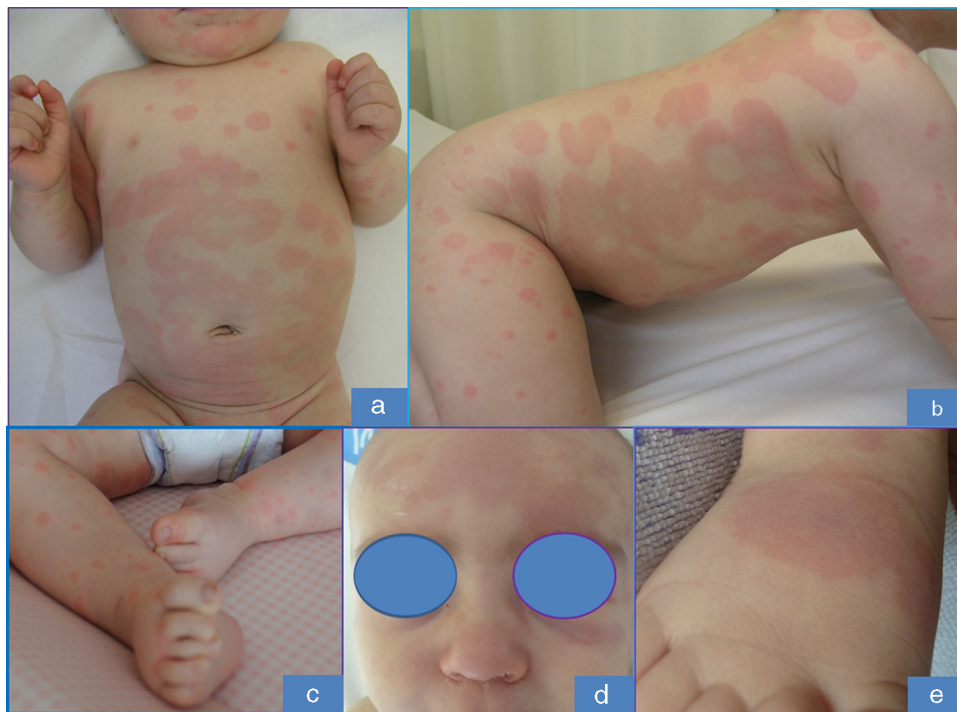


Figura 1 Placas anulares y arciformes confluyentes con centro violáceo en tronco (a y b), cara (d) y extremidades (c y e).

publica una nueva serie de 19 casos y sugiere el nombre de UM por su semejanza con el eritema multiforme. Este autor, al contrario que Tamayo, lo considera un subtipo de urticaria porque encuentra que los pacientes presentan dermografismo y prurito, síntoma este último que Tamayo ponía en duda al no encontrar lesiones de rascado en ninguno de sus pacientes.

Los criterios clínicos diagnósticos en los que coinciden ambos autores son:

- Placas anulares de gran tamaño con centro equimótico transitorio.
- Lesiones individuales de menos de 24 h de evolución.
- Episodio febril asociado.

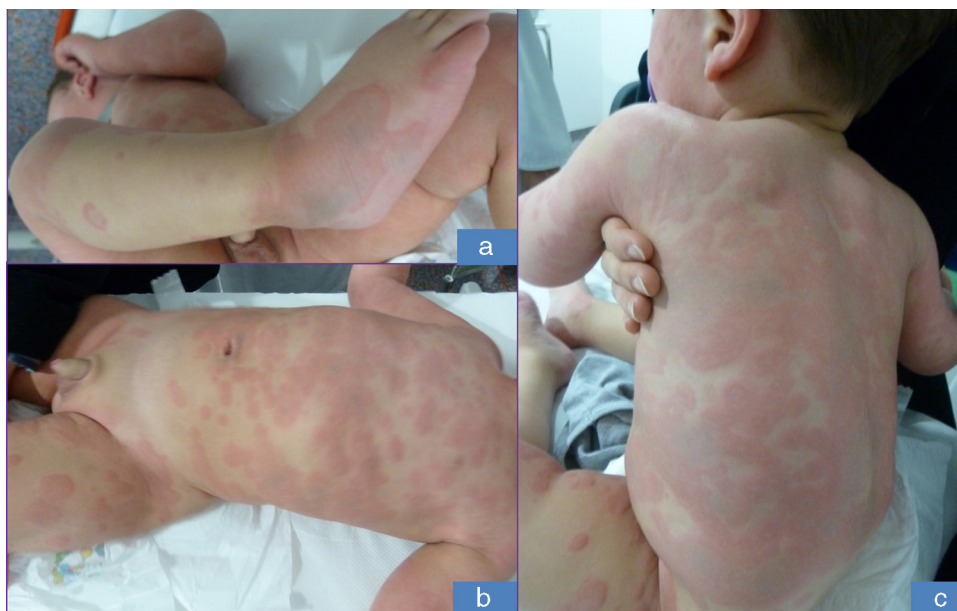

Figura 2 Lesiones urticariformes pequeñas que crecen centrífugamente dejando una zona equimótica central en pierna y pie (a), cara anterior del tronco (b) y en dorso confluyendo hasta ocupar casi toda la espalda (c).

Tabla 2 Fármacos y vacunas relacionados con la urticaria multiforme en la literatura

Fármaco	Artículo
Furazolidina	Tamayo ¹ (×23)
Amoxicilina	Shah ² (×5) Emer ⁵ Donnelly ⁶ Authried ⁷ Gerier ⁸ Sempau (×5)
Amoxicilina clavulánico	Shah ²
Palivizumab (Synagis®)	Shah ²
Vacuna (Varivax®)	Shah ²
Vacuna desconocida	Shah ²
Albuterol	Shah ²
Topiramato	Shah ²
Nitrofurantoína	Shah ²
Aspirina	Guerier ⁸
Vacuna rotavirus, <i>Haemophilus</i> , difteria, tétanos y tosferina	Starnes ⁹
Pirazonas	Tamayo ¹
Mesalamine + 6- mercaptopurina + omeprazol	Shah ²
Naproxeno + vacuna tétanos + vacuna papilomavirus	Fung ¹⁰

- Duración del cuadro menor de 10 días en total.
- Edema de extremidades.

La etiología es desconocida; en los pocos casos publicados en los que se investigó el agente infeccioso se detectó micoplasma^{2,3}, adenovirus², estreptococo², herpes virus⁶ y virus de Epstein-Barr⁵. Por el contrario, la mayoría de las publicaciones recogen los antecedentes medicamentosos previos a la aparición del cuadro (tabla 2)^{1,2,5-10} entre los que destacan la amoxicilina y la furazolidona, antibiótico empleado para la giardiasis en Méjico, que había sido administrada en 19 de los 34 casos de Tamayo. Así mismo, es frecuente constatar el antecedente de vacunación en los días previos^{2,9,10}. En nuestra serie los 5 pacientes habían estado tomando amoxicilina durante la aparición del cuadro o hasta 3 días antes de la presentación de las lesiones.

Los hallazgos histológicos han sido estudiados en solo 3 pacientes^{1,5} en los que se describe edema dérmico y un infiltrado linfocitario perivascular con algún eosinófilo, pero sin afectación epidérmica, lo que permite diferenciarlo tanto del eritema multiforme, que suele presentar necrosis epidérmica, como de la urticaria aguda, en la que no suele encontrarse infiltrado linfocítico perivascular.

En cuanto al tratamiento, Tamayo únicamente propone administrar antipiréticos si existe fiebre y suspender las medicaciones sospechosas, mientras que Shah recomienda el uso de antihistamínicos al considerarlo un tipo de urticaria. En el resto de las publicaciones se propone el uso de antihistamínicos como alivio sintomático^{5,6,8-10}. Nuestros 5 casos fueron tratados inicialmente con antihistamínicos y al no ceder el cuadro se añadieron corticosteroides orales.

Ambos tratamientos atenuaban el cuadro cutáneo pero no impidieron que siguiesen apareciendo lesiones nuevas, por lo que dudamos de la utilidad de los corticosteroides orales en la UM. Y al igual que Tamayo, tampoco apreciamos signos de rascado en nuestros pacientes.

El diagnóstico diferencial de la UM incluye otras lesiones anulares^{11,12} como la urticaria aguda, que suele asociar un prurito intenso, es afebril y carece de pigmentación azulada central; el eritema multiforme y la vasculitis urticarial, donde las lesiones individuales suelen persistir varios días y dejan lesiones residuales. El edema facial y acral pueden requerir diagnóstico diferencial con una toxicodermia parecida a la enfermedad del suero, habitualmente asociada (pero no exclusivamente) con la administración de cefaclor y vacunas. Se trata de cuadro de lesiones urticariformes con centro oscuro que aparece unos 7-10 días después de iniciarse el fármaco. Sin embargo, a diferencia de lo que ocurre con la UM, estas no fluctúan de día en día y suele asociar mal estado general, artralgias y adenopatías. Por último, cabe diferenciarlo del edema agudo hemorrágico del lactante (EAH) que aparece también en niños menores de 24 meses asociado a febrícula y con poca afectación del estado general. A diferencia de la UM, en el EAH aparecen placas purpúricas que se expanden centrifugamente formando lesiones anulares y en diana, ocasionalmente con centro necrótico o ampoloso, que persisten varios días y dejan pigmentación residual.

Conclusiones

Aportamos 5 casos de UM vistos en el transcurso de 18 meses, lo que nos hace pensar que es un cuadro relativamente frecuente en la práctica clínica habitual. En todos los casos existió antecedente de infección de vías altas y la administración de amoxicilina los días previos a la aparición del cuadro, hallazgos habituales en prácticamente todos los casos recogidos en la literatura. Reconocer este proceso de aspecto alarmante pero de curso benigno es importante para poder tranquilizar a la familia y evitar ingresos hospitalarios y pruebas diagnósticas innecesarias.

Responsabilidades éticas

Protección de personas y animales. Los autores declaran que para esta investigación no se han realizado experimentos en seres humanos ni en animales.

Confidencialidad de los datos. Los autores declaran que han seguido los protocolos de su centro de trabajo sobre la publicación de datos de pacientes.

Derecho a la privacidad. Los autores declaran que en este artículo no aparecen datos de pacientes.

Conflicto de intereses

Los autores declaran que no tienen ningún conflicto de intereses.

Bibliografía

1. Tamayo-Sánchez L, Ruiz-Maldonado R, Laterza A. Acute annular urticaria in infants and children. *Pediatr Dermatol*. 1997;14:231-4.
2. Shah KN, Honig PJ, Yan AC. Urticariamultiforme: A case series and review of acute annular urticarial hypersensitivity syndromes in children. *Pediatrics*. 2007;119:e1177-83.
3. Myers SR, Lavelle J. Picture of the month-quiz case. Pneumonia with associated urticarial multiforme rash. *Arch Pediatr Adolesc Med*. 2009;163:1157.
4. Borghesi A, Cipelletti P, Maragliano R, Manzoni P, Stronati M. Human herpesvirus 6 associated neonatal urticaria multiforme. *Arch Dis Child Fetal Neonatal Ed*. 2013;98:F450.
5. Emer JJ, Bernardo SG, Kovalerchik O, Ahmad M. Urticaria multiforme. *J Clin Aesthet Dermatol*. 2013;6:34-9.
6. Donnelly AF, Tackett B. What is your diagnosis? Urticaria multiforme. *Cutis*. 2012;89:262-3.
7. Authried G, Bracher L, Bygum A. Urticaria multiforme is a variation of urticaria, which imitates erythema multiforme. *Ugeskr Laeger*. 2013;175:436-7.
8. Guerrier G, Daronat JM, Deltour R. Unusual presentation of acute annular urticaria: A case report. *Case Rep Dermatol Med*. 2011;2011:604390.
9. Starnes L, Patel T, Skinner RB. Urticaria multiforme-a case report. *Pediatr Dermatol*. 2011;28:436-8.
10. Fung IN, Berger EM, Castelo-Soccio L, Brown-Whitehorn TF. Urticaria multiforme in an 18-year-old girl. *Allergy Clin Immunol Pract*. 2013;1:520-1.
11. Toledo-Alberola F, Betlloch-Mas I. Annular erythema of infancy. *Actas Dermosifiliogr*. 2010;101:473-84.
12. Mathur AN, Mathes EF. Urticaria mimickers in children. *Dermatol Ther*. 2013;26:467-75.