

A.I. Rodríguez-Bandera^{a,*}, F. Alfageme Roldán^b,
M. Hospital-Gil^b y R. de Lucas Laguna^a

^a Servicio de Dermatología, Hospital Universitario La Paz, Madrid, España

^b Servicio de Dermatología, Hospital Universitario Puerta de Hierro, Madrid, España

* Autor para correspondencia.

Correo electrónico: anarb85@gmail.com

(A.I. Rodríguez-Bandera).

<http://dx.doi.org/10.1016/j.ad.2014.12.011>

Características dermatoscópicas de las papilas fungiformes pigmentadas de la lengua



Dermoscopic Features of Pigmented Fungiform Papillae of the Tongue

Sr. Director:

Las papilas fungiformes de la lengua, llamadas así por su gran semejanza con un hongo, son pequeñas proyecciones con función gustativa distribuidas preferentemente en los bordes y la punta de la lengua. Habitualmente son de color rosa o rojizo en pacientes de piel clara, pero en las razas de piel oscura la pigmentación de estas papilas son un hallazgo algo frecuente y están consideradas como una variante de la normalidad¹. Presentamos un caso clínico, y describimos las características dermatoscópicas de este trastorno escasamente reportadas en la literatura.

Mujer de raza negra de 30 años de edad, sin antecedentes patológicos personales y familiares de importancia; acude a consulta por presentar desde la adolescencia y sin causa aparente una lesión pigmentada en la lengua la cual se ha mantenido asintomática y estable (fig. 1). No toma medicación continua, no fuma, no se ha realizado tratamientos odontológicos a la altura de la lesión y su

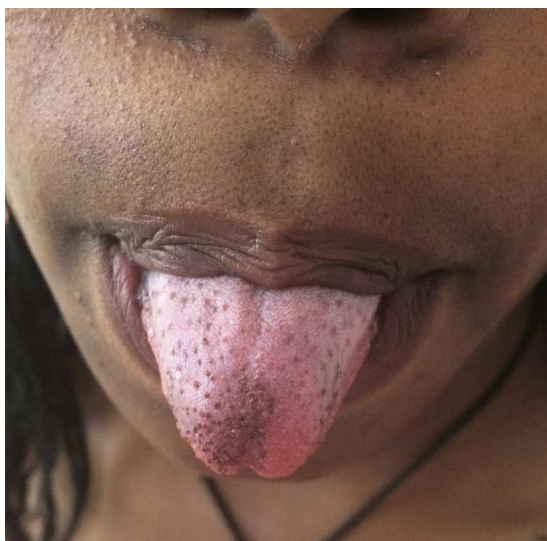


Figura 1 Múltiples papilas fungiformes marrones localizadas en la punta y en los bordes laterales de la lengua.

higiene oral es adecuada. El resto del examen físico fue normal.

A la dermatoscopia se observan varias proyecciones con bordes hiperpigmentados en cuyas superficies se aprecian vasos que parten desde la base y se bifurcan progresivamente como ramas, lo cual ha sido ya descrito por Mukamal et al. como «patrón en pétalos de rosas» y que corresponde a papilas fungiformes pigmentadas de la lengua (PFPL) (fig. 2)². Aunque existe otra descripción dermatoscópica de este trastorno, en la cual sus autores manifiestan que se trata de un patrón en empedrado o empedrado-like³, creemos que es menos acertada ya que esta lesión no se trata de un nevo.

Las PFPL se localizan en la lengua a nivel de las puntas, el dorso y/o las zonas laterales de la misma, intercalándose con las papilas filiformes. Por lo general son de color rojo o rosado, sin embargo una variante marrón ha sido descrita. Dentro de los casos publicados, la gran mayoría de los pacientes afectados son afroamericanos, lo cual indica que los pacientes de raza negra son más susceptibles que otras etnias¹. Las lesiones son exclusivas de estas papilas, generalmente aparecen durante la niñez, no progresan y se mantienen asintomáticas.

El diagnóstico diferencial debería establecerse con respecto a otras pigmentaciones de la mucosa oral, tales como la observada en la hemocromatosis, la anemia perniciosa, los tatuajes por amalgama o la enfermedad de Addison. Sin embargo, en todos los casos bien la distribución, las características clínicas y las manifestaciones acompañantes permiten su diagnóstico de forma clara⁴.

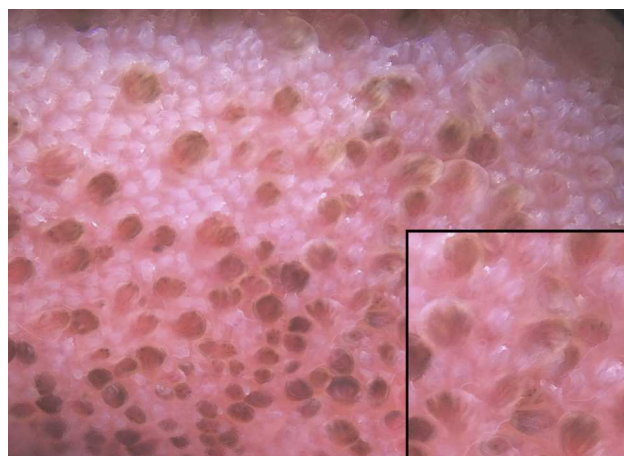


Figura 2 En la dermatoscopia se observan múltiples proyecciones de bordes pigmentados atravesados por vasos que se bifurcan desde su base, aspecto semejante a «pétalos de rosa».

Tabla 1 Patrones dermatoscópicos de lesiones melanocíticas de mucosa

Patrón paralelo	Distribución lineal de pigmento en forma de hifas, glóbulos o en huella digital. Patrón frecuente en lesiones de pequeño tamaño sobre todo en máculas melanóticas
Patrón en anillo	Círculos de color marrón cuyos bordes son más oscuros que la zona circundante, cuando el anillo es incompleto se lo denomina patrón en escama de pez
Patrón homogéneo (sin estructuras)	Pigmentación difusa marrón claro, oscuro o negro, se observan con frecuencia en lesiones de mayor tamaño y la presencia sumada de color azul, gris o blanco sugieren melanoma
Patrón globular	Puntos o glóbulos regulares o irregulares
Patrón reticular	En forma de red o panal de abejas, es excepcional observarlas en la mucosa auténtica, ya que la unión dermoepidérmica en esta zona es plana y no se observan crestas ni papilas
Patrón multicomponente (polimorfo)	Mezcla irregular y desordenada de 3 o más patrones, con más frecuencia homogéneo, reticular y globular, se presenta casi exclusivamente en melanoma

La patogénesis y la razón por la que las alteraciones están limitadas a las papilas fungiformes es desconocida, además por su condición benigna no requiere tratamiento⁴

En el examen histológico puede existir o no pigmentación de los queratinocitos basales con abundantes melanófagos en la lámina propia, lo cual se corresponde con las estructuras pigmentadas observadas en la dermatoscopia^{1,3}.

A pesar de la popularidad actual de la dermatoscopia, los estudios de las lesiones pigmentadas de las mucosas siguen siendo limitados, refiriéndose la mayoría de trabajos a lesiones vulvares. Se han descrito varios patrones característicos, y todos ellos pueden darse tanto en lesiones benignas como en malignas. Sin embargo, las lesiones benignas pueden tener un solo patrón o más de uno, hasta en el 56% de los casos, pero con disposición ordenada, mientras que los melanomas tienen en general más de un patrón y en forma desordenada. En conjunto, los patrones descritos más frecuentemente en las mucosas se describen en la [tabla 1](#)^{5,6}.

Las lesiones pigmentadas benignas en mucosas muestran con frecuencia un patrón globular (25%), un patrón homogéneo (25%), un patrón similar a escamas de pescado (18,8%) y un patrón de hifas (18,8%), mientras que los melanomas de estos sitios mostraron un patrón multicomponente (75%) y un patrón homogéneo (25%)⁷.

Hasta ahora, solo existe una publicación aparte de este caso en la que se describe al «patrón en pétalos de rosas» como característico de las PFPL, los autores sugieren que su única presencia descarta cualquier proceso maligno².

Nosotros hemos notado la gran similitud dermatoscópica de las estructuras en pétalo de rosa de las PFPL con las estructuras tipo anillo de las lesiones pigmentadas melanocíticas de mucosa. Por esto proponemos que el «patrón en pétalos de rosa» sea considerado un subtipo del «patrón tipo anillo», ya que inclusive coinciden histopatológicamente

puesto que las 2 entidades poseen depósito de pigmento a nivel del estroma.

Bibliografía

- Holzwanger JM, Rudolph RI, Heaton CL. Pigmented fungiform papillae of the tongue: A common variant of oral pigmentation. *Int J Dermatol.* 1974;13:403–8.
- Mukamal LV, Ormiga P, Ramos-E-Silva M. Dermoscopy of the pigmented fungiform papillae of the tongue. *J Dermatol.* 2012;39:397–9.
- Hsiao YH, Ko JH, Lu CF, Chen MJ. Dermoscopic findings in pigmented fungiform papillae of the tongue. *Eur J Dermatol.* 2011;21:819–20.
- Marcoval J, Notario J, Martín-Sala S, Figueras I. Pigmentation of the fungiform papillae of the tongue: A report of 2 cases. *Actas Dermosifiliogr.* 2011;102:739–40.
- Ronger-Savle S, Julien V, Duru G, Raudrant D, Dalle S, Thomas L. Features of pigmented vulval lesions on dermoscopy. *Br J Dermatol.* 2011;164:54–61.
- Olszewska M, Banka A, Gorska R, Warszawik O. Dermoscopy of pigmented oral lesions. *J Dermatol Case Rep.* 2008;2:43–8.
- Lin J, Koga H, Takata M, Saida T. Dermoscopy of pigmented lesions on mucocutaneous junction and mucous membrane. *Br J Dermatol.* 2009;161:1255–61.

V. Pinos-León^{a,b}

^a Servicio de Dermatología, Hospital San Francisco de Quito, Quito, Ecuador

^b Postgrado de Dermatología, Universidad Central del Ecuador, Quito, Ecuador

Correo electrónico: vh_neo@msn.com

<http://dx.doi.org/10.1016/j.ad.2014.12.012>