

7. Sparsa A, Lesaux N, Kessier E, Bonnetblanc JM, Blaise S, Lebrun-Ly V, et al. Treatment of cutaneous calcinosis in CREST syndrome by extracorporeal shock wave lithotripsy. *J Am Acad Dermatol.* 2005;53:263–5.
8. Sultan-Bichat N, Menard J, Perceau G, Staerman F, Bernard P, Reguiat Z. Treatment of calcinosis cutis by extracorporeal shock-wave lithotripsy. *J Am Acad Dermatol.* 2012;66:424–9.
9. Chan AY, Li E. Electric shock wave lithotripsy (ESWL) as a pain control measure in dermatomyositis with calcinosis cutis-old method, new discovery. *Clin Rheumatol.* 2005;24:172–3.
10. Schaden W, Thiele R, Köppl C, Pusch M, Nissan A, Attinger C, et al. Shock wave therapy for acute and chronic soft tissue wounds: A feasibility study. *J Surg Res.* 2007;143:1–12.

A.M. Delgado-Márquez^{a,*}, M. Carmona^b, F. Vanaclocha^a y C. Postigo^a

^a *Departamento de Dermatología, Hospital 12 de Octubre, Madrid, España*

^b *Departamento de Rehabilitación, Hospital 12 de Octubre, Madrid, España*

* Autor para correspondencia.

Correo electrónico: anadelgadam13@gmail.com (A.M. Delgado-Márquez).

<http://dx.doi.org/10.1016/j.ad.2014.06.006>

Carcinoma neuroendocrino de células pequeñas de la región nasosinusal no carcinoma de células de Merkel: presentación de un caso



Small-Cell Neuroendocrine Carcinoma, Not Merkel Cell Carcinoma, in the Sinonasal Region: A Case Report

El carcinoma neuroendocrino de células pequeñas (CNCP) de la región nasosinusal es un tumor poco frecuente, agresivo y con una alta tasa de recurrencias y/o metástasis. Fue descrito por primera vez en 1965 por Raychowdhuri¹ y hasta la fecha se han publicado aproximadamente 50 casos. La mayoría de los carcinomas neuroendocrinos de células pequeñas afectan al pulmón y solo el 4% suelen ser de localización extrapulmonar².

Presentamos el caso de una mujer de 32 años de edad, sin antecedentes patológicos de interés, que consultó por un cuadro clínico de 2 meses de evolución de dolor e inflamación progresiva del dorso nasal. A la exploración física presentaba en la cara lateral derecha del dorso nasal un nódulo sólido, fijo y de superficie lisa que medía

aproximadamente 3 cm en su eje mayor (fig. 1); además presentaba una adenopatía yúgulo-digástrica derecha. La resonancia magnética de senos paranasales evidenció una lesión nodular en la pirámide nasal que erosionaba los huesos propios derechos. Realizamos una biopsia cutánea y en el examen microscópico se observó una infiltración neoplásica difusa localizada en la dermis profunda, la hipodermis y la capa muscular, que estaba constituida por células pequeñas, redondas, con escaso citoplasma y núcleos basófilos (fig. 2 A y B). El estudio inmunohistoquímico (fig. 3) presentó un perfil fenotípico positivo para marcadores neuroendocrinos (cromogranina A y CD56), epiteliales (citoqueratina AE1/AE3) y para el factor 1 de transcripción tiroideo (TTF-1) y negativo para citoqueratina 20 (CK20), citoqueratina 7 (CK7), proteína S-100, proteína ácida fibrilar glial (GFAP), neurofilamentos y para el antígeno del virus Epstein Barr (VEB). La adenopatía cervical fue biopsiada y los hallazgos histológicos e inmunohistoquímicos fueron compatibles con un CNCP originado en las glándulas seromucosas de la región nasosinusal. El estudio de extensión mediante tomografía axial computarizada (TAC) cérvico-tóraco-abdominopélvica evidenció múltiples implantes proliferativos malignos hepáticos. El caso fue valorado en el comité de tumores y ante la presencia de enfermedad diseminada se descartó el tratamiento quirúrgico de rescate del tumor primario y se decidió iniciar quimioterapia con cisplatino y etopósido asociada a

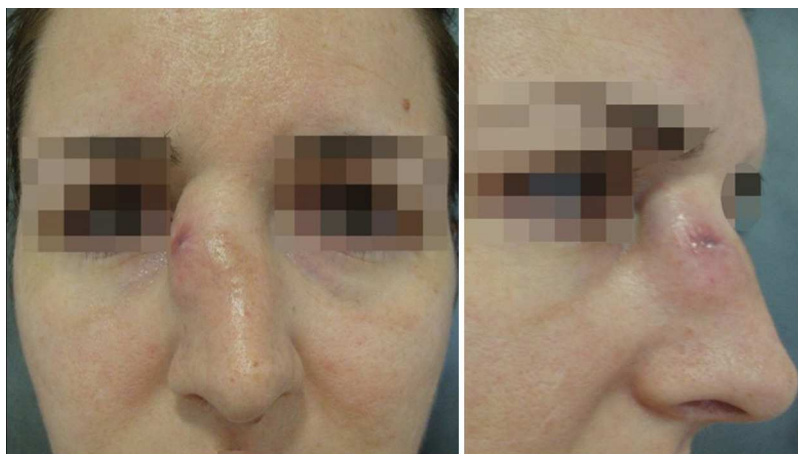

Figura 1 Nódulo sólido, de superficie lisa y contornos irregulares en la cara lateral derecha del dorso nasal.

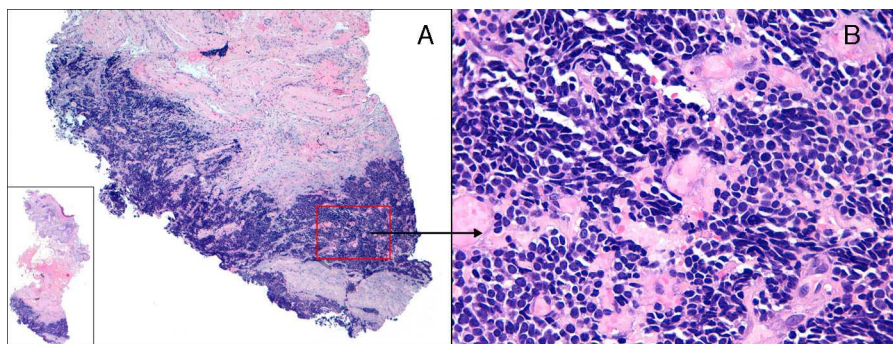


Figura 2 A. Biopsia de 5 mm del nódulo nasal. Se observa una proliferación neoplásica difusa en dermis profunda, hipodermis y capa muscular (H-E $\times 10$). B. Las células neoplásicas son pequeñas, monomorfas, redondas, con escaso citoplasma y núcleos basófilos (H-E $\times 400$).

radioterapia. Tras 8 ciclos de quimioterapia, y a los 6 meses del diagnóstico del carcinoma, la paciente falleció debido a una insuficiencia hepática como consecuencia del compromiso metastásico del tumor.

El CNCP de la región nasosinusal deriva del sistema neuroendocrino de células APUD que en la cavidad nasal ocasionalmente se encuentra en las glándulas seromucosas o salivares accesorias³. Suele afectar a hombres y a mujeres en igual proporción, con una edad media de 50

años. No se han identificado factores de riesgo ni hay evidencia que sugiera que la presencia del VEB esté relacionada en la patogénesis de este tumor, infección que ha sido bien documentada en otros tipos de carcinomas nasosinuales⁴.

El estudio histopatológico con hematoxilina-eosina (H-E) evidencia una infiltración neoplásica difusa que afecta principalmente a la dermis y que está constituida por células pequeñas con escaso citoplasma, núcleos grandes




Figura 3 En el estudio inmunohistoquímico se observa que las células presentan positividad para marcadores epiteliales y neuroendocrinos, pero la negatividad de la CK20 y CK7, además de la positividad del TTF-1 van en contra del diagnóstico de otras entidades como el carcinoma de células de Merkel.

y densamente hiper cromáticos; pueden observarse figuras mitóticas y áreas de necrosis.

El estudio inmunohistoquímico, aunque inespecífico, es la herramienta diagnóstica más rentable y se basa en la positividad para marcadores de diferenciación epitelial: CK AE1/AE3 y/o CAM 5.2 y neuroendocrina: cromogranina A, sinaptofisina y/o enolasa neuronal específica (NSE). Hay negatividad para la proteína S-100 y neurofilamentos, lo que ayuda a descartar otras entidades que con H-E pueden ser similares, como el melanoma de células pequeñas y el esteseoneuroblastoma⁴.

El reto diagnóstico, debido a su semejanza clínica e histológica, se presenta con 2 entidades: a) el carcinoma de células de Merkel que suele ser CK20 positivo⁵ y TTF-1 negativo⁶; y b) las metástasis cutáneas del carcinoma microcítico de pulmón⁷, cuyas células se tiñen positivamente para CK7 y TTF-1. En el caso del CNCP de la región nasosinusal las citoqueratinas CK7 y CK20 son negativas, y al existir positividad para el TTF-1 debe comprobarse la indemnidad del pulmón a través de una prueba de imagen. En nuestra paciente pudimos constatar la ausencia de neoplasia pulmonar con una TAC que se realizó como parte del estudio de extensión.

Aunque existe poca experiencia en el manejo de este tipo de tumor, se considera la quimioterapia neoadyuvante citorreductora con cisplatino y etopósido como la primera modalidad de tratamiento⁸. Otros autores recomiendan la extirpación amplia de la lesión como tratamiento inicial, asociada a radioterapia y quimioterapia⁹, siempre y cuando se haya descartado la presencia de metástasis en el momento del diagnóstico.

Las metástasis suelen aparecer en el cerebro, el pulmón y el hueso. La tasa de supervivencia media oscila entre 2 y 3 años desde el diagnóstico, y los factores pronósticos más desfavorables son la invasión locorregional y la asociación a síndromes endocrinos paraneoplásicos¹⁰.

Es importante que el dermatólogo conozca la existencia, características y evolución del CNCP de la región nasosinusal para así establecer el diagnóstico diferencial con otros tumores neuroendocrinos que pueden ser indistinguibles clínica e histológicamente, como el carcinoma de células de Merkel.

Bibliografía

1. Raychowdhuri R. Oat cell carcinoma and paranasal sinuses. *J Laryngol Otol.* 1965;79:253-5.
2. Ibrahim NB, Briggs JC, Corbishley CM. Extrapulmonary oat cell carcinoma. *Cancer.* 1984;15:1645-61.
3. Koss LG, Spiro RH, Hajdu S. Small cell (oat cell) carcinoma of minor salivary gland origin. *Cancer.* 1972;30:737-41.
4. Perez-Ordóñez B, Caruana SM, Huvos AG, Shah JP. Small cell neuroendocrine carcinoma of the nasal cavity and paranasal sinuses. *Hum Pathol.* 1998;29:826-32.
5. Aneiros-Fernández J, Almodóvar-Real A, Caba-Molina M. Carcinoma de células de Merkel: estudio histopatológico, inmunohistoquímico, ultraestructural y molecular. *Monogr Dermatol.* 2013;26:57-63.
6. Ordóñez NG. Value of thyroid transcription factor-1 immunostaining in distinguishing small cell lung carcinomas from other small cell carcinomas. *Am J Surg Pathol.* 2000;24:1217-23.
7. Arrue I, Arregui MA, Catón B, Soloeta R. Neuroendocrine tumor with an atypical clinical course: A description of 2 cases. *Actas Dermosifiliogr.* 2014;105:94-6.
8. Soussi AC, Benghiat A, Holgate CS, Majumdar B. Neuroendocrine tumours of the head and neck. *J Laryngol Otol.* 1990;104:504-7.
9. Rejowski JE, Campanella RS, Block LJ. Small cell carcinoma of the nose and paranasal sinuses. *Otolaryngol Head Neck Surg.* 1982;90:516-7.
10. Babin E, Rouleau V, Vedrine PO, Toussaint B, de Raucourt D, Malard O, et al. Small cell neuroendocrine carcinoma of the nasal cavity and paranasal sinuses. *J Laryngol Otol.* 2006;120:289-97.

N. Rivas-Tolosa^{a,*}, B. Llombart^a, V. Traves^b y C. Guillén^a

^a *Servicio de Dermatología, Fundación Instituto Valenciano de Oncología, Valencia, España*

^b *Servicio de Anatomía Patológica, Fundación Instituto Valenciano de Oncología, Valencia, España*

*Autor para correspondencia.

Correo electrónico: nancyrivastolosa@yahoo.com
(N. Rivas-Tolosa).

<http://dx.doi.org/10.1016/j.ad.2014.06.008>