




ACTAS Derma-Sifiliográficas

Full English text available at
www.actasdermo.org



CASOS PARA EL DIAGNÓSTICO

Lesiones queratósicas en las palmas de las manos y alteraciones ungueales



Keratotic Lesions on the Palms and Nail Abnormalities

Historia clínica

Varón de 53 años con antecedentes personales de HTA en tratamiento con enalapril. Consulta por presentar desde hace 2-3 años múltiples lesiones papulosas, descamativas, escasamente pruriginosas, localizadas en las regiones palmar y laterales de los dedos y las manos que persisten estables desde entonces, sin tratamiento. Además en el mismo periodo de tiempo había observado fragilidad y estriación de las uñas de las manos, especialmente del primer dedo de la mano izquierda.

Exploración física

A la exploración presentaba en las caras laterales de los dedos y de las eminencias tenares de las palmas de ambas manos múltiples lesiones papulosas, de 1-2 mm de tamaño, del color de la piel normal, de superficie discretamente queratósica-descamativa (fig. 1). Se observaba estriación longitudinal en las uñas de ambas manos, con deformidad triangular y pterigión en la uña del primer dedo de la mano izquierda (fig. 2). No se observaron lesiones en las mucosas ni en otras localizaciones.

Histología

En el estudio histopatológico, la biopsia mostró un denso infiltrado linfohistiocítico subepidérmico, bien circunscrito, que ocupa 4 papilas dérmicas. El infiltrado alcanza la basal epidérmica, donde se observa degeneración vacuolar y algún queratinocito apoptótico. La epidermis se encuentra adelgazada y exhibe paraqueratosis (fig. 3).

Otras pruebas complementarias

Se realizó cultivo de hongos de raspado ungueal que resultó negativo.

<http://dx.doi.org/10.1016/j.ad.2014.02.014>

0001-7310/© 2013 Elsevier España, S.L.U. y AEDV. Todos los derechos reservados.

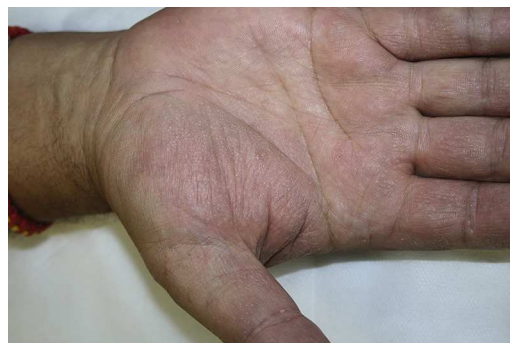

Figura 1

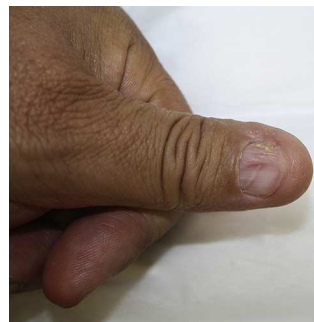

Figura 2

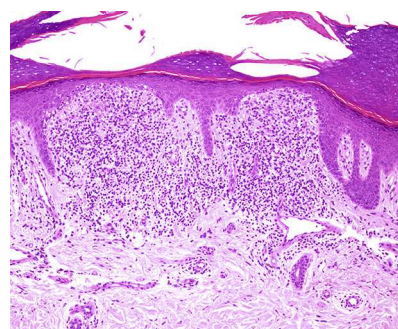


Figura 3 Hematoxilina-eosina $\times 100$.

¿Cuál es su diagnóstico?

Diagnóstico

Liquen *nitidus* de localización palmar con afectación ungueal.

Evolución y tratamiento

Se pautó tratamiento con clobetasol tópico durante 2 meses sin ninguna mejoría de las lesiones.

Comentarios

El liquen *nitidus* (LN) es una enfermedad inflamatoria crónica de etiología desconocida que afecta predominantemente a niños y adultos jóvenes. Se caracteriza por la presencia de múltiples pápulas del color de la piel normal, de pocos milímetros de tamaño, distribuidas ampliamente con predominio en los genitales, el abdomen, el tórax y la superficie flexora de las extremidades. La mayoría de los casos son poco sintomáticos y autorresolutivos¹. La afectación de las palmas, las plantas, las uñas o las mucosas, junto con las otras lesiones de LN, es poco habitual². Existen diversas variantes clínicas de LN con lesiones de aspecto queratósico, vesiculoso, purpúrico, perforante o generalizada^{1,3}. El LN puede estar asociado al liquen plano hasta en el 30% de los casos, lo cual hace dudar de si son entidades independientes o distintas manifestaciones de un mismo proceso. En el examen histopatológico el LN se caracteriza por la presencia de cúmulos de linfocitos e histiocitos epitelioides, en ocasiones junto a células gigantes multinucleadas, ocupando de una a 5 papilas dérmicas, en íntimo contacto con la capa basal epidérmica, donde se observa degeneración vacuolar y cuerpos coloides. La epidermis está adelgazada y exhibe paraqueratosis. El infiltrado inflamatorio se encuentra rodeado por crestas epidérmicas elongadas.

El LN de localización exclusivamente palmar es una forma poco frecuente. Aparece a una edad mayor que el presente en otras ubicaciones (media 37-52 años) y clínicamente se puede presentar como pápulas puntiformes, espículas queratósicas o hiperqueratosis palmar difusa con tendencia a la descamación y fisuración^{2,4,5}. El diagnóstico diferencial clínico del LN palmar sería con la psoriasis, el eccema

crónico y el eccema dishidrótico. La microscopia del LN palmar acostumbra a mostrar los hallazgos característicos del LN, aunque, en ocasiones, el infiltrado inflamatorio forma en la dermis superficial una banda más difusa. El LN palmar tiende a evolucionar de forma o crónica, siendo refractario a los tratamientos.

La afectación ungueal se observa en menos del 10% de los casos de LN y a menudo asocia afectación palmar¹. Las alteraciones que se presentan, onicorrexis, fragmentación distal de la lámina ungueal y depresiones irregulares son similares a las asociadas al liquen plano⁵.

Presentamos un caso de LN de afectación exclusivamente palmar. Las alteraciones ungueales que presentaba el paciente podrían ser secundarias al LN o la expresión de un liquen plano, hasta el momento, no presente en otras localizaciones.

Bibliografía

1. Celasco A, Lequio M, Santamarina M, Hernández M, Soliani A, Abeldaño A, et al. Liquen nitidus. Presentación de dos casos, uno de ellos generalizado. *Arch Argent Pediatr*. 2012;110:13-6.
2. Park SH, Kim SW, Noh TW, Hong KC, Kang YS, Lee UH, et al. A case of palmar lichen nitidus presenting as a clinical feature of pompholyx. *Ann Dermatol*. 2010;22:235-7.
3. Endo M, Baba S, Suzuki H. Purpuric lichen nitidus. *Eur J Dermatol*. 1998;8:54-5.
4. De Eusebio Murillo E, Sanchez Yus E, Novo Lens R. A Lichen nitidus of the palms: A case with peculiar histopathologic features. *Am J Dermatopathol*. 1999;21:161-4.
5. Munro CS, Cox NH, Marks JM, Natarajan S. Lichen nitidus presenting as palmoplantar hyperkeratosis and nail dystrophy. *Clin Exp Dermatol*. 1993;18:381-3.

S. Córdoba^{a,*}, J.C. Tardío^b y J.M. Borbujo^a

^a Servicio de Dermatología, Hospital Universitario de Fuenlabrada, Madrid, España

^b Servicio de Anatomía Patológica, Hospital Universitario de Fuenlabrada, Madrid, España

* Autor para correspondencia.

Correo electrónico: scordoba.hflr@salud.madrid.org (S. Córdoba).