


# ACTAS Derma-Sifiliográficas

Full English text available at  
www.actasdermo.org



## CASOS PARA EL DIAGNÓSTICO

### Lesiones axilares después de tratamiento de depilación con luz pulsada intensa



### Lesions in the Axilla After Hair Removal Using Intense Pulsed Light

#### Historia clínica

Mujer de 24 años sin antecedentes médicos de interés que consultó por lesiones asintomáticas en las axilas de 4 meses de evolución. Refería que las lesiones habían comenzado después de 3 sesiones de fotodepilación con luz pulsada intensa (IPL) en las axilas.

#### Exploración física

A la exploración presentaba abundantes pápulas milimétricas color piel-amarillentas agrupadas de forma simétrica en ambas axilas (fig. 1).

#### Histopatología

La biopsia cutánea demostró glándulas apocrinas con conductos dilatados rodeadas de un infiltrado inflamatorio

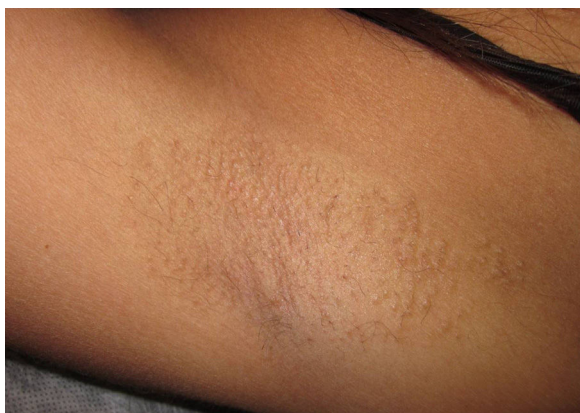

Figura 1

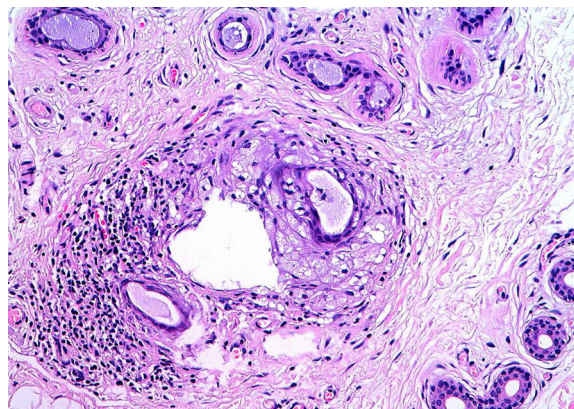


Figura 2 Hematoxilina-eosina  $\times 20$

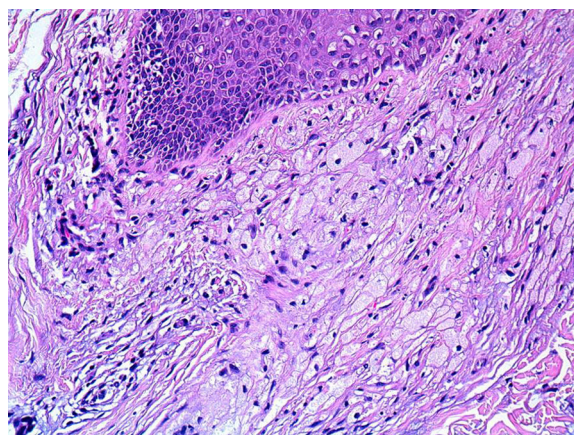


Figura 3 Hematoxilina-eosina  $\times 20$ .

similar al existente alrededor del infundíbulo folicular (fig. 2). Este infiltrado inflamatorio se componía principalmente de células de citoplasma amplio, claro, con microgránulos de lípidos, que correspondía a histiocitos xantomizados, lo que se denomina xantomatosis perifolicular (fig. 3). También se objetivó espongirosis en el conducto excretor de la glándula apocrina y un tapón queratósico en el infundíbulo folicular.

¿Cuál es su diagnóstico?

## Diagnóstico

Enfermedad de Fox-Fordyce axilar después de tratamiento de depilación con IPL.

## Evolución y tratamiento

La paciente realizó tratamiento con tretinoína al 0,05% crema por las noches, con cierta mejoría del cuadro, pero sin llegar a la resolución completa del mismo.

## Comentario

La enfermedad de Fox-Fordyce (EFF) o miliaria apocrina es una entidad poco frecuente que fue descrita por Fox y Fordyce en 1902 y se caracteriza por una alteración crónica de las glándulas sudoríparas apocrinas. Clínicamente se manifiesta por la aparición simétrica de pápulas milimétricas color piel o amarillentas localizadas en las áreas de distribución de las glándulas sudoríparas apocrinas, como las axilas, las areolas mamarias, el área anogenital y umbilical<sup>1</sup>. Afecta principalmente a mujeres pospuberales y los síntomas tienden a resolverse con la menopausia, el uso de anticonceptivos orales o el embarazo. Su patogenia consiste en una alteración de la queratinización infundibular, con la consecuente obstrucción ductal apocrina y dilatación glandular apocrina. Se piensa que esto está condicionado por factores hormonales y por factores mecánicos.

Recientemente se han publicado 2 casos de enfermedad de Fox-Fordyce axilar inducidos por láser de depilación<sup>2-4</sup>. Los sistemas de depilación, tanto láser como IPL, se basan en el fenómeno de fotodermólisis selectiva, que consiste en que la melanina del folículo piloso absorbe la luz emitida por estos sistemas y la transforma en calor, con el consecuente daño en el tejido folicular, y como resultado la pérdida del pelo. La estrecha relación temporal entre estos mecanismos de depilación y la aparición de la EFF sugiere la posibilidad de que estos procedimientos induzcan un daño en el infundíbulo folicular, alterando la maduración de los queratinocitos infundibulares e iniciando la cascada patogénica de la EFF.

Los hallazgos histopatológicos que describen la EFF son muy variados; existen unos tradicionales como la dilatación-hiperqueratosis del infundíbulo folicular, la espongirosis del epitelio infundibular y el infiltrado linfocitario e histiocitario perianexial; y otros descritos más recientes entre los que destaca la xantomatosis perifolicular. Últimamente se ha definido la xantomatosis perifolicular como un claro marcador consistente y específico de la enfermedad de Fox-Fordyce<sup>5,6</sup>, sobre todo axilar. La explicación patogénica para esta xantomatosis perifolicular se basa en que la obstrucción

folicular determinaría la retención y posterior extravasación de material apocrino rico en lípidos, que sería fagocitado por los macrófagos, adoptando esta apariencia xantomatosa. La presencia de estos macrófagos espumosos en la dermis perifolicular contribuye a la elevación de las lesiones y les otorga esa coloración amarillenta tan característica.

El tratamiento de la EFF en general es poco satisfactorio; se ha propuesto tratamiento con corticoides tópicos e intralesionales, retinoides tópicos y sistémicos, antibióticos tópicos como la clindamicina, anticonceptivos orales, pimecrolimus tópico y una técnica modificada de liposucción para los casos más recalcitrantes.

## Conflicto de intereses

Los autores declaran que no tienen ningún conflicto de intereses

## Bibliografía

1. Rubio C, Mayor M, Martín MA, González-Beato MJ, Contreras F, Casado M. Enfermedad de Fox-Fordyce. *Actas Dermosifiliogr.* 2004;95:314-6.
2. Helou J, Maatouk I, Moutran R, Obeid G. Fox-Fordyce-like disease following laser hair removal appearing on all treated areas. *Lasers Med Sci.* 2013;28:1205-7.
3. Yazganoglu KD, Yazici S, Büyükbabani N, Ozkaya E. Axillary Fox-Fordyce-like disease induced by laser hair removal therapy. *J Am Acad Dermatol.* 2012;67:139-40.
4. Tetzlaff MT, Evans K, DeHoratius DM, Weiss R, Cotsarelis G, Elenitsas R. Fox-Fordyce disease following axillary laser hair removal. *Arch Dermatol.* 2011;147:573-6.
5. Mataix J, Silvestre JF, Niveiro M, Lucas A, Pérez-Crespo M. Xantomatosis perifolicular: hallazgo histológico clave en la enfermedad de Fox-Fordyce. *Actas Dermosifiliogr.* 2008;99:145-8.
6. Bormate Jr AB, Leboit PE, Mc Calmont TH. Perifollicular xantomatosis as the hallmark of axillary Fox-Fordyce disease: An evaluation of histopathologic features of 7 cases. *Arch Dermatol.* 2008;144:1020-4.

M. Alés-Fernández<sup>a,\*</sup>, L. Ortega-Martínez de Victoria<sup>b</sup> y M.J. García-Fernández de Villalta<sup>a</sup>

<sup>a</sup> Servicio de Dermatología Médico-Quirúrgica, Hospital Universitario Quirón Madrid, Madrid, España

<sup>b</sup> Servicio de Anatomía Patológica, Hospital Universitario Quirón Madrid, Madrid, España

\* Autor para correspondencia.

Correo electrónico: [malesfer@hotmail.com](mailto:malesfer@hotmail.com) (M. Alés-Fernández).