


ACTAS Derma-Sifiliográficas

Full English text available at
www.actasdermo.org



DERMATOSCOPIA PRÁCTICA

¡Ojo con los tumores rojos!

Beware of Red Tumors!

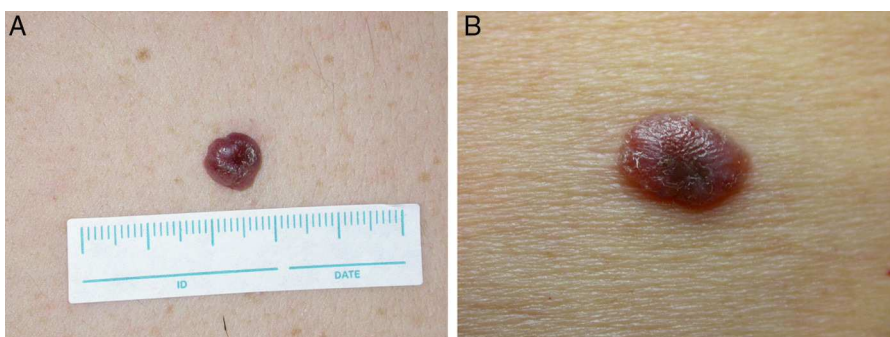


Figura 1 A. Varón de 56 años que presenta este tumor eritematoso de 1 cm de diámetro localizado en la espalda, con un tiempo de evolución desconocido. B. Mujer de 75 años que presenta esta placa roja de 1,5 × 0,8 cm localizada en la espalda, con un tiempo de evolución desconocido.

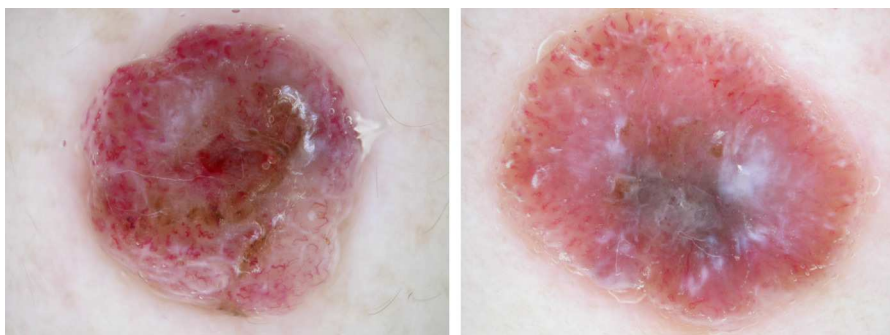

Figura 2

Comentario

En la imagen dermatoscópica de ambas lesiones podemos apreciar básicamente un patrón vascular polimorfo-atípico y restos de pigmento.

Llamamos patrón vascular polimorfo-atípico a aquel formado por la presencia de 2 o más estructuras vasculares diferentes en la misma lesión. En ambos casos podemos observar vasos puntiformes, vasos lineales-irregulares y algunos vasos en horquilla. La presencia de un patrón vascular polimorfo-atípico formado por vasos puntiformes y vasos lineales-irregulares se encontró en el 26,7% de los melanomas amelanóticos/hipomelanóticos, con un índice de Breslow mayor de 1 mm¹; además, Menzies et al.² descubrieron que dicha combinación de vasos es predictiva de melanoma, con una *odds ratio* de 2,3.

Los restos de pigmento son áreas de pigmentación, en general, mal delimitadas, de color marrónáceo, marrón-grisáceo o azul-grisáceo que no forman estructuras dermatoscópicas claras (retículo pigmentado, glóbulos, velo azul-gris, etc.). En el primer caso encontramos restos de pigmento con una distribución muy irregular, mientras que en el segundo estos restos de pigmento se encuentran principalmente en la zona central inferior de la imagen. Pizzichetta et al. encontraron restos de pigmento irregular en el 86,7% de los melanomas amelanóticos/hipomelanóticos, con un índice de Breslow mayor de 1 mm¹, y Menzies et al. le asociaron una *odds ratio* de 2,6 para el melanoma².

Por todo lo dicho anteriormente, toda lesión tumoral que presente un patrón vascular polimorfo-atípico y restos de pigmento debería ser extirpada y el diagnóstico de melanoma amelanótico (o hipomelanótico para ser exactos) debería incluirse en el diagnóstico diferencial. Ambas lesiones fueron extirpadas y diagnosticadas de melanoma nodular amelanótico.

Analizando ambas imágenes también podemos observar estructuras homogéneas blanquecinas de distribución irregular. Menzies et al. encontraron estas áreas depigmentadas irregulares como uno de los parámetros más predictivos de melanoma (*odds ratio* de 3,3)².

Finalmente, existen unas estructuras dermatoscópicas llamadas áreas rojo-lechosas (*milky red areas*) que son áreas en general mal delimitadas, de coloración rosada («rojo-lechosas») que suelen presentar vasos en su interior y que son estructuras altamente sugerentes de melanoma. Pizzichetta et al. encontraron áreas rojo-lechosas en el 93% de los melanomas amelanóticos/hipomelanóticos, con un índice de Breslow mayor de 1 mm¹, Menzies et al. le asociaron una *odds ratio* de 2,5 para el melanoma² y Argenziano et al. un valor predictivo positivo del 78%³. En ambos casos vemos abundantes áreas rojo-lechosas, dato que apoya el diagnóstico de melanoma (fig. 1 y fig. 2).

Bibliografía

1. Pizzichetta MA, Talamini R, Stanganelli I, Puddu P, Bono R, Argenziano G, et al. Amelanotic/hypomelanotic melanoma: Clinical and dermoscopic features. *Br J Dermatol.* 2004;150:1117–24.
2. Menzies SW, Moloney FJ, Byth K, Avramidis M, Argenziano G, Zalaudek I, et al. Dermoscopic evaluation of nodular melanoma. *JAMA Dermatol.* 2013;149:699–709.
3. Argenziano G, Zalaudek I, Corona R, Sera F, Cicale L, Petrillo G, et al. Vascular structures in skin tumors: A dermoscopy study. *Arch Dermatol.* 2004;140:1485–9.

P. Zaballos Diego

Servicio de Dermatología, Hospital de Sant Pau i Santa Tecla de Tarragona, Tarragona, España
Correo electrónico: pzaballos@aedv.es