




# ACTAS Derma-Sifiliográficas

Full English text available at  
[www.actasdermo.org](http://www.actasdermo.org)



## CASOS CLÍNICOS

# Tumores glómicos digitales y extradigitales. Utilidad de la ecografía cutánea



M.E. Gómez-Sánchez<sup>a,\*</sup>, F. Alfageme-Roldán<sup>b</sup>, G. Roustán-Gullón<sup>b</sup>  
y M.A. Segurado-Rodríguez<sup>c</sup>

<sup>a</sup> Servicio de Dermatología, Complejo Hospitalario Universitario de Albacete, Albacete, España

<sup>b</sup> Servicio de Dermatología, Hospital Puerta de Hierro Majadahonda, Madrid, España

<sup>c</sup> Servicio de Dermatología, Hospital del Sureste, Arganda del Rey, Madrid, España

### PALABRAS CLAVE

Tumor glómico  
extradigital;  
Tumor glómico  
subungueal;  
Ultrasonidos;  
Diagnóstico;  
Doppler

**Resumen** En los últimos años se ha observado un aumento del uso de la ecografía cutánea en el campo de la dermatología, al proporcionar detalles estructurales y/o vasculares que con la simple exploración física no se pueden apreciar. Los tumores glómicos extradigitales son lesiones poco frecuentes en la práctica clínica y pueden suponer un reto diagnóstico para el dermatólogo. Presentamos 4 pacientes con sospecha clínica de tumor glómico extradigital y un paciente con sospecha de tumor glómico subungueal. A cada paciente se le realizó exploración ecográfica en modo B, doppler color y doppler pulsado, exéresis quirúrgica y análisis histológico que confirmó el diagnóstico sospechado. El uso de la ecografía cutánea añadida a los datos clínicos permitió de una manera sencilla e inocua evitar retrasos diagnósticos y determinar la localización exacta para una adecuada exéresis quirúrgica.

© 2013 Elsevier España, S.L.U. y AEDV. Todos los derechos reservados.

### KEYWORDS

Extradigital glomus  
tumor;  
Subungual glomus  
tumor;  
Ultrasound;  
Diagnosis;  
Doppler

### The Usefulness of Ultrasound Imaging in Digital and Extradigital Glomus Tumors

**Abstract** Recent years have witnessed an increase in the use of ultrasound imaging of the skin in the field of dermatology, as the technique reveals details of vessels and other structures that cannot be detected on physical examination. Extradigital glomus tumors are rarely seen in clinical practice and can pose a diagnostic challenge for dermatologists. We report on 4 patients with a clinical suspicion of extradigital glomus tumor and on 1 patient with a clinical suspicion of subungual glomus tumor. All 5 patients underwent ultrasound examination in B mode and color and pulsed-wave Doppler prior to surgical excision of the tumor and histologic examination, which confirmed the diagnosis in each case. Ultrasound imaging of the skin, combined with clinical findings, provided a simple, noninvasive way of making a prompt diagnosis and identifying the exact location of the lesion for surgical removal.

© 2013 Elsevier España, S.L.U. and AEDV. All rights reserved.

\* Autor para correspondencia.

Correo electrónico: [m.gomsanchez@hotmail.com](mailto:m.gomsanchez@hotmail.com) (M.E. Gómez-Sánchez).

## Introducción

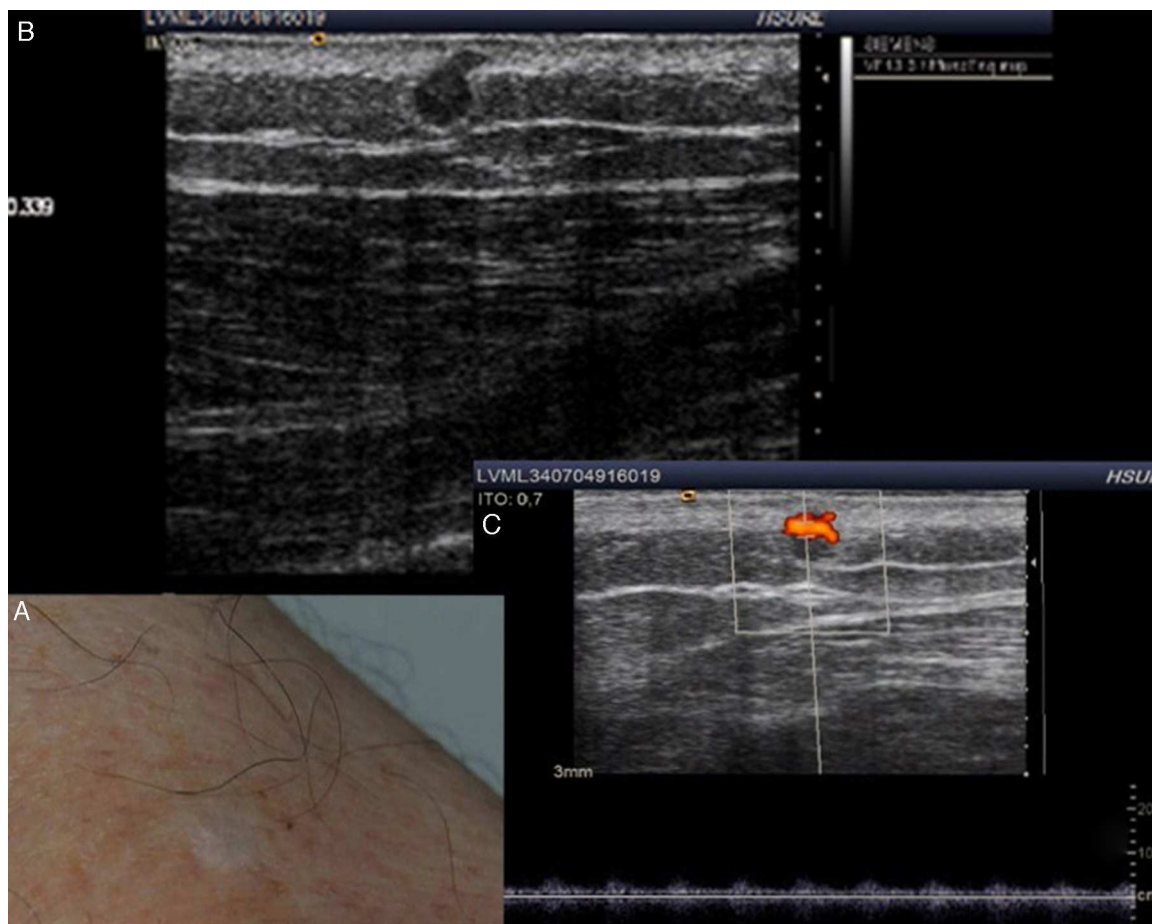
Los tumores glómicos son un tipo de neoplasia benigna infrecuente<sup>1-5</sup> que derivan de unas estructuras llamadas cuerpos glómicos neuromioarteriales, los cuales contribuyen a la regulación de la temperatura y se localizan con mayor frecuencia en la piel, siendo la zona subungueal la más frecuente<sup>1</sup>. Los tumores glómicos subungueales se sospechan ante lesiones en dicha localización típica<sup>6</sup> junto

con una clínica característica de dolor intenso espontáneo o con mínimos traumatismos y sensibilidad al frío. Por el contrario, dada la baja incidencia de los tumores glómicos extradigitales, con frecuencia se producen errores o retrasos en el diagnóstico<sup>3,5</sup>. Nuestro trabajo pretende realizar una correlación entre los hallazgos clínicos, histológicos y ecográficos del tumor glómico extradigital, comparándolos con las características del tumor glómico digital, y describir la utilidad de los ultrasonidos y el doppler color en el

**Tabla 1** Casos clínicos. Características clínicas y sonográficas de los tumores glómicos

	Caso 1	Caso 2	Caso 3	Caso 4	Caso 5
<b>Edad</b>	65	60	46	67	46
<b>Sexo</b>	Varón	Varón	Mujer	Varón	Mujer
<b>Localización</b>	Cara lateral del codo	Muslo	Muslo	Cara lateral del codo	Uña
<b>Clínica</b>	Mácula rosada de 0,5 cm de tamaño, con una pápula puntiforme eritemato-violácea sobreelevada central. Muy dolorosa a la palpación	Mácula de aspecto cicatricial, de bordes mal definidos. No se palpa nódulo o tumoración subyacente. Dolorosas a la presión	Dos pápulas violáceas de 0,5 cm de tamaño de superficie lisa, sobre una base eritemato-violácea. Dolorosas a la presión	Se palpa un nódulo con la piel suprayacente de color eritemato-azulado, de borde irregular, de 0,8 cm de tamaño aproximadamente. Doloroso al tacto	Distrofia ungueal en la cara medial del primer dedo de la mano derecha. Muy dolorosa al tacto y al frío en esa localización
<b>Tiempo de evolución</b>	5 años	35 años	Un año	6 años	4 años
<b>Tratamiento previo</b>	No	Electrocoagulación	Electrocoagulación	No	No
<b>Recidiva tras exéresis</b>	No	No	No	No	No
<b>Estudio ecográfico</b>					
<i>Modo B</i>					
Localización	Dermis	Dermohi-podérmica	Dermis	Dermohi-podérmica	Dermis
Ecoestructura	Lesión sólida	Lesión sólida	Lesión sólida, forma de uso	Lesión sólida	Lesión sólida ovalada
Bordes o contornos	Contorno regular	Borde regular	Bordes bien delimitados	Bien delimitado	Delimitada, bordes regulares
Ecogenicidad	Hipoecoico, homogéneo	Hipoecoico, heterogéneo	Hipoecoica, heterogénea	Hipoecoico, heterogéneo	Isoecoica
Signo del tallo	+	+	-	+	-
<i>Doppler color</i>					
Flujo ±	+	+	+	+	+
Localización:	Intralesional	Intralesional	Intralesional	Intralesional	Intralesional
intralesional/ perilesio- nal/ambos					
<i>Doppler espectral</i>					
Tipo de flujo:	Arterial	Ambos	Arterial	Arterial	Arterial
arterial/venoso/ ambos					

Fuente: Alfageme et al.<sup>14</sup>.



**Figura 1** A. En la exploración clínica se aprecia en el muslo izquierdo una mácula de aspecto cicatricial, de bordes mal definidos. B. En la exploración ecográfica en modo B se aprecia a nivel de la unión dermo-hipodérmica una lesión sólida hipoeoica de forma esférica y borde regular, con una prolongación hipoeoica en forma de tallo en la zona superior de la lesión. C. En modo doppler color se observa un aumento de la vascularización.

diagnóstico, tratamiento quirúrgico y seguimiento de estos tumores.

### Casos clínicos (figs. 1 y 2)

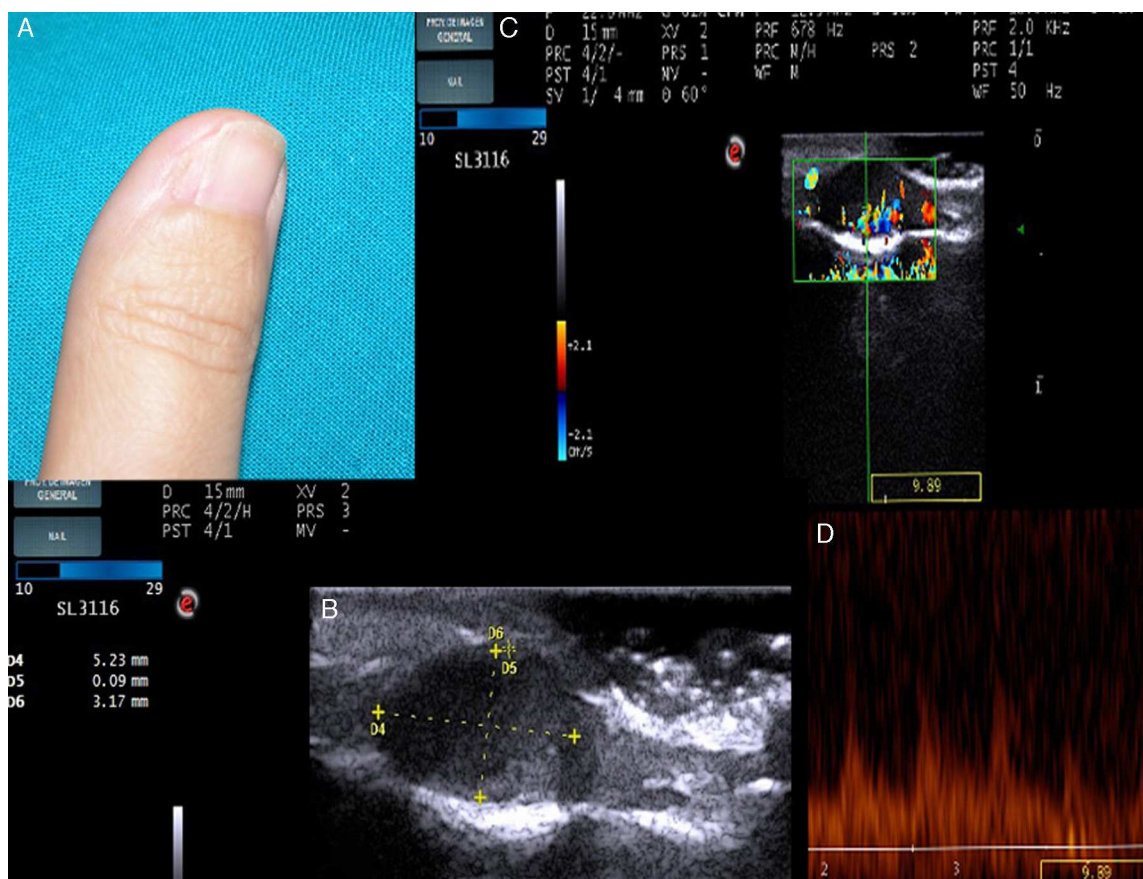
Presentamos un total de 5 pacientes (tabla 1) atendidos en nuestro servicio de dermatología, 3 varones y 2 mujeres con edades comprendidas entre los 42 y los 65 años. Todos consultaron por unas lesiones de varios años de evolución localizadas en las extremidades, con las características comunes de dolor y sensibilidad local. Con la sospecha clínica de tumor glómico se realiza a cada paciente un estudio

ecográfico preoperatorio con un equipo dotado de sonda de alta frecuencia. Se tomaron imágenes en modo B y en modo doppler color, realizándose también exploración con el doppler pulsado para caracterizar el flujo en los vasos intra y peritumorales. Se observó que todos los pacientes presentaban similares características sonográficas compatibles con un tumor de partes blandas vascularizado. Una vez bien delimitada la lesión con ayuda del ecógrafo se realizó exéresis y cierre directo del defecto. En el caso de la lesión subungueal se extirpó completamente accediendo mediante la elevación del pliegue ungueal proximal y cierre directo del defecto.

**Tabla 2** Diferencias clínicas entre el tumor glómico subungueal y extradigital

Características clínicas	Tumor glómico subungueal	Tumor glómico extradigital
Sexo	Mujer 2:1	Varones 4:1
Edad al diagnóstico	Tercera y quinta década	Quinta y séptima década
Clínica	Dolor, sensibilidad localizada e hipersensibilidad al frío	Dolor
Correcto diagnóstico inicial	Frecuente	Menos frecuente

Fuente: Schiefer et al.<sup>3</sup>; Lee et al.<sup>5</sup>.



**Figura 2** A. En la exploración se aprecia distrofia ungueal en la cara medial del primer dedo de la mano derecha. B. En modo B se aprecia una lesión sólida hipocóica de forma ovalada, bien delimitada, de bordes regulares. C. En el modo doppler color se aprecia la abundante vascularización en el lecho ungueal. D. El análisis espectral demuestra un flujo sistólico arterial de bajo grado dentro de la lesión.

Los hallazgos histológicos fueron compatibles con tumor glómico, observándose nódulos sólidos bien delimitados, rodeados de tejido fibrótico compacto, pero sin encapsulación. Estos nódulos se componían de grupos de células poligonales y monomorfas de células glómicas. Entre estos grupos celulares se observaban pequeños espacios vasculares rodeados por una hilera de células endoteliales. En el estudio inmunohistoquímico la tinción con actina de músculo liso fue positiva y la tinción con desmina negativa.

Posteriormente todos los pacientes han seguido revisiones clínicas y ecográficas periódicas y permanecen sin signos de recidiva. La paciente con tumor glómico subungueal ha quedado con distrofia ungueal importante tras la intervención.

## Discusión

Se estima que los tumores glómicos constituyen el 1,6% de todos los tumores de partes blandas<sup>5,7</sup> y el 4,5% de todos los tumores localizados en la mano. Se clasifican en 2 variantes: en los tumores glómicos solitarios y en los tumores glómicos múltiples, con diferencias clínicas y anatomopatológicas entre sí<sup>1</sup>.

Los tumores solitarios son los más frecuentes<sup>1</sup> y son el propósito de discusión en este artículo. Pueden manifestarse

en forma de nódulo eritemato-violáceo, como una mácula o punto rojo-rosado o azulado, o como un aumento de la curvatura o deformidad de la tabla ungueal<sup>8</sup>. Los tumores glómicos se clasifican en función de su localización en tumores glómicos digitales y extradigitales; estos últimos menos frecuentes. La clínica típica consiste en dolor, sensibilidad localizada e hipersensibilidad ante el frío<sup>1-8</sup> (tabla 2).

Nuestros pacientes tenían edades comprendidas entre los 60 y 70 años en el caso de los de localización extradigital y todos ellos eran varones, mientras que en el caso del tumor digital se trataba de una mujer 40 años, todo ello coincidiendo con los datos reflejados en la literatura, a pesar de ser una muestra poco representativa, dado el bajo número de pacientes. Esta diferencia podría deberse bien a que realmente se originen a edades avanzadas, bien a que en numerosas ocasiones la localización atípica de estos tumores conlleve la dificultad en el diagnóstico<sup>4</sup>, confundiendo con hemangiomas, neuromas o neurofibromas<sup>3,5</sup>, y retrasándose así el correspondiente diagnóstico definitivo. Según algunos trabajos la media del diagnóstico definitivo del tumor glómico extradigital puede variar entre los 5 y 20 años<sup>3</sup>. De hecho, en uno de los casos presentados como tumor glómico extradigital el correcto diagnóstico se retrasó hasta 35 años, ya que un diagnóstico erróneo inicial y la aplicación de crioterapia enmascararon la clínica.



La aplicación de los ultrasonidos como una prueba complementaria en el diagnóstico y seguimiento de lesiones cutáneas es relativamente reciente, habiendo sido aplicada a diversas enfermedades inflamatorias, tumores benignos y malignos e incluso a la estética<sup>9</sup>. En las imágenes ultrasónicas captadas en modo B los tumores glómicos se describen como pequeños nódulos sólidos hipoeoicos bien delimitados, más o menos homogéneos, con un borde regular, localizados preferentemente en la dermis superficial, sin extensión a zonas profundas<sup>2,4,6,10</sup>. En el caso de nuestros pacientes todos se han localizado en la dermis, salvo en 2 de ellos (caso 2 y 4) en los que el tumor se situaba en la unión dermo-hipodérmica, pero sin sobrepasar la hipodermis. El estudio con doppler color muestra abundante vascularización en su interior, como corresponde a un tumor de estirpe vascular como el tumor glómico<sup>2,4,10,11</sup>. Además, en el doppler pulsado se suele apreciar un espectro arterial sistólico de bajo grado. Ambas características nos ayudarán a diferenciarlo, como primera aproximación, de otros tumores de partes blandas no vascularizados<sup>4,12</sup>. Sin embargo, una señal intensa vascular en el doppler también puede apreciarse en hemangiomas o malformaciones arteriovenosas. Existen algunos datos ecográficos en modo B que nos pueden ayudar en su diagnóstico diferencial (tabla 1). En los hemangiomas las imágenes en escala de grises no muestran una ecogenicidad tan homogénea y el margen se aprecia peor definido. Además, el flujo vascular es menor al estar formados por lagos llenos de sangre. En el caso de las malformaciones estas suelen ser lesiones peor delimitadas con respecto al tejido próximo, sin efecto masa, y muestran los típicos «shunt arteriovenosos»<sup>4</sup>. En 3 de nuestros pacientes se pudo observar el típico «signo del tallo» o *stealk sign*<sup>4</sup>. Este signo corresponde a una prologación hipoeoica de la lesión a modo de tallo, que en modo doppler capta una vascularización intensa que se aprecia con frecuencia en las lesiones vasculares como los tumores glómicos<sup>2</sup>. Pese a todo, las imágenes obtenidas mediante la ecografía no son específicas de ninguna lesión en concreto, y el diagnóstico del tumor glómico es clínico con confirmación histológica. No obstante, la ecografía cutánea nos orienta en el diagnóstico aportando datos no apreciables mediante la simple exploración clínica<sup>9</sup>. El estudio de imagen con ultrasonidos resulta muy útil además para localizar de manera exacta, sencilla, rápida e indolora el tumor antes de extirparlo. Permite establecer la adecuada relación con los tejidos adyacentes para realizar una exéresis completa con el menor traumatismo posible, y así evitar recidivas posteriores<sup>2,6,13</sup>. Con la ecografía se han detectado tumores de hasta 1 mm de tamaño<sup>2</sup>, lo que refleja su utilidad en el diagnóstico precoz de las lesiones. Las limitaciones de la ecografía son las lesiones planas menores de 3 mm<sup>6</sup> y las localizaciones donde se pueden crear artefactos, como en la uña si es muy gruesa<sup>13</sup>.

El uso de RMN como prueba de imagen complementaria es también un método útil, no invasivo, pero conlleva un mayor

gasto y no parece indicada su realización<sup>2,6,8</sup>. La radiografía es una prueba económica y rápida, pero solo resulta útil en tumores de gran tamaño y en los tumores subungueales para distinguirlos de las exostosis subungueales<sup>6</sup>.

En conclusión, destacamos la utilidad de los ultrasonidos para el diagnóstico precoz, la localización detallada y la orientación a la extirpación completa de los tumores glómicos, tal y como ocurrió en nuestros casos.

## Conflicto de intereses

Los autores declaran que no tienen ningún conflicto de intereses.

## Bibliografía

1. Requena L. Tumores glómicos. En: Requena L, editor. Tumores cutáneos de partes blandas. 1.ª ed. Madrid: Aula médica; 2012. p. 597-603.
2. Wortsman X, Jemec GB. Role of high-variable frequency ultrasound in preoperative diagnosis of glomus tumors. *Am J Clin Dermatol*. 2009;10:23-7.
3. Schiefer TK, Parker WL, Anakwenze OA, Amadio PC, Inwards CY, Spinner RJ. Glomus tumors: A 20-year experience. *Mayo Clin Pro*. 2006;81:1337-44.
4. Park HJ, Jeon YH, Kim SS, Lee SM, Kim WT, Park NH, et al. Gray-scale and color doppler sonographic appearances of nonsubungual soft-tissue glomus tumors. *Clin Ultrasound*. 2011;39:305-9.
5. Lee DK, Yang JH, Chang S, Won CH, Lee MW, Choi JH, et al. Clinical and pathological characteristics of extradigital and digital glomus tumours: A retrospective comparative study. *J EADV*. 2011;25:1392-7.
6. Takemura N, Fujii N, Tanaka T. Subungual glomus tumor diagnosis based on imaging. *J Dermatol*. 2006;33:389-93.
7. Rao AG, Indira D, Kamal J. Extra digital glomangioma. *Indian J Dermatol*. 2010;55:397-8.
8. Samaniego E, Crespo A, Sanz A. Claves del diagnóstico y tratamiento del tumor glómico subungueal. *Actas Dermosifiliogr*. 2009;100:875-82.
9. Wortsman X. Common applications of dermatologic sonography. *J Ultrasound Med*. 2012;31:97-111.
10. Baek HJ, Lee SJ, Cho KH, Choo HJ, Lee SM, Lee YH, et al. Subungual tumors: Clinicopathologic correlation with US and MR imaging findings. *Radiographics*. 2010;30:1621-36.
11. Koibuchi H, Fujii Y, Taniguchi N. An unusual case of a glomus tumor developing in a subcutaneous vein of the wrist. *J Clin Ultrasound*. 2008;36:369.
12. Matsunaga A, Ochiai T, Abe I, Kawamura A, Muto R, Tomita Y, et al. Subungual glomus tumour: Evaluation of ultrasound imaging in preoperative assessment. *Eur J Dermatol*. 2007;17:67-9.
13. Chen S, Chen Y, Cheng M, Yeow K, Chen H, Wei F. The use of ultrasonography in preoperative localization of digital glomus tumors. *Plast Reconstr Surg*. 2003;112:115-9.
14. Alfigame F, Cerezo E, Villegas C. Manual de ecografía cutánea. Charleston: Createspace Independent Platform Publisher; 2013. p. 79-88.