




# ACTAS Dermo-Sifiliográficas

Full English text available at  
www.actasdermo.org



## CASOS PARA EL DIAGNÓSTICO

### Mácula hiperpigmentada extensa en la pierna de una mujer adolescente



### Large Hyperpigmented Macule on the Leg of an Adolescent Girl

#### Historia clínica

Mujer de 19 años, sin antecedentes de interés, que acude a nuestra consulta por presentar una lesión maculosa marrónácea asintomática en la pierna izquierda de inicio en la pubertad, con aumento de tamaño de forma progresiva durante el crecimiento, hasta estabilizarse. Había realizado tratamiento con emolientes sin mejoría.

#### Exploración física

Se observó en la región pretibial izquierda, con extensión hacia las caras lateral y medial de la pierna, una lesión maculosa de color marrón claro homogéneo, de bordes irregulares bien definidos, de aproximadamente 20 cm de diámetro (fig. 1).

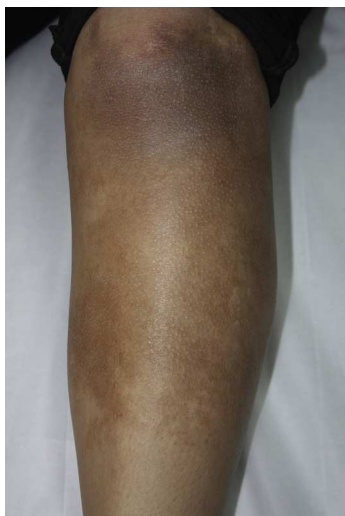

Figura 1

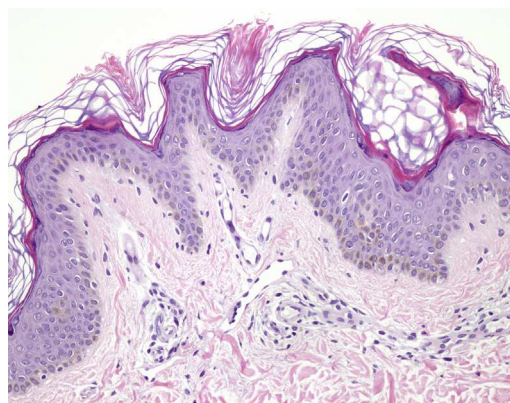


Figura 2 Hematoxilina-eosina × 20.

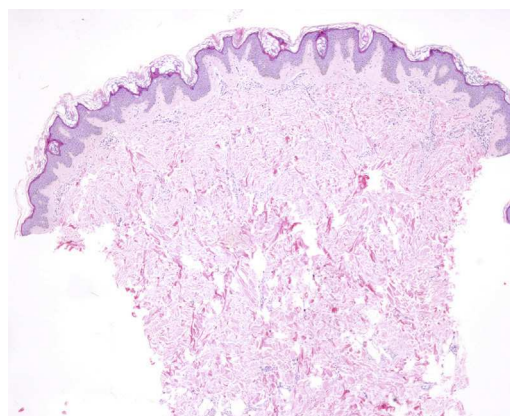


Figura 3 Hematoxilina-eosina × 4.

#### Histopatología

La biopsia mostró una epidermis con hiperqueratosis ortoqueratósica, hiperplasia papilomatosa con prominente pigmentación de la basal (fig. 2), sin alteraciones en la dermis (fig. 3).

¿Cuál es su diagnóstico?

## Diagnóstico

Nevus de Becker de localización pretibial.

## Comentario

El nevus de Becker (NB) es un hamartoma cutáneo pigmentado, descrito por primera vez por Becker en 1969. Afecta principalmente a varones, apareciendo generalmente durante la adolescencia. Suele presentarse de forma esporádica, aunque se han descrito casos de presentación familiar. Se estima una prevalencia del 1% en la población general, aunque se ha registrado un mayor número de casos en la población caucásica<sup>1</sup>.

Su etiología es desconocida, aunque se reconoce el efecto de los andrógenos sobre el desarrollo de estas lesiones. Se ha demostrado un incremento en el número de receptores androgénicos en el NB comparado con la piel normal<sup>2</sup>.

Se presenta como una mácula hiperpigmentada, generalmente única, de varios centímetros de diámetro, de distribución unilateral, localizada de forma preferente en la zona superior del tronco y en la región proximal de las extremidades superiores. La hipertrichosis suele desarrollarse después de la hiperpigmentación y se observa en solo aproximadamente 50% de los casos.

En el estudio histológico se observa acantosis, hiperplasia papilomatosa, hiperqueratosis e hiperpigmentación de la basal, sin proliferación melanocítica. Es posible encontrar hipertrofia del músculo erector del pelo, así como fascículos de músculo liso en la dermis no relacionados con anejos cutáneos, pero estos cambios no están siempre presentes, como en nuestro caso.

Es infrecuente la localización del NB en las extremidades inferiores, aunque no es posible determinar si la baja prevalencia en esta localización es real o se debe a un infra-diagnóstico o a la ausencia de registros en la literatura. En la literatura inglesa han sido descritos 12 casos de NB en la zona proximal de las extremidades (sobre la rodilla), correspondiendo 11 casos a varones y un caso a una mujer, observándose hipertrichosis solo en 2 casos<sup>3</sup>. La localización del NB en la zona distal de las extremidades (debajo de la

rodilla) solo ha sido descrita en una ocasión previamente en la literatura, en un paciente de 16 años con retraso mental y 3 lesiones compatibles clínica e histológicamente con NB, en el antebrazo derecho y en ambas regiones pretibiales, en el que se encontró una microdeleción en el cromosoma 5<sup>4</sup>.

Presentamos el caso de una paciente con una lesión clínica e histológicamente compatible con NB de localización pretibial. Este es el segundo caso descrito en la literatura en esta localización. No es posible determinar cuál es la verdadera prevalencia de este proceso patológico en dicha localización, ni cuál es su valor pronóstico como marcador para otras anomalías, para lo cual sería necesario realizar estudios más amplios. Consideramos posible que esta localización no sea tan infrecuente, y tanto el error diagnóstico como la falta de publicaciones podrían explicar un posible subregistro de casos.

## Bibliografía

1. Ballone E, Fazio P, Lappa G, Di Mascio R, Di Mascio C, Schioppa F. Prevalence of Becker's nevi in a population of young men in central Italy. *J Am Acad Dermatol.* 2003;48:795.
2. Kim YJ, Han JH, Kang HY, Lee ES, Kim YC. Androgen receptor overexpression in Becker nevus: Histopathologic and immunohistochemical analysis. *J Cutan Pathol.* 2008;35:1121-6.
3. Alhusayen R, Kanigsberg N, Jackson R. Becker nevus on the lower limb: Case report and review of the literature. *J Cutan Med Surg.* 2008;12:31-4.
4. Schepis C, Lentini M, Failla P, Castiglia L, Fichera M, Romano C. An unusual presentation of Becker nevus. *Eur J Dermatol.* 2010;20:522-3.

A. Calderón-Komáromy<sup>a,\*</sup>, A. Romero-Maté<sup>a</sup> y A. Moreno<sup>b</sup>

<sup>a</sup> Servicio de Dermatología, Hospital Universitario de Fuenlabrada, Madrid, España

<sup>b</sup> Servicio de Anatomía Patológica, Hospital Universitario de Fuenlabrada, Madrid, España

\* Autor para correspondencia.

Correo electrónico: [komaromy20@hotmail.com](mailto:komaromy20@hotmail.com)

(A. Calderón-Komáromy).