

## CARTAS CIENTÍFICO-CLÍNICAS

### Erupción dermatomiositis-like asociada al tratamiento con hidroxiurea: ¿una entidad premaligna?



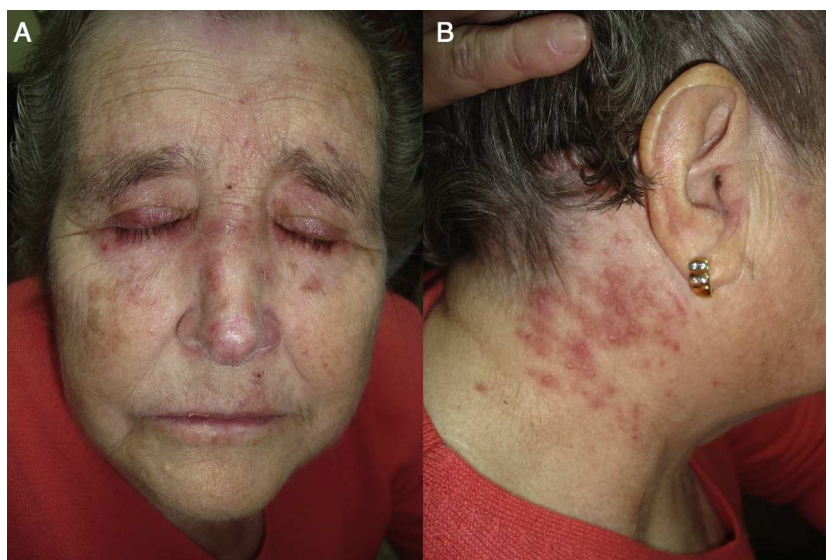### Dermatomyositis-Like Eruption Associated With Hydroxyurea Therapy: A Premalignant Condition?

La hidroxiurea (HU) es un agente antitumoral que inhibe la síntesis de ADN debido a su acción sobre la enzima ribonucleótido-reductasa<sup>1</sup>. Se utiliza en enfermedades mieloproliferativas crónicas como la policitemia vera, la leucemia mieloide crónica y la trombocitosis esencial, aunque también ha sido utilizada para casos refractarios de psoriasis<sup>2</sup>.

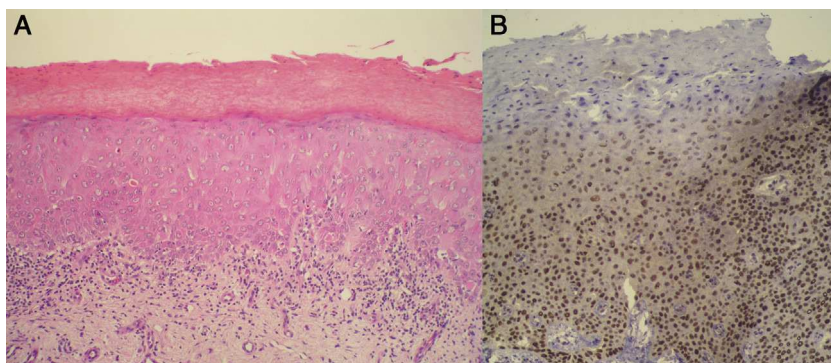
Presentamos el caso de una mujer de 76 años, diagnosticada de mielofibrosis idiopática y en tratamiento desde 2004 con HU. Consultó 4 años tras el inicio del tratamiento por presentar placas eritemato-descamativas en las articulaciones interfalángicas, junto con eritema periorbitario y lesiones papulosas eritematosas en la región frontal (fig. 1

A) y retroauricular (fig. 1 B). Además, en el maléolo interno presentaba una úlcera dolorosa, de aproximadamente 3 cm de diámetro, con fondo blanquecino y rodeada de piel eritematosa y atrófica. No refería debilidad muscular ni disfagia. Se realizó un estudio analítico incluyendo enzimas musculares, reactivos de fase aguda y autoanticuerpos, que no mostró alteraciones. La biopsia tomada del dorso de la mano mostró una epidermis acantósica, con hiperqueratosis, disqueratosis y vacuolización de la capa basal, junto con un infiltrado inflamatorio liquenoide en la interfase dermoepidérmica. Además, en la epidermis se observaba desorganización y atipia queratinocítica con núcleos de mayor tamaño (fig. 2 A). Se realizó inmunohistoquímica que mostró expresión intensa de p53 en los queratinocitos displásicos (fig. 2 B). Estos hallazgos clínico-patológicos fueron compatibles con una erupción dermatomiositis-like (DM-like) y displasia escamosa asociadas al tratamiento con HU. Se decidió la sustitución del tratamiento por anagrelide, objetivándose a los 10 meses una clara mejoría de las lesiones cutáneas (fig. 3). Actualmente la paciente se mantiene en controles periódicos en el servicio de dermatología.

Los pacientes en terapia crónica con HU pueden desarrollar diversos efectos adversos, incluyendo una gran variedad de manifestaciones mucocutáneas, que aparecen



**Figura 1** A. Lesiones eritemato-descamativas en la región periorbitaria. B. Lesiones papulosas eritematosas en la región retroauricular.



**Figura 2** A. Hiperqueratosis, acantosis, disqueratosis y vacuolización de la capa basal, junto con un infiltrado inflamatorio liquenoide en la interfase dermoepidérmica. Se observa además desorganización y atipia queratinocítica. B. Intensa expresión de p53 en los queratinocitos displásicos.

en el 10-35% de los pacientes. Los más comunes son el eritema facial, la hiperpigmentación, la xerosis, la alopecia, la atrofia cutánea, la melanoniquia y las úlceras en los miembros inferiores. Otros efectos adversos menos frecuentes son la erupción *DM-like* y el cáncer cutáneo no-melanoma (CCNM)<sup>3</sup>. La erupción *DM-like* se asemeja tanto clínica como histológicamente a la verdadera DM. Se presenta como pápulas o placas eritemato-descamativas en el dorso de las manos, acompañado generalmente de eritema facial e intensa xerosis cutánea. Los pacientes raramente refieren otra clínica acompañante ni presentan alteraciones analíticas significativas. Desde el punto de vista histológico existe un infiltrado inflamatorio liquenoide en la interfase dermoepidérmica, vacuolización de la capa basal, disqueratosis y raramente depósitos de mucina<sup>4</sup>. Además pueden asociar lesiones ulcerativas crónicas, que se localizan sobre

todo en zonas predispuestas a sufrir traumatismos, como la región maleolar, el dorso del pie o los talones. Característicamente son úlceras muy dolorosas y se resuelven de forma espontánea tras la retirada del fármaco<sup>5</sup>.

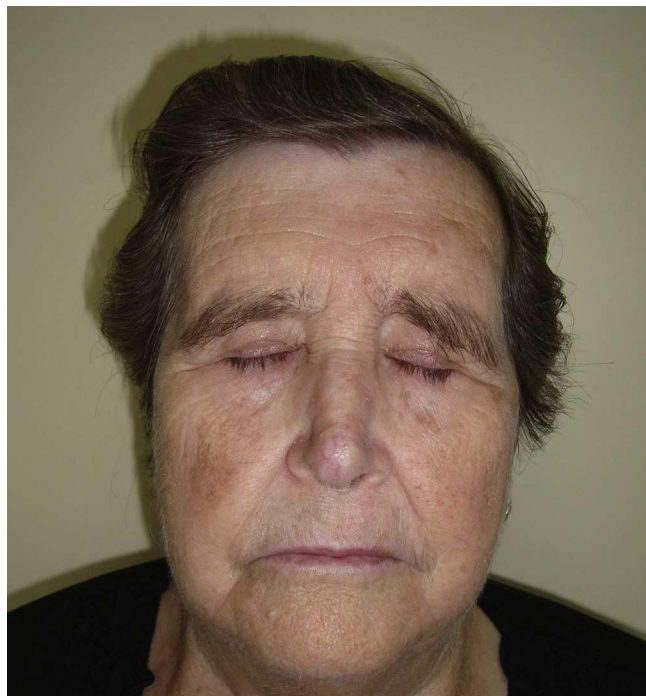
También se conoce la asociación de la HU con el desarrollo de carcinomas epidermoides, que aparecen tras un periodo de latencia entre 2 y 13 años, y suelen ser de naturaleza agresiva, por lo que requieren la retirada del tratamiento<sup>6</sup>. En el año 2004 Sánchez-Palacios y Guitart<sup>7</sup> propusieron el término de displasia escamosa asociada a HU como una condición precancerosa precursora de CCNM, e identificaron la expresión de p-53 a lo largo de la capa basal de la epidermis, demostrando que se trata de una entidad premaligna. Recientemente Kalajian et al.<sup>3</sup> describen un caso de *DM-like* en el que también demuestran la expresión de p53 de forma focal en las capas basales de la epidermis. Estos autores proponen un cambio en la consideración clínica de la *DM-like*, que pasaría a considerarse una entidad premaligna subsidiaria de seguimiento periódico y que requeriría la retirada del tratamiento.

En nuestro caso la paciente presentaba lesiones cutáneas clínica e histológicamente compatibles con DM, pero a su vez destacaba en la biopsia la presencia de queratinocitos displásicos con intensa expresión de p53. Por ello, consideramos que se trata de una *DM-like* asociada a una displasia escamosa producida por HU, ambas manifestaciones clínicas de un proceso fototóxico. Así mismo, destacar la completa resolución de las lesiones tras la retirada del tratamiento, hecho que apoyaría la implicación de la HU en la clínica cutánea.

En conclusión, la HU es un fármaco con importante toxicidad cutánea asociada. La aparición en un paciente de lesiones clínica e histológicamente compatibles con *DM-like* indica la necesidad de retirar el tratamiento, así como de iniciar un seguimiento estrecho, dado el riesgo de desarrollo de carcinomas potencialmente agresivos.

## Bibliografía

1. Jenerowicz D, Czarnecka-Operacz M, Stawny M, Silny W. Dermatomyositis-like eruption induced by hydroxyurea: A case report. *Acta Dermatovenerol Alp Panonica Adriat.* 2009;18:131-4.



**Figura 3** Resolución de las lesiones tras la retirada de la hidroxiurea.



2. Vassallo C, Passamonti F, Merante S, Ardigò M, Nollì G, Mangiacavalli S, et al. Muco-cutaneous changes during long-term therapy with hydroxyurea in chronic myeloid leukaemia. *Clin Exp Dermatol*. 2014;200:141–8.
  3. Kalajian AH, Cely SJ, Malone JC, Burruss JB, Callen JP. Hydroxyurea-associated dermatomyositis-like eruption demonstrating abnormal epidermal p53 expression: A potential premalignant manifestation of chronic hydroxyurea and UV radiation exposure. *Arch Dermatol*. 2010;146:305–10.
  4. Dacey MJ, Callen JP. Hydroxyurea-induced dermatomyositis-like eruption. *J Am Acad Dermatol*. 2003;48:439–41.
  5. Martorell-Calatayud A, Requena C, Nagore-Enguñanos E, Guillén-Barona C. Úlceras dolorosas múltiples en la pierna resistentes al tratamiento asociadas a lesiones dermatomiositis-like en las articulaciones interfalángicas de las manos: hidroxurea como agente causal. *Actas Dermosifiliogr*. 2009;100:804–7.
  6. Disdier P, Harle JR, Grob JJ, Weiller-Merli C, Magalon G, Weiller PJ. Rapid development of multiple squamous-cell carcinomas during chronic granulocytic leukemia. *Dermatologica*. 1991;183:47–8.
  7. Sánchez-Palacios C, Guitart J. Hydroxyurea associated squamous dysplasia. *J Am Acad Dermatol*. 2004;51:293–300.
- B. de Unamuno-Bustos<sup>a,\*</sup>, R. Ballester- Sánchez<sup>a</sup>, V. Sabater Marco<sup>b</sup> y J.J. Vilata-Corell<sup>a</sup>
- <sup>a</sup> Servicio de Dermatología, Consorcio Hospital General Universitario de Valencia, Valencia, España  
<sup>b</sup> Servicio de Anatomía Patológica, Consorcio Hospital General Universitario de Valencia, Valencia, España
- \* Autor para correspondencia.  
 Correo electrónico: blancaunamuno@yahoo.es (B. de Unamuno-Bustos).  
<http://dx.doi.org/10.1016/j.ad.2014.02.003>

## Tumor primitivo polipoide de células granulares



### Primitive Polypoid Granular-Cell Tumor

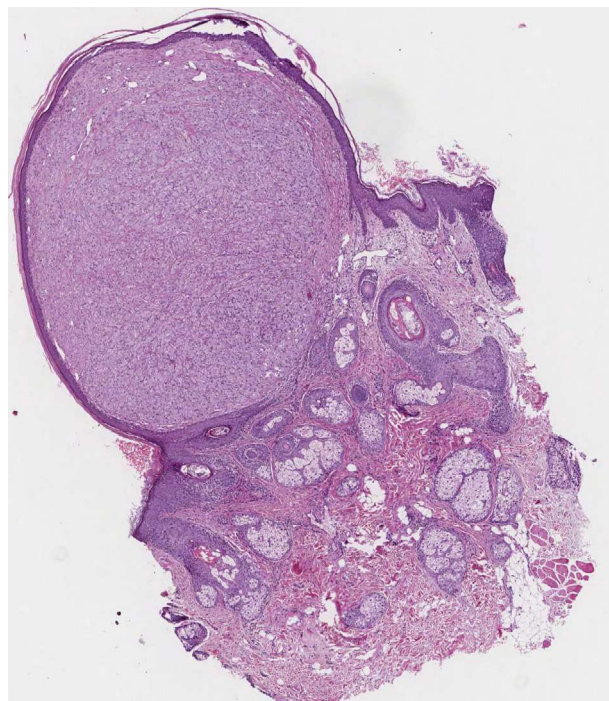
Con este nombre se describe un tumor compuesto por células granulares, que a diferencia del tumor de células granulares convencionales (tumor de Abrikossoff), inicialmente identificado por LeBoit et al.<sup>1</sup> en 1991 y posteriormente apoyado por Chaudhry y Calonje<sup>2</sup> como tumor de células granulares dérmico no neural, muestra una configuración polipoide, numerosas mitosis, atipia citológica y un inmunofenotipo primitivo. Presentamos un nuevo caso y revisamos las características de este infrecuente y poco conocido tumor.

Mujer de 44 años de edad, sin antecedentes personales ni familiares de interés. Consulta por una lesión asintomática localizada en el ángulo naso-labial derecho de 4 meses de evolución. En la exploración física se observaba una lesión de 0,3 mm de diámetro, de aspecto polipoide, consistencia dura y superficie translúcida. Con el posible diagnóstico de pápula fibrosa, quiste de milium o tumor anexial (tricotricoma), se realizó exéresis de la lesión. En el estudio histopatológico se observó una proliferación circunscrita, localizada en la dermis superficial y media, rodeada de un collarite epitelial (fig. 1). Las células se disponían con un patrón fascicular y entrelazado, de morfología poligonal, con abundante citoplasma granular eosinófilo, con núcleos grandes y vesiculosos (fig. 2) y figuras de mitosis. No se observaba ulceración ni necrosis. El estudio inmunohistoquímico mostró positividad para CD68, siendo negativa para AE1-AE3, S-100, Melan A, CD34, desmina, actina y músculo liso, realizándose el diagnóstico de tumor polipoide primitivo de células granulares.

La celularidad granular puede verse en un grupo variado de neoplasias y refleja el acúmulo intra-citoplasmático de lisosomas u otros componentes del aparato de Golgi. La nomenclatura clásica y convencional hace referencia al tumor cutáneo y mucoso de células granulares, conocido como tumor de Abrikossoff, una neoplasia benigna de origen neural derivada de las células de Schwann<sup>3</sup>. Sin embargo,

existen otros tumores de células granulares de origen distinto al neural, incluyendo el tumor de células granulares gingival congénito y el tumor polipoide primitivo de células granulares. Además, una gran variedad de tumores pueden presentar cambios compatibles con una celularidad granular como los tumores miogénicos, las lesiones melanocíticas, el dermatofibroma, el dermatofibrosarcoma protuberans, el carcinoma basocelular, el fibroxantoma atípico, el angiosarcoma, la pápula fibrosa, el ameloblastoma y los tumores anexiales de diferenciación ecrina y apocrina<sup>4</sup>.

El tumor polipoide primitivo de células granulares es una neoplasia infrecuente de estirpe incierta que afecta a



**Figura 1** H-E × 10. Tumoración localizada en la dermis superficial y media, rodeada de un collarite epitelial.