


# ACTAS Derma-Sifiliográficas

Full English text available at  
[www.actasdermo.org](http://www.actasdermo.org)



## CASO CLÍNICO

# Efectividad de la terapia fotodinámica con ácido 5-aminolevulínico en el tratamiento de la hidrosadenitis supurativa. Serie de 5 casos



R. Andino Navarrete<sup>a</sup>, A. Hasson Nisis<sup>a</sup> y J. Parra Cares<sup>b,\*</sup>

<sup>a</sup> Departamento de Dermatología, Facultad de Medicina, Pontificia Universidad Católica de Chile, Santiago, Chile

<sup>b</sup> Unidad de Teledermatología, Centro de Salud Familiar San Fabián, Servicio de Salud Nuble, San Fabián, Chile

### PALABRAS CLAVE

Hidrosadenitis supurativa;  
Terapia fotodinámica;  
Ácido 5-aminolevulínico

### KEYWORDS

Hidradenitis suppurativa;  
Photodynamic Therapy;  
5-aminolevulinic acid

**Resumen** La hidrosadenitis supurativa (HAS) se ha definido como una enfermedad inflamatoria crónica, recurrente y debilitante, que compromete todo el folículo piloso.

Varias alternativas terapéuticas, incluida la terapia fotodinámica, han sido utilizadas, con resultados variables y altas tasas de recurrencia.

El presente trabajo muestra la evaluación de severidad, calidad de vida y seguridad de una serie prospectiva de 5 pacientes con HAS moderada o severa, sometidos a terapia fotodinámica, utilizando ácido 5-aminolevulínico (ALA) y luz 635 nm. Se evaluó la efectividad del tratamiento con el *score* de severidad de Sartorius, índice de calidad de vida (DLQI) y una escala visual analógica (EVA) para dolor y actividad de la enfermedad.

Los pacientes mostraron una mejoría significativa en las 3 variables estudiadas, con efectos visibles que se mantenían a las 8 semanas, sugiriendo que esta terapia podría ser efectiva en HAS refractaria a terapias convencionales, disminuyendo la gravedad y mejorando la calidad de vida de los pacientes.

© 2013 Elsevier España, S.L. y AEDV. Todos los derechos reservados.

### Effectiveness of 5-Aminolevulinic Acid Photodynamic Therapy in the Treatment of Hidradenitis Suppurativa: A Report of 5 Cases

**Abstract** Hidradenitis suppurativa has been described as a chronic, recurrent, and disabling inflammatory disease involving the entire hair follicle.

Several treatments, including photodynamic therapy, have been used, but the results have been inconsistent and recurrence is high.

In this prospective study, we evaluated disease severity, quality of life, and treatment tolerance in 5 patients with moderate to severe hidradenitis suppurativa treated with photodynamic therapy using 5-aminolevulinic acid and a 635-nm light source. Treatment effectiveness was evaluated using the Sartorius severity score, the Dermatology Life Quality Index, and a visual analog scale for pain and disease activity.

\* Autor para correspondencia.

Correo electrónico: [jparra@puc.cl](mailto:jparra@puc.cl) (J. Parra Cares).

Significant improvements were observed with all 3 instruments and the effects remained visible at 8 weeks. Our results suggest that photodynamic therapy with 5-aminolevulinic acid and a light wavelength of 635 nm could reduce disease severity and improve quality of life in patients with difficult-to-treat hidradenitis suppurativa.

© 2013 Elsevier España, S.L. and AEDV. All rights reserved.

## Introducción

Clásicamente la hidrosadenitis supurativa (HAS) se ha definido como una enfermedad inflamatoria crónica, recurrente y debilitante que usualmente se presenta tras la pubertad con lesiones inflamatorias profundas y dolorosas en áreas corporales con glándulas sudoríparas apocrinas, principalmente las axilas, la región inguinal y la anogenital<sup>1</sup>. Datos recientes, sin embargo, enfatizan en que esta enfermedad compromete todo el folículo piloso, siendo la oclusión e hiperqueratinización folicular el evento más temprano en su fisiopatología<sup>2</sup>.

Su génesis es todavía incierta. Factores genéticos, trastornos hormonales, tabaquismo y obesidad han demostrado cierto rol en su patogénesis<sup>3</sup>. Dada su asociación con la enfermedad de Crohn y el éxito del tratamiento con agentes biológicos anti TNF-alfa, se ha planteado que estos pacientes podrían presentar un desorden en el sistema inmune innato, focalizando las investigaciones actuales en esta línea de estudio<sup>4,5</sup>.

Epidemiológicamente afecta al 1% de la población europea, con incidencias mayores entre la segunda y tercera década de la vida, y predominio 3 veces mayor en el sexo femenino<sup>4</sup>. Debido al gran impacto físico y psicológico de la HAS, su morbilidad y compromiso de la calidad de vida de los pacientes que la portan es mayor incluso que otras dermatosis crónicas como la psoriasis<sup>6</sup>.

A pesar de su alta prevalencia, las opciones de tratamiento son limitadas, y existen pocos ensayos clínicos que hayan evaluado la seguridad y eficacia de tratamientos para la HAS. Se han utilizado antibióticos tópicos y sistémicos, terapias hormonales, retinoides orales, agentes inmunosupresores y cirugía con resultados muy variables y con altas tasas de recurrencia de la enfermedad<sup>7,8</sup>.

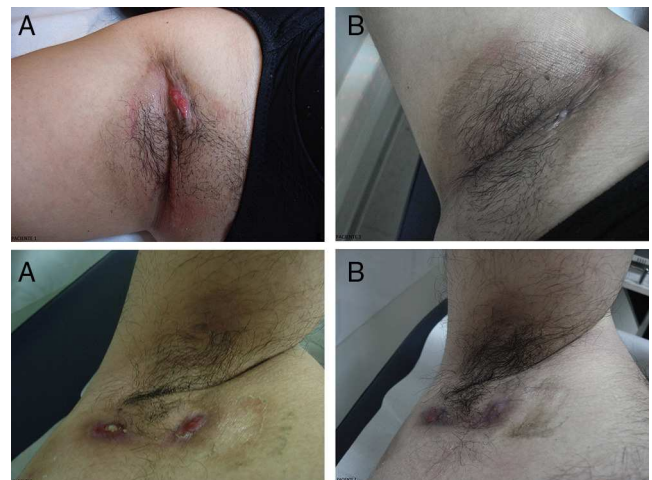En este contexto, y a la luz de la evidencia de su efectividad en el acné<sup>9</sup>, la terapia fotodinámica ha sido utilizada en pequeñas series de pacientes con resultados variables<sup>7,8,10-17</sup>. Los protocolos de tratamiento utilizados no son comparables entre las distintas series, con diferencias en el uso de los fotosensibilizadores, fuentes de luz y regímenes de aplicación, siendo difícil definir, con la limitada y diversa evidencia actual, su real rol en esta entidad<sup>7,8,10</sup>.

Considerando lo previamente expuesto, y a la vista del escaso arsenal terapéutico en hidrosadenitis recalcitrantes, el presente trabajo muestra nuestra experiencia en 5 pacientes con HAS moderada a severa, sometidos a un protocolo de tratamiento con terapia fotodinámica utilizando ALA y luz de 635 nm. Nuestro objetivo fue evaluar la eficacia mediante el grado de severidad, calidad de vida de los pacientes y la seguridad de la técnica.

## Pacientes y metodología

Se seleccionaron en total 5 pacientes, un hombre y 4 mujeres, con edad media de  $26 \pm 5$  años y una duración promedio de la enfermedad de  $4 \pm 1$  años. Cuatro de los pacientes presentaban compromiso bilateral de las axilas (fig. 1) y uno de región púbica. Para incluirlos en el estudio se consideró una HAS en etapa II o III de la clasificación de Hurley y refractariedad de al menos 2 tratamientos médicos. Se obtuvo consentimiento informado por escrito de todos los pacientes.

Se les sometió a la aplicación de solución de ALA al 20% (Oldex®, Recalcine) durante 1,5 h, irradiando posteriormente con luz de 635 nm, sistema PDT 1200L Waldman® (Herbert Waldmann GmbH & Co. KG Villingen-Schwenningen, Alemania), a dosis de  $37 \text{ J/cm}^2$  e intensidad  $70 \text{ mW/cm}^2$  por sesión. Se realizaron un mínimo de 4 sesiones por paciente, separadas por una o 2 semanas, con control clínico a las 4 y 8 semanas. Antes del tratamiento y en las visitas de control se determinó la puntuación de severidad descrita por Sartorius et al.<sup>18</sup>, el índice de calidad de vida o DLQI<sup>19</sup> y una escala visual analógica (EVA) para dolor y actividad de la enfermedad: 0 = sin síntomas ni actividad; 1 = leve dolor y actividad; 2 = moderado dolor y actividad; 3 = severo dolor y actividad.



**Figura 1** Pacientes con compromiso axilar por HAS. Se muestran los resultados de 2 pacientes de la tabla 1 con compromiso bilateral de axilas por HAS. A. Fotografías de los pacientes pre-tratamiento. B. A las 8 semanas de seguimiento. En el paciente 1 se observa respuesta satisfactoria al tratamiento. En el paciente 2 se evidencia importante disminución de lesiones inflamatorias y signos de actividad de la enfermedad.

**Tabla 1** Resultados individuales de pacientes previo a la intervención, 4 y 8 semanas posterior

Paciente	DLQI			EVA			Índice de gravedad <sup>a</sup>		
	Previo	4 semanas	8 semanas	Previo	4 semanas	8 semanas	Previo	4 semanas	8 semanas
1	30	10	10	3	1	1	42	30	30
2	30	5	5	3	0	0	36	17	17
3	30	5	8	3	0	1	35	8	8
4	24	4	4	3	0	1	28	15	15
5	30	10	10	3	1	1	36	21	21
Media	28,80	6,80	7,49	3	0,40	0,80	35,40	18,20	18,20
Desviación estándar	2,68	2,95	2,79	0	0,55	0,45	4,98	8,11	8,11

<sup>a</sup> Según Sartorius et al.<sup>18</sup>.

En todas las sesiones se les preguntó de forma dirigida con respecto a los efectos adversos de la técnica.

## Resultados

En la [tabla 1](#) se resumen los resultados. Los pacientes mostraron una mejoría significativa en el *score* de severidad, DLQI y EVA, con efectos que se mantenían a las 8 semanas de seguimiento. La puntuación de severidad disminuyó de  $35 \pm 5$  a  $18 \pm 8$  puntos de media pre y postratamiento respectivamente, el DLQI disminuyó 21 puntos después de 4 sesiones de terapia con efectos que se mantuvieron a las 8 semanas del tratamiento ([fig. 1](#)). La EVA pretratamiento fue 3 en todos los casos, disminuyendo considerablemente a las 4 y 8 semanas (0-1) en todos los pacientes intervenidos.

El tratamiento fue bien tolerado, siendo un leve ardor durante la irradiación el único efecto adverso en 2 de los 5 pacientes.

## Discusión

La terapia fotodinámica con ALA al 20% se ha mostrado efectiva en la HAS, disminuyendo significativamente la puntuación de la gravedad y mejorando la calidad de vida de los pacientes, efectos que se mantuvieron a las 4 y 8 semanas de seguimiento.

En relación con experiencias previas utilizando ALA como fotosensibilizante, Gold et al.<sup>12</sup> observan de un 75 a 100% de mejoría clínica en 4 pacientes después de 3 a 4 tratamientos de corto contacto (15 a 30 min) con ALA (20%) y luz azul, proponiendo como mecanismo de acción el efecto antiinflamatorio.

Schweiger et al.<sup>13</sup> tratan 12 pacientes con ALA (20%) (45 min) y luz azul o luz pulsada intensa (IPL) una vez a la semana durante 4 semanas, observando una reducción en el recuento medio de lesiones del 50% a las 4 semanas y del 29% a las 8 semanas, además de disminución del DLQI basal, con mejor tolerancia cuando se utilizó luz azul versus IPL.

Resultados menos promisorios fueron los de Strauss et al.<sup>14</sup>, quienes trataron 4 pacientes con ALA (20%) (3 h) y luz roja. Un paciente sometido a 3 sesiones en intervalos semanales no mostró mejoría clínica, otro recibió solo 2 sesiones con significativa pero muy fugaz mejoría inicial y 2 pacientes no completaron el tratamiento por dolor de la técnica. Sotiriou et al.<sup>15</sup>, que trataron 5 pacientes con 5 sesiones de ALA (20%) y luz roja a intervalos de 2 semanas, tampoco evidenciaron una mejoría significativa.

Con respecto al uso de MAL Guglielmetti et al.<sup>16</sup> aportaron un caso de HAS recalcitrante tratado con MAL (16%) y luz roja, observando una disminución del 90 al 100% de la inflamación y exudado de las áreas tratadas después de la segunda sesión, con efectos mantenidos a los 4 meses de seguimiento. Otro estudio similar, tras 9 sesiones a intervalos quincenales y un seguimiento de 6 meses, obtiene un 80% de remisión de lesiones cutáneas y resolución completa del prurito y el malestar<sup>17</sup>.

En cuanto al posible mecanismo de acción de la terapia fotodinámica en la HAS se basa en la mayor absorción de ALA y la producción de protoporfirina IX en el folículo pilosebáceo que en otros tejidos<sup>20</sup>. La disminución de la producción de sebo, destrucción de *Propionibacterium acnes* y disminución de la oclusión folicular, principales mecanismos propuestos para explicar su efectividad en el acné vulgar<sup>9,11</sup>, podrían también ser relevantes en esta enfermedad.

Aun cuando la evidencia respecto a la terapia fotodinámica en el tratamiento de la HAS es muy limitada, nuestro trabajo sugiere que el tratamiento con ALA 20% tópico y luz 635 nm podría ser efectivo en el tratamiento de esta enfermedad refractaria a tratamientos convencionales, disminuyendo tanto la gravedad como el compromiso de la calidad de vida de los pacientes. Estudios clínicos controlados con un mayor número de pacientes y mayores períodos de seguimiento son necesarios para una evaluación más concluyente respecto a la efectividad y a los regímenes óptimos de aplicación de esta terapia en esta enfermedad.

## Responsabilidades éticas

**Protección de personas y animales.** Los autores declaran que para esta investigación no se han realizado experimentos en seres humanos ni en animales.

**Confidencialidad de los datos.** Los autores declaran que han seguido los protocolos de su centro de trabajo sobre la publicación de datos de pacientes y que todos los pacientes incluidos en el estudio han recibido información suficiente y han dado su consentimiento informado por escrito para participar en dicho estudio.

**Derecho a la privacidad y consentimiento informado.** Los autores declaran que en este artículo no aparecen datos de pacientes.

## Financiación

Esta publicación fue completamente financiada por el Departamento de Dermatología de la Pontificia Universidad Católica de Chile.

## Conflicto de intereses

Los autores declaran que no tienen ningún conflicto de intereses.

## Bibliografía

1. Danby FW, Margesson LJ. Hidradenitis suppurativa. *Dermatol Clin*. 2010;28:779–93.
2. Von Laffert M, Helmbold P, Wohlrab J, Fiedler E, Stadie V, Marsch WC. Hidradenitis suppurativa (acne inversa): Early inflammatory events at terminal follicles and at interfollicular epidermis. *Exp Dermatol*. 2010;19:533–7.
3. Nazary M, van der Zee HH, Prens EP, Folkerts G, Boer J. Pathogenesis and pharmacotherapy of hidradenitis suppurativa. *Eur J Pharmacol*. 2011;672:1–8.
4. Revuz J. Hidradenitis suppurativa. *Presse Med*. 2010;39:1254–64.
5. Jemec GB. Clinical practice. Hidradenitis suppurativa. *N Engl J Med*. 2012;366:158–64, 12.
6. Matusiak L, Bieniek A, Szepietowski JC. Psychophysical aspects of hidradenitis suppurativa. *Acta Derm Venereol*. 2010;90:264–8.
7. Rambhatla PV, Lim HW, Hamzavi IA. Systematic review of treatments for hidradenitis suppurativa. *Arch Dermatol*. 2012;148:439–46.
8. Wollina U, Koch A, Heinig B, Kittner T, Nowak A. Acne inversa (hidradenitis suppurativa): A review with a focus on pathogenesis and treatment. *Indian Dermatol Online J*. 2013;4:2–11.
9. Hongcharu W, Taylor CR, Chang Y, Aghassi D, Suthamjariya K, Anderson RR. Topical ALA photodynamic therapy for the treatment of acne vulgaris. *J Invest Dermatol*. 2000;115:183–92.
10. Rose RF, Stables GI. Topical photodynamic therapy in the treatment of hidradenitis suppurativa. *Photodiagnosis Photodyn Ther*. 2008;5:171–5.
11. Mitra A, Stables GI. Topical photodynamic therapy for non-cancerous skin conditions. *Photodiagn Photodynam Therapy*. 2006;3:116–27.
12. Gold M, Bridges TM, Bradshaw VL, Boring M. ALA-PDT and blue light therapy for hidradenitis suppurativa. *J Drugs Dermatol*. 2004;3 1 Suppl:S32–5.
13. Schweiger ES, Riddle CC, Aires DJ. Treatment of hidradenitis suppurativa by photodynamic therapy with aminolevulinic acid: Preliminary results. *J Drugs Dermatol*. 2011;10:381–6.
14. Strauss RM, Pollock B, Stables GI, Goulden V, Cunliffe WJ. Photodynamic therapy using aminolaevulinic acid does not lead to clinical improvement in hidradenitis suppurativa. *Br J Dermatol*. 2005;152:803–4.
15. Sotiriou E, Apalla Z, Maliamani F, Ioannides D. Treatment of recalcitrant hidradenitis suppurativa with photodynamic therapy: Report of five cases. *Clin Exp Dermatol*. 2009;34:235–6.
16. Guglielmetti A, Bedoya J, Acuna M, Leiva V, Gonzalez S. Successful aminolevulinic acid photodynamic therapy for recalcitrant severe hidradenitis suppurativa. *Photodermatol Photoimmunol Photomed*. 2010;26:110–1.
17. Saraceno R, Teoli M, Casciello C, Chimenti S. Methyl aminolaevulinate photodynamic therapy for the treatment of hidradenitis suppurativa and pilonidal cysts. *Photodermatol Photoimmunol Photomed*. 2009;2:164–5.
18. Sartorius K, Emtestam L, Jemec GB, Lapins J. Objective scoring of hidradenitis suppurativa reflecting the role of tobacco smoking and obesity. *Br J Dermatol*. 2009;161:831–9.
19. Finlay AY, Khan GK. Dermatology Life Quality Index (DLQI)—a simple practical measure for routine clinical use. *Clin Exp Dermatol*. 1994;19:210–6.
20. Divaris DX, Kennedy JC, Pottier RH. Phototoxic damage to sebaceous glands and hair follicles of mice after systemic administration of 5-aminolaevulinic acid correlates with localized protoporphyrin IX fluorescence. *Am J Pathol*. 1990;136:891–7.