




# ACTAS Derma-Sifiliográficas

Full English text available at  
[www.actasdermo.org](http://www.actasdermo.org)



## CASO CLÍNICO

# Taller de camuflaje terapéutico en dermatología pediátrica: revisión de 6 casos



L. Padilla-España<sup>a,\*</sup>, J. del Boz<sup>a</sup>, M.B. Ramírez-López<sup>b</sup> y M.E. Fernández-Sánchez<sup>b</sup>

<sup>a</sup> Servicio de Dermatología, Hospital Costa del Sol, Marbella, España

<sup>b</sup> Servicio de Enfermería, Hospital Costa del Sol, Marbella, España

### PALABRAS CLAVE

Maquillaje corrector;  
Camuflaje;  
Vitiligo;  
Calidad de vida;  
Cicatrices

### KEYWORDS

Corrective cosmetics;  
Camouflage;  
Vitiligo;  
Quality of life;  
Scarring

**Resumen** En la edad pediátrica existen determinados trastornos cutáneos que pueden afectar a la calidad de vida de los niños y en especial a los adolescentes, e incluso representar un obstáculo para su desarrollo psicosocial, como son el vitiligo, el acné, las malformaciones vasculares o las cicatrices posquirúrgicas.

Se revisaron un total de 6 pacientes con alteraciones pigmentarias y cicatriciales de predominio facial que participaron en el taller de camuflaje de nuestro servicio desde enero a diciembre de 2012, con evaluación del impacto de su trastorno cutáneo en la calidad de vida antes y después de la sesión de maquillaje terapéutico.

El maquillaje corrector es una técnica complementaria, fácilmente reproducible, económica y no invasiva que puede ser de gran utilidad en el manejo de enfermedades dermatológicas con repercusión en la esfera física y emocional de pacientes en la edad pediátrica.

© 2013 Elsevier España, S.L. y AEDV. Todos los derechos reservados.

### Camouflage Therapy Workshop for Pediatric Dermatology Patients: A Review of 6 Cases

**Abstract** Certain skin conditions, such as vitiligo, acne, vascular malformations, and surgical scars, can impair the quality of life of pediatric patients, especially adolescents—even to the point of hindering psychosocial development.

We review the cases of 6 patients with discoloration or scarring, predominantly of the face, who attended our cosmetic camouflage workshops from January through December 2012. The quality-of-life impact of their skin disorder was assessed before and after workshop attendance.

Cosmetic camouflage is an easily replicated, cheap, and noninvasive adjunctive treatment of great potential value in managing skin conditions that impair the physical and emotional well-being of pediatric patients.

© 2013 Elsevier España, S.L. and AEDV. All rights reserved.

## Introducción

Existen determinados trastornos cutáneos que en la edad pediátrica pueden representar todo un obstáculo para el desarrollo psicosocial de los niños<sup>1</sup> como son las alteraciones

\* Autor para correspondencia.

Correos electrónicos: [eplaura85@hotmail.com](mailto:eplaura85@hotmail.com),  
[laupadesp@gmail.com](mailto:laupadesp@gmail.com) (L. Padilla-España).

pigmentarias (en especial el vitíligo), las anomalías vasculares, los trastornos cutáneos de base inflamatoria como el acné<sup>2,3</sup>, la rosácea o las cicatrices secundarias a la cirugía y/o quemaduras.

El impacto del trastorno cutáneo en la calidad de vida del niño es mayor en los casos de afectación facial y en concreto en el caso del vitíligo<sup>4,5</sup>. Cuando los pacientes tienen un fototipo alto se acentúa la repercusión en su apariencia física. Además los niños a partir de los 10 años entablan una relación más estrecha con su entorno social y comienzan a tener una mayor conciencia de su apariencia física, convirtiéndose el trastorno cutáneo en una barrera para su desarrollo social<sup>6</sup>.

El maquillaje corrector (camuflaje terapéutico) supone una herramienta complementaria útil en el manejo de estos pacientes que contribuye a minimizar el impacto de estos trastornos cutáneos en su calidad de vida<sup>7,8</sup>.

El objetivo de este trabajo fue realizar una revisión de aquellos pacientes en edad pediátrica con alteraciones pigmentarias y cicatriciales que participaron durante el año 2012 en el taller de maquillaje terapéutico implantado en nuestro servicio, e implementado por personal de enfermería entrenado para ello. Inicialmente estos talleres estaban dirigidos a pacientes con cicatrices secundarias a cirugía oncológica, ampliándose posteriormente a otros pacientes con alteraciones cutáneas con afectación facial e impacto en su calidad de vida, tanto niños como adultos.

Se realizó una evaluación del impacto del trastorno cutáneo en la calidad de vida antes y 2 semanas después de la sesión de maquillaje, para lo cual se empleó la versión en castellano validada del *Children' Dermatology Quality Index* (cDLQI)<sup>9</sup>.

El cDLQI contempla 10 ítems que hacen referencia a sintomatología, influencia en la vestimenta, en actividades deportivas y relaciones con los amigos tanto en el periodo escolar como en el vacacional. Cada ítem se valora de 0 a 3 en función del grado de afectación en la calidad de vida (0: nada, 1: leve, 2: moderada, 3: mucho). A mayor puntuación total (0-30) mayor repercusión ejerce el trastorno cutáneo en la calidad de vida del niño.

En un primer momento se identificaron aquellos pacientes que podían beneficiarse del taller de camuflaje. Para ello se evaluó el impacto de su trastorno cutáneo en la calidad de vida mediante el cDLQI. A continuación, y en presencia de un familiar que le acompañase, el niño participó en la sesión de maquillaje terapéutico con un doble objetivo, tanto práctico como didáctico, de forma que el paciente pudiera adquirir nociones básicas para que lo pudiera realizar en su domicilio de forma independiente, insistiendo en la importancia de limpiar e hidratar la piel previamente, aplicar tonalidades verdes para neutralizar las lesiones eritematosas y los tonos amarillos-beige para las lesiones hiperpigmentadas.

Los productos que se utilizaron en el taller se caracterizaban por ser hipoalergénicos, resistentes al agua y muchos de ellos ya llevaban incorporado factor de protección frente a UVA y UVB (maquillaje corrector laboratorios Avène).

## Casos clínicos

Se revisaron un total de 6 niños con edades comprendidas entre los 10 y los 15 años. La mayoría (5/6) mujeres,

todas ellas con alteraciones pigmentarias, salvo un varón de 15 años con cicatrices postacné. Todos los pacientes, en presencia de un familiar, recibieron una única sesión de maquillaje con un doble objetivo, práctico y didáctico, ya que se pretendía que tanto el niño como sus familiares adquirieran nociones básicas que le permitieran realizar el camuflaje de forma independiente en su domicilio. Asimismo se registró de forma global una mejoría notable en la calidad de vida al comparar los resultados del cDLQI previo a la sesión con el obtenido 2 semanas después de la misma. De igual modo, se encuestó telefónicamente a pacientes y familiares transcurridos 6 meses tras la sesión para valorar evolución (tabla 1).

## Descripción de los casos

### Caso 1

Niña de 14 años de origen sudamericano con un nevus de Ota bilateral e importante repercusión en su calidad de vida a la que se le ofertó tratamiento con láser, pero dado el fototipo alto (v) de la paciente, la posibilidad de efectos adversos a este y la necesidad de desplazamiento, los padres rechazaron esa opción terapéutica. Se le ofreció la posibilidad de participar en el taller de camuflaje con un resultado satisfactorio, tanto para la paciente como para sus familiares, con una disminución del impacto en su calidad de vida (fig. 1A y B).

### Caso 2

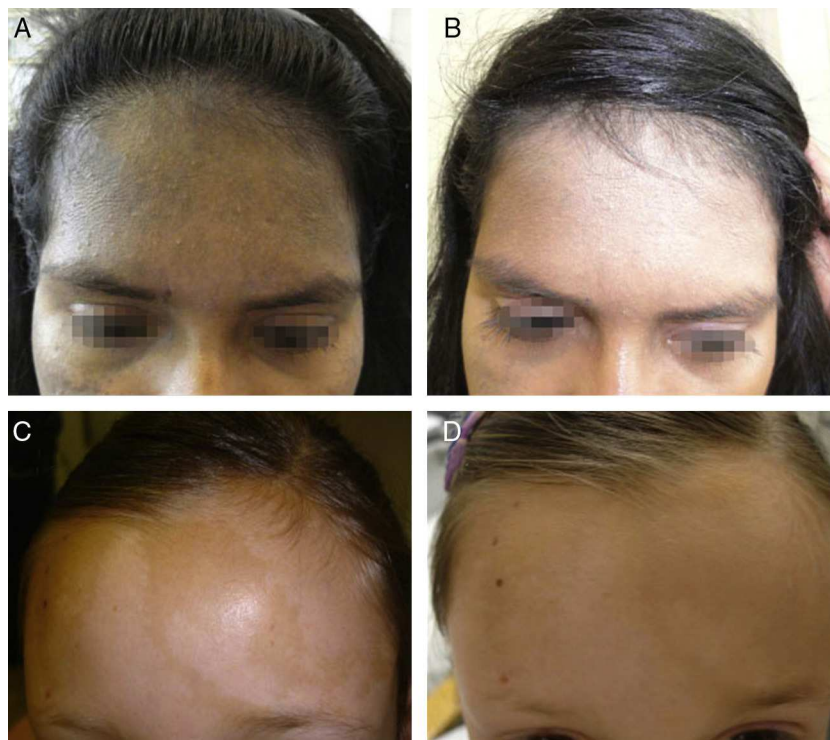Niña de 11 años con fototipo II en seguimiento por un mosaicismismo hipopigmentado con afectación facial y buena calidad de vida previa. Tras realizar la sesión de maquillaje para minimizar las lesiones faciales la mejoría se consideró discreta. Transcurridas 2 semanas tras la sesión, la madre reconoció un buen resultado cosmético, pero prefirió adoptar una actitud expectante al respecto y posponer el uso del maquillaje hasta que la paciente lo demandase en un futuro (fig. 1C y D).

### Caso 3

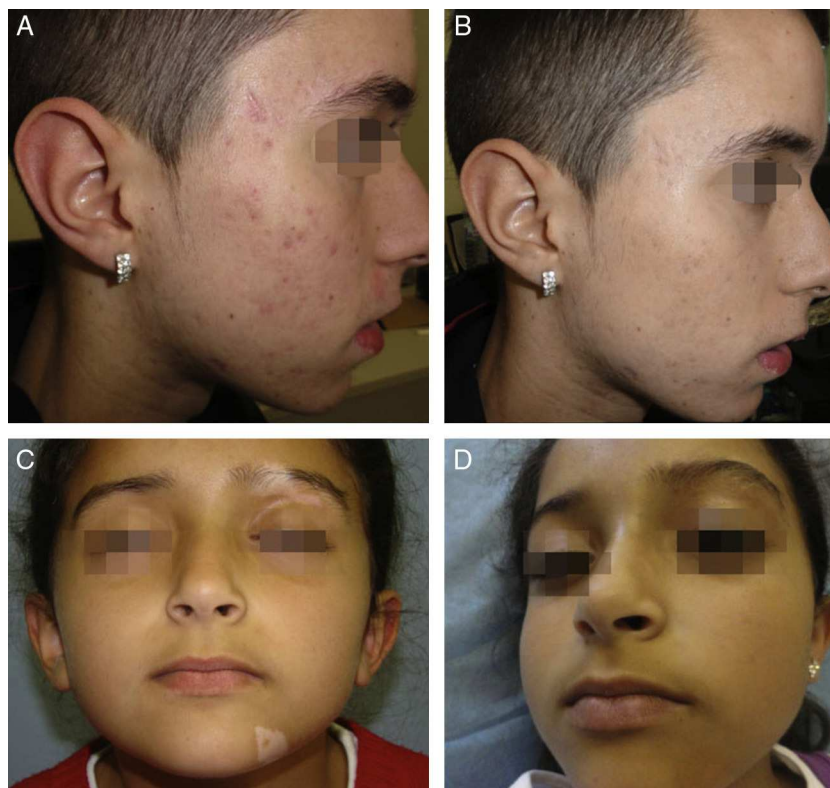Varón adolescente con fototipo III que tras finalizar el tratamiento con isotretinoína demandaba una herramienta terapéutica que le ayudara a minimizar la apariencia física de sus cicatrices. El resultado tras realizar el taller de camuflaje fue aceptable. Asimismo los padres reconocieron un alto grado de satisfacción tras la sesión (fig. 2A y B).

### Caso 4

Niña de nacionalidad marroquí y fototipo IV de 10 años, con un vitíligo de predominio facial con afectación de una ceja y el mentón, que tras la sesión de maquillaje terapéutico tanto ella como sus padres quedaron muy satisfechos con el resultado obtenido (fig. 2C y D).



**Figura 1** A y B. Nevus de Ota bilateral antes y después de la sesión de maquillaje corrector. C y D. Hipomelanosis de Ito antes y después de la sesión de maquillaje corrector.



**Figura 2** A y B. Cicatrices postacné antes y después de la sesión de maquillaje corrector. C y D. Vitiligo segmentario antes y después de la sesión de maquillaje corrector.

**Tabla 1** Mejoría global en el cDLQI de los pacientes tras participar en el taller de camuflaje

N	Sexo	Edad	Trastorno cutáneo	N.º sesiones	cDLQI pre	cDLQI post	Uso de maquillaje corrector a los 6 meses
1	Mujer	14	Nevus de Ota bilateral	1	14	6	Sí, de forma independiente
2	Mujer	11	Hipomelanosis de Ito	1	5	4	No emplea maquillaje corrector
3	Varón	15	Cicatrices postacné	1	9	4	Sí, de forma independiente
4	Mujer	10	Vitíligo segmentario	1	13	4	Sí, de forma independiente
5	Mujer	13	Vitíligo segmentario	1	19	7	Sí, de forma independiente
6	Mujer	15	Vitíligo segmentario	1	4	1	Sí, de forma independiente

### Caso 5

Adolescente de origen asiático y fototipo III con un vitíligo localizado en ambos párpados con discreta repercusión en su calidad de vida. Aplicó los consejos de maquillaje corrector a diario con buen resultado cosmético. La paciente acudió sola a la sesión de maquillaje (fig. 3A y B).

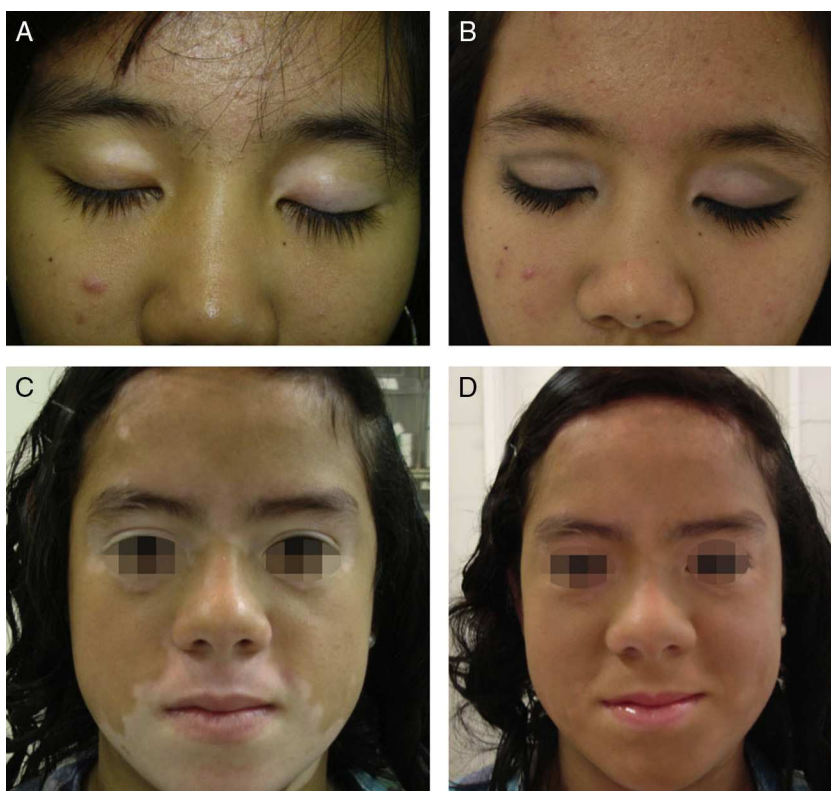### Caso 6

Niña de 14 años de origen sudamericano con fototipo IV con un vitíligo de predominio facial sin respuesta a tratamientos tópicos y UVB de banda estrecha, con importante afectación de la calidad de vida. El resultado fue más que notable tras participar en el taller de camuflaje terapéutico, contando con la conformidad de los padres durante la sesión y seguimiento posterior (fig. 3C y D).

### Discusión

El maquillaje terapéutico es una herramienta complementaria útil en el manejo de enfermedades cutáneas en la edad pediátrica de predominio facial, especialmente cuando los tratamientos tanto médicos como quirúrgicos no son efectivos y/o difícilmente accesibles para los pacientes<sup>10</sup>.

Determinados trastornos cutáneos durante la infancia y los años críticos de la adolescencia pueden tener una importante repercusión, tanto en la esfera física como psicológica de los pacientes. De hecho, se ha descrito ampliamente que pacientes adolescentes con vitíligo y/o acné tienden a desarrollar con mayor frecuencia depresión, pérdida de autoestima, estrés emocional y en algunos casos dismorfofobia<sup>1</sup>. Es en estos casos donde el maquillaje corrector puede ser de gran ayuda para minimizar el impacto que ejercen estos trastornos cutáneos sobre la calidad de vida de los pacientes<sup>11,12</sup>.



**Figura 3** A y B. Vitíligo segmentario antes y después de la sesión de maquillaje corrector. C y D. Vitíligo segmentario antes y después de la sesión de maquillaje corrector.

Se trata de un procedimiento sencillo, económico, no invasivo y fácilmente reproducible que no pretende sustituir a tratamientos definitivos, pero sí complementarlos.

El camuflaje se ha empleado ampliamente en adultos, destinado fundamentalmente a minimizar cicatrices en pacientes sometidos a cirugía oncológica, siendo excepcional su uso en la edad pediátrica. Hasta el momento la serie más amplia publicada revisa 15 pacientes (7-16 años), destacando una respuesta satisfactoria en todos ellos con una mejoría en la calidad de vida de los niños tras participar en el taller<sup>13</sup>, al igual que ocurrió en todos nuestros casos con una disminución en mayor o menor grado del impacto que ocasionaba el trastorno cutáneo sobre la vida de los niños.

Las dermatosis con mejor resultado cosmético tras el maquillaje terapéutico son, por un lado, las enfermedades inflamatorias como el acné y la rosácea, en las que las lesiones eritematosas se neutralizan con tonalidades verdes y se benefician de la acción antiinflamatoria que incluyen muchos de estos productos; por otro lado las cicatrices y anomalías vasculares que quedan camufladas con maquillaje compacto adaptado al fototipo de cada paciente y finalmente las alteraciones pigmentarias, entre las que destaca el vitiligo, con una importante repercusión psicológica, y que son las que más se benefician del maquillaje corrector<sup>14,15</sup>.

En definitiva, el maquillaje corrector representa una herramienta útil que puede ser aplicable en el manejo de enfermedad cutánea con afectación tanto física como psicosocial en la edad pediátrica.

## Responsabilidades éticas

**Protección de personas y animales.** Los autores declaran que para esta investigación no se han realizado experimentos en seres humanos ni en animales.

**Confidencialidad de los datos.** Los autores declaran que han seguido los protocolos de su centro de trabajo sobre la publicación de datos de pacientes y que todos los pacientes incluidos en el estudio han recibido información suficiente y han dado su consentimiento informado por escrito para participar en dicho estudio.

**Derecho a la privacidad y consentimiento informado.** Los autores declaran que en este artículo no aparecen datos de pacientes.

## Bibliografía

1. Patterson WM, Bienvenu OJ, Chodyncki MP, Janniger CK, Schwartz RA. Body dysmorphic disorder. *Int J Dermatol.* 2002;40:688-90.
2. Fried RG, Wechsler A. Psychological problems in the acne patient. *Dermatol Ther.* 2006;19:237-40.
3. Dunn LK, O'Neill JL, Feldman SR. Acne in adolescents: Quality of life, self-esteem, mood, and psychological disorders. *Dermatol Online J.* 2011;17:1.
4. Ongenaes K, Van Geel N, de Schepper S, Naeyaert JM. Effect of vitiligo on self-reported health-related quality of life. *Br J Dermatol.* 2005;152:1165-72.
5. Ongenaes K, Dierckxsens L, Brochez L, van Geel N, Naeyaert JM. Quality of life and stigmatization profile in a cohort of vitiligo patients and effect of the use of camouflage. *Dermatology.* 2005;210:279-85.
6. Odar C, Canter KS, Roberts MC. Relationship between camp attendance and self-perceptions in children with chronic health conditions: A meta-analysis. *J Pediatr Psychol.* 2013;38:398-411.
7. Rayner VL. Camouflage therapy. *Dermatol Clin.* 1995;13:467-72.
8. Antoniou C, Stefanaki C. Cosmetic camouflage. *J Cosmet Dermatol.* 2006;5:297-301.
9. Rajmil L, Serra V, Fernández JA, Berra S, Aymerich M, Cieza A, et al. Versión española del cuestionario alemán de calidad de vida relacionada con la salud en población infantil y de adolescentes. *An Pediatr.* 2004;60:514-21.
10. Levy L, Emer J. Emotional benefit of cosmetic camouflage in the treatment of facial skin conditions: Personal experience and review. *Clin Cosmet Investig Dermatol.* 2012;5:173-82.
11. Matsuoka Y, Yoneda K, Sadahira C, Katsuura J, Moriue T, Kubota Y. Effects of skin care and makeup under instructions from dermatologists on the quality of life of female patients with acne vulgaris. *J Dermatol.* 2006;33:745-52.
12. Rayner VL. Assessing camouflage therapy for the disfigured patient: a personal perspective. *Dermatol Nurs.* 1990;2:101-4.
13. Tedeschi A, Dall'Oglio F, Micali G, Schwartz RA, Janniger CK. Corrective camouflage in pediatric dermatology. *Cutis.* 2007;79:110-2.
14. Holme SA, Beattie PE, Fleming CJ. Cosmetic camouflage advice improves quality of life. *Br J Dermatol.* 2002;147:946-9.
15. Tanioka M, Yamamoto Y, Kato M, Miyachi Y. Camouflage for patients with vitiligo vulgaris improved their quality of life. *J Cosmet Dermatol.* 2010;9:72-5.