

tratamientos. Actualmente las moléculas antiangiogénicas son objetivo de estudio en este campo.

El angiosarcoma se desarrolla a partir de células endoteliales vasculares. Existen varios factores implicados en su patogenia, siendo uno de los más importantes el factor de crecimiento VEGF-A^{1,2}. El VEGF-A es un factor de crecimiento implicado en la formación de nuevos vasos sanguíneos mediante la estimulación de receptores con actividad tirosín-cinasa de la superficie de células endoteliales. Su sobreexpresión por parte de las células neoplásicas, demostrada tanto en el angiosarcoma como en otros tumores (pulmón, mama, colorrectal), favorece la angiogénesis y, por lo tanto, el aporte sanguíneo y el crecimiento tumoral^{2,6}. El bevacizumab es un anticuerpo monoclonal dirigido contra el VEGF-A que actúa impidiendo la unión a su receptor y, por lo tanto, inhibiendo la angiogénesis. No obstante las recidivas y los periodos libres de progresión observados, de una duración limitada, hacen suponer otros mecanismos implicados que hacen que el bloqueo de VEGF no sea suficiente para impedir el desarrollo de este tumor⁷.

Existen 5 casos publicados hasta la fecha de angiosarcoma cutáneo tratado con bevacizumab, solo o asociado a otros tratamientos. En todos ellos la respuesta fue favorable, con tiempos de supervivencia mayores de los obtenidos con otras terapias, y con buena tolerabilidad por parte de los pacientes (tabla 1).

Recientemente han sido publicados los resultados del primer ensayo clínico en fase II sobre la utilización del bevacizumab en monoterapia para el tratamiento del angiosarcoma metastásico o localmente avanzado. Los resultados de Agulnik et al. son prometedores, ya que un 50% de los sujetos del estudio presentaron una estabilización de su enfermedad con un tiempo medio hasta la progresión de la enfermedad de 26 semanas².

Consideramos que bevacizumab podría ser tenido en cuenta para su utilización en casos similares al presentado, dada la escasa disponibilidad de tratamientos eficaces y los resultados observados en los casos publicados y en los recientes ensayos clínicos. Además, todo parece indicar que en el futuro bevacizumab en combinación con otros fármacos podría mejorar el pronóstico de estos pacientes.

Bibliografía

1. Young RJ, Brown NJ, Reed MW, Hughes D, Woll PJ. Angiosarcoma. *Lancet Oncol*. 2010;11:983-91.

2. Agulnik M, Yarber JL, Okuno AH, von Mehren M, Jovanovic BD, Brockstein BE, et al. An open-label, multicenter, phase II study of bevacizumab for the treatment of angiosarcoma and epithelioid hemangioendotheliomas. *Ann Oncol*. 2013;24:257-63.
3. Armengot-Carbó M, Roca-Estellés MJ, Quecedo-Estébanez E, Gimeno-Carpio E. Angiosarcoma cutáneo tras radioterapia por cáncer de mama. *Actas Dermosifiliogr*. 2012;103:557-9.
4. Hulyalkar R, Rakkhit T, García-Zuazaga J. The role of radiation therapy in the management of skin cancers. *Dermatol Clin*. 2011;29:287-96.
5. Fuller CK, Charlson JA, Dankle SK, Russell TJ. Dramatic improvement of inoperable angiosarcoma with combination paclitaxel and bevacizumab chemotherapy. *J Am Acad Dermatol*. 2010;63:e83-4.
6. Shrod SS, Bressler LR, Tierney LA, Cuellar S, George A. Understanding and managing the possible adverse effects associated with bevacizumab. *Am J Health-Syst Pharm*. 2009;66:999-1013.
7. Park MS, Ravi V, Araujo DM. Inhibiting the VEGF-VEGFR pathway in angiosarcoma, epithelioid hemangioendothelioma, and hemangiopericytoma/solitary fibrous tumor. *Curr Opin Oncol*. 2010;22:351-5.
8. Koontz BF, Miles EF, Rubio MAD, Madden JF, Fisher SR, Scher RL, et al. Preoperative radiotherapy and bevacizumab for angiosarcoma of the head and neck: Two case studies. *Head Neck*. 2008;30:262-6.
9. Ronsen A, Thimon S, Ternant D, Machet MC, Paintaud G, Machet L. Partial response to bevacizumab of an extensive cutaneous angiosarcoma of the face. *Br J Dermatol*. 2010;163:208-34.
10. De Yao JT, Sun D, Powell AT, Rehms EH. Scalp angiosarcoma remission with bevacizumab and radiotherapy without surgery: A case report and review of the literature. *Sarcoma*. 2011;2011:160369. <http://dx.doi.org/10.1155/2011/160369>.

M.V. Nespereira-Jato^{a,*}, C. Peña-Panabad^a,
M. Quindós-Varela^b y J. García-Silva^a

^a Servicio de Dermatología Hospital Abente y Lago, Complejo Hospitalario Universitario, A Coruña, España

^b Servicio de Oncología, Hospital Abente y Lago, Complejo Hospitalario Universitario, A Coruña, España

* Autor para correspondencia.

Correo electrónico: vnespereira@hotmail.com

(M.V. Nespereira-Jato).

<http://dx.doi.org/10.1016/j.ad.2013.08.006>

Miasis cutánea no importada por *Chrysomya bezziana*

Autochthonous Cutaneous Myiasis Due to *Chrysomya bezziana*

Las miasis son infestaciones parasitarias de tejidos u órganos de vertebrados (incluyendo el hombre) producidas por las larvas de moscas (dípteros) de diferentes especies¹⁻³. Se clasifican dependiendo de la relación que el parásito establece con el huésped, distinguiéndose entre miasis obligadas, facultativas y accidentales; o dependiendo del área

anatómica de infestación, diferenciándose entre miasis cutáneas, intestinales o cavitarias¹⁻³. Las miasis cutáneas desde un punto de vista clínico se dividen en forunculares, migratorias y de las heridas¹⁻³. Su incidencia es mayor en países tropicales con clima húmedo y cálido y con bajo nivel socioeconómico¹⁻³.

Presentamos un caso de miasis cutánea autóctona producida por *Chrysomya bezziana* (*C. bezziana*), especie que aparece de forma excepcional en Europa.

Se trata de un varón de 56 años de edad, con antecedentes personales de obesidad, consumo de alcohol ocasional, hipertensión arterial, síndrome de apnea-hipopnea del sueño, asma extrínseco y portador de la mutación PT20210A

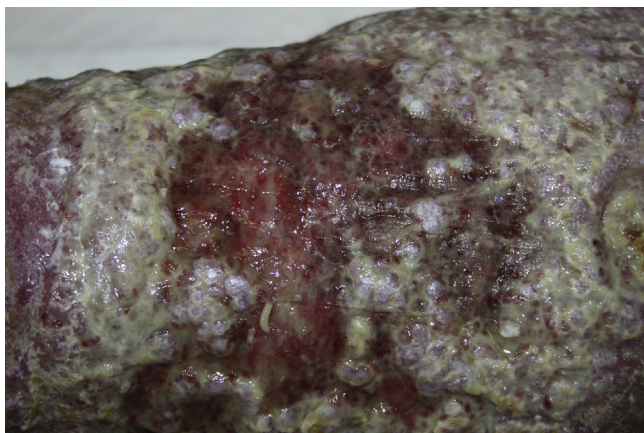


Figura 1 Úlcera en región gemelar izquierda de superficie eritematosa, de aspecto mamelonado y con exudación abundante. Obsérvese en la superficie de la lesión la presencia de varias larvas.

en heterocigosis sin episodios previos de trombosis. Presentaba una úlcera vascular en la extremidad inferior izquierda de 10 meses de evolución. Fue derivado al servicio de urgencias desde su centro de salud tras detectarse la presencia de larvas vivas durante la realización de las curas locales de la úlcera. El paciente mantenía buen estado general y negaba viajes al extranjero, contacto reciente con animales o salidas al medio rural. A la exploración presentaba signos de linfedema crónico en ambos miembros inferiores. En la región gemelar izquierda se observaba una úlcera de 15 × 8 cm de diámetro, de superficie eritematosa, de aspecto mamelonado, friable y con exudación maloliente (fig. 1). Sobre la lesión se identificaron numerosas larvas móviles de díptero de color blanquecino y de 1 cm de longitud, que se eliminaron mecánicamente y fueron remitidas al servicio de microbiología para su identificación. Se realizó lavado con suero fisiológico, cura oclusiva con vaselina pura no perfumada y se remitió al paciente al servicio de cirugía vascular. Las larvas extraídas fueron identificadas como pertenecientes a la especie *C. bezziana* por su aspecto macroscópico y por observación al microscopio de bandas espinales no llamativas alrededor del cuerpo y el peritrema del espiráculo posterior abierto.

La aparición de miasis cutáneas de las heridas en países desarrollados se ve condicionada por factores predisponentes como higiene insuficiente, edad avanzada, enfermedades psiquiátricas, alcoholismo, diabetes mellitus o enfermedad vascular oclusiva¹⁻³.

Las 3 especies que se identifican mundialmente con mayor frecuencia como productoras de esta forma de miasis son *Cochliomyia hominivorax* (gusano barrenador del Nuevo Mundo), *Chrysomya bezziana* (gusano barrenador del Viejo Mundo); ambas de la familia *Calliphoridae* y *Wohlfahrtia magnifica* perteneciente a la familia *Sarcophagidae*¹⁻³. En la mayor parte de las miasis no importadas descritas en España aparecen implicadas diversas especies de la familia *Sarcophagidae* (mosca de la carne)⁴.

C. bezziana se distribuye en las zonas tropicales y subtropicales de África, sudeste asiático, India y Oriente Medio¹⁻⁴. Este parásito produce una forma obligada de miasis que

afecta a diversos animales domésticos (ganado vacuno, equino y mascotas) y, en ocasiones, al hombre^{1,4}. Una hembra adulta es capaz de ovipositar cientos de huevos en los bordes de las heridas que, al cabo de unas 16 h, eclosionan dando lugar a un elevado número de larvas que se alimentan durante una semana de los tejidos del huésped. Luego caen al suelo y completan su ciclo biológico, transformándose en adultos^{1,4}. En condiciones óptimas el ciclo biológico dura aproximadamente 20 días^{1,4}. En el hombre *C. bezziana* produce infestaciones de heridas⁴, tumores cutáneos⁵ o cavidades (órbita⁶, cavidad oral⁷ y ótica⁸) lo que conlleva una alta morbilidad. En casos graves los pacientes pueden presentar fiebre, sensación distérmica, dolores, sobreinfección bacteriana, leucocitosis con neutrofilia o hipereosinofilia².

En una revisión del año 2000 de las 47 especies de dípteros responsables de miasis en España no aparecía *C. bezziana*⁹. En la literatura española solo hemos encontrado 3 casos de miasis humana por esta especie de díptero: uno de ellos corresponde a un varón español de 41 años con antecedentes personales de enolismo crónico y que desarrolló una miasis cutánea sobre lesiones ulcerativas crónicas en la extremidad inferior izquierda, secundarias a un cuadro de rabdomiólisis⁴; otro es el de una mujer española de 65 años con una miasis ótica, en la que no se especifica el antecedente de viaje reciente al extranjero⁸, y otro es el de un varón español de 54 años con una miasis sobre un carcinoma epidermoide de laringe supraglótico que se manifestaba con una masa tumoral en la cara anterior del cuello⁶. Los movimientos migratorios internacionales y el cambio climático son algunas de las causas que explicarían, al menos de forma parcial, por qué esta especie de díptero se puede identificar en países que no corresponden a su hábitat¹⁰.

En conclusión, presentamos un caso de miasis cutánea sobre una úlcera y en la que identificó *C. bezziana* como agente causal. En nuestro conocimiento, supone el segundo caso de miasis cutánea no importada por esta especie de díptero. Queremos llamar la atención sobre esta entidad poco frecuente y sobre la importancia de la correcta conservación e identificación de las larvas como práctica clínica habitual, dado que probablemente en la actualidad exista cierto grado de infranotificación de este tipo de afección.

Bibliografía

1. Francesconi F, Lupi O. Myiasis. *Clin Microbiol Rev.* 2012;25:79-105.
2. McGraw TA, Turiansky GW. Cutaneous myiasis. *J Am Acad Dermatol.* 2008;58:907-26.
3. Robbins K, Khachemoune A. Cutaneous myiasis: A review of the common types of myiasis. *Int J Dermatol.* 2010;49:1092-8.
4. Fernández-Ruiz M, Salto E, Cuesta R, López-Medrano F. Miasis cutánea autóctona por *Chrysomya bezziana*. *Rev Clin Esp.* 2011;211:218-9.
5. Rubio C, Ladrón de Guevara C, Martín MA, Campos L, Quesada A, Casado M. Miasis cutáneas sobre lesiones tumorales: presentación de tres casos. *Actas Dermosifilogr.* 2006;97:39-42.

6. Khataminia G, Aghajanzadeh R, Vazirianzadeh B. Orbital myiasis. *J Ophthalmic Vis Res.* 2011;6:199–203.
7. Vijay Kumar VGS, Sowmya GS, Shivananda S. *Chrysomya bezziana* oral myiasis. *J Global Infect Dis.* 2011;3:393–5.
8. González Poggioli N, Vázquez Barro JC. Miasis ótica. A propósito de un caso. *Acta Otorrinolaringol Esp.* 2009;60:213–4.
9. Soler Cruz MD. Estudio de las miasis en España en los últimos cien años. *Ars Pharmaceutica.* 2000;41:19–26.
10. Romero-Cabello R, Calderón-Romero L, Sánchez-Vega JT, Tay J, Romero-Feregrino R. Cutaneous myiasis caused by *Chrysomya bezziana* larvae, Mexico. *Emerg Infect Dis.* 2010;16:2014–5.

M. Aguado Lobo^{a,*}, A. Hernández-Núñez^a,
M. Isabel García-Arata^b y J. Borbujo^a

^a Servicio de Dermatología Hospital Universitario de Fuenlabrada, Fuenlabrada, Madrid, España

^b Servicio de Microbiología, Hospital Universitario de Fuenlabrada, Fuenlabrada, Madrid, España

* Autor para correspondencia.

Correo electrónico: martaaguadolobo@yahoo.es
(M. Aguado Lobo).

<http://dx.doi.org/10.1016/j.ad.2013.07.005>

Mosaicismo tipo 2 en glomangiomas familiar

Type 2 Mosaicism in Familial Glomangiomas

Las dermatosis con herencia autosómica dominante pueden presentarse en ocasiones como mosaicismos con distribución lineal o segmentaria siguiendo las líneas de Blaschko. El mosaicismo de tipo 1 está caracterizado por la presencia de un segmento corporal afectado por la enfermedad en un individuo sano, como consecuencia de una mutación germinal poscigótica en dicho segmento. El mosaicismo de tipo 2 se caracteriza por la presentación difusa de la enfermedad combinada con la superposición de un segmento corporal con mayor afectación, originado por una pérdida de heterocigosidad en dicho segmento acontecida durante el desarrollo embrionario en un individuo heterocigoto para la enfermedad¹.

Una niña de 6 años de edad, sin antecedentes de interés, presentaba una lesión azulada congénita asintomática de distribución segmentaria, que abarcaba la ingle, la cara interna de muslo y la pierna derecha, hasta llegar al pie derecho. La lesión había crecido de forma proporcional al desarrollo corporal. Además aparecieron progresivamente desde los 3 años de edad lesiones nodulares que resultaban dolorosas a la presión y a los cambios de temperatura, que se distribuían en las 4 extremidades de forma aislada y dispersa. A la exploración se objetivó una placa azulada con nódulos palpables de consistencia elástica que se distribuían en la cara interna y posterior de muslo derecho y la cara medial del pie derecho siguiendo un trayecto segmentario (fig. 1). Además, en el pie contralateral y en zonas distales del resto de extremidades se objetivaron pápulas y nódulos azulados dispersos dolorosos a la presión. Entre los antecedentes familiares destacaba que la madre de la paciente refería desde la adolescencia la aparición salpicada de lesiones nodulares azuladas de aproximadamente 1 cm de similares características a las de la paciente distribuidas en las extremidades (fig. 2) y en el tronco, que no habían sido estudiadas con anterioridad. Se decidió realizar biopsia cutánea de una de las lesiones de la madre de la paciente y la histología mostró una neoformación vascular en la dermis profunda con amplias luces vasculares rellenas de hematíes y tapizadas por células glómicas, resultando compatible con malformación

glomovenosa (fig. 3). Teniendo en cuenta el antecedente de placa azulada congénita al nacimiento, la posterior aparición de lesiones dispersas y los antecedentes maternos de cuadro compatible con glomangiomas, realizamos el diagnóstico de mosaicismo tipo 2 en glomangiomas familiar. Por el momento, dada la ausencia de afectación de la

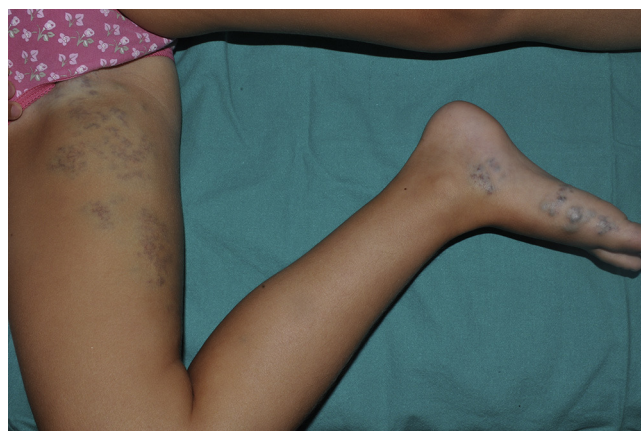

Figura 1 Placa azulada de distribución segmentaria desde la ingle y la cara interna del muslo y la pierna derecha, hasta llegar al pie derecho.

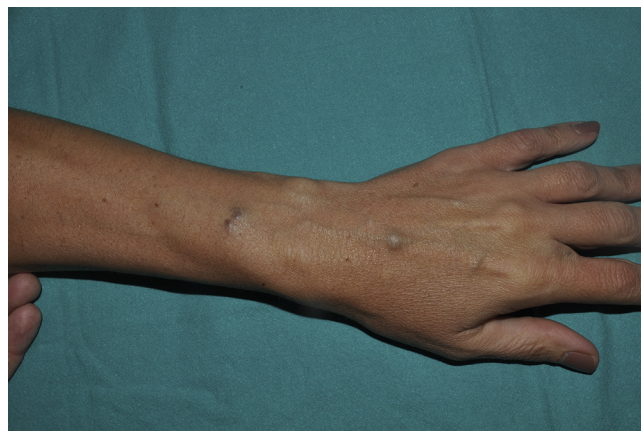

Figura 2 Nódulo azulado en el antebrazo derecho de la madre de la paciente.