




ACTAS Derma-Sifiliográficas

Full English text available at
www.actasdermo.org



CONTROVERSIAS EN DERMATOLOGÍA

Hipoqueratosis circunscrita palmar o plantar. Conocimientos y controversias tras 10 años de su descripción

F. Urbina^{a,*}, A. Pérez^b, L. Requena^c y A. Rütten^d

^a *Práctica privada, Santiago de Chile, Chile*

^b *Departamento de Dermatología, Hospital General Universitario, Valencia, España*

^c *Fundación Jiménez Díaz, Universidad Autónoma, Madrid, España*

^d *Dermatohistopathologische Gemeinschaftslabor, Friedrichschafen, Germany*

Recibido el 6 de noviembre de 2012; aceptado el 27 de mayo de 2013

Disponible en Internet el 5 de septiembre de 2013

PALABRAS CLAVE

Capa córnea;
Hipoqueratosis;
Palmas y plantas;
Palmoplantar;
Queratinización;
Queratinocito

KEYWORDS

Stratum corneum;
Hypokeratosis;
Palms and soles;

Resumen Se revisa el estado actual de un nuevo proceso y los avances que han ido apareciendo en la literatura respecto a su estudio, posibilidades terapéuticas y controvertida etiología, tras justo una década de su descripción inicial. Hemos encontrado 44 publicaciones al respecto, con 69 casos. Predomina en mujeres (76,8%), con edades entre los 42 y 84 años para toda la casuística en el momento de la consulta, siendo el rango más frecuente de aparición de las lesiones entre los 51 y 70 años. La gran mayoría de las veces fueron lesiones únicas y se localizaron predominantemente en la palma derecha, preferentemente en la región tenar, con 44/79 lesiones (55,7%) y luego en la hipotenar, con 11/79 lesiones (13,9%). Solo en 8 casos se obtuvo el antecedente de un traumatismo previo. Los estudios mediante PCR en búsqueda de papiloma virus humano han sido negativos la gran mayoría de las veces. Las lesiones consistieron en una depresión focalizada de la epidermis producida por una brusca disminución de espesor de la capa córnea, delimitando un singular concepto histopatológico. En la actualidad puede ser considerada como un trastorno focalizado de la queratinización, que afecta zonas con un estrato córneo grueso, cuya causa precipitante es desconocida y su tratamiento definitivo aún por dilucidar. Se produciría por un fallo clonal localizado de los queratinocitos hacia una diferenciación hiperqueratósica normal, de tipo palmo-plantar.

© 2012 Elsevier España, S.L. y AEDV. Todos los derechos reservados.

Circumscribed Palmar or Plantar Hypokeratosis 10 Years After the First Description: What Is Known and the Issues Under Discussion

Abstract This review of the literature on palmoplantar hypokeratosis, a process that was first identified only 10 years ago, discusses the current state of our understanding, the therapeutic options available, and the debate about etiology. Forty-four publications reporting 69 cases

* Autor para correspondencia.

Correo electrónico: fcourbina@hotmail.com (F. Urbina).

Palmoplantar
surfaces;
Keratinization;
Keratinocytes

were found. Palmar or plantar hypokeratosis occurs mainly in women (76.8%) and age at the time of a first visit to a physician ranges from 42 to 84 years. Most cases present between the ages of 51 and 70 years. The majority of patients have had solitary lesions usually located on the right palm, particularly in the regions of the thenar (in 44/79 lesions [55.7%]) or hypothenar eminences (in 11/79 lesions [13.9%]). In only 8 cases was there a history of prior trauma at the site. Studies using polymerase chain reaction techniques to identify human papillomavirus involvement were negative in most cases. These hypokeratotic lesions are localized epidermal depressions formed by an abrupt thinning of the stratum corneum, providing a singular histopathologic feature. This condition can currently be considered a localized keratinization disorder affecting zones where there is a thick stratum corneum. The precipitating cause is unknown and a definitive treatment remains to be found. The mechanism would be the localized failure of a clone of keratinocytes during differentiation toward normal palmoplantar hyperkeratinization. © 2012 Elsevier España, S.L. and AEDV. All rights reserved.

Introducción

El aumento de espesor de la capa córnea, o hiperqueratosis, es un término que aparece posiblemente en todos los índices analíticos de textos de dermatopatología o dermatología, no así el de hipoqueratosis, acuñado hace una década para describir una disminución brusca del espesor de la capa córnea en una zona circunscrita de la palma o de la planta¹. Su origen se remonta al año 2002, habiendo sido empleado para describir una serie de 10 casos reunidos por Pérez et al.², procedentes de Alemania, Chile y España.

Posteriormente han aparecido nuevos casos en otras partes del mundo, incluyendo Austria, Corea, Estados Unidos, Francia, Italia, Japón, Malta, Nueva Zelanda y Perú, con idénticas características clínicas e histopatológicas, delimitando paulatinamente una nueva entidad.

El propósito de este artículo es revisar los avances del proceso tras una década de su descripción, con desinteresados aportes procedentes de países diferentes y distantes —sin que sus autores se conocieran—, su estado actual y los avances que han ido apareciendo en la literatura respecto a su estudio, posibilidades terapéuticas y controvertida etiología.

Cuadro clínico

A la fecha del envío de este artículo hemos encontrado 44 publicaciones al respecto, tras revisar diversas bases de datos. Ya hay descritos 69 casos, cuyas características clínicas aparecen reunidas en la [tabla 1](#)²⁻⁴⁴ y su resumen en la [tabla 2](#). El proceso es adquirido y se presenta predominantemente en mujeres, con una relación mujer/varón de 3,3/1, y con edades que han fluctuado entre los 42 y los 84 años en el momento de la consulta, con una media de 64,6 años, excluyéndose del cálculo un caso con lesiones presentes desde el nacimiento⁴⁴, pues se aleja mucho de la media. La gran mayoría de las veces (60 casos) las lesiones fueron únicas —solamente 8 casos con 2 lesiones^{3,11,13,20,21,27,29}, uno con 3³¹ y un caso excepcional con 13 lesiones de distribución lineal²¹ también excluido de los cálculos, pues se aleja de la media— y se localizaron predominantemente en la palma derecha, mayoritariamente en la región tenar, con 44/79 lesiones. En casos aislados las lesiones se presentaron en los dedos^{2,11,16,24,27,31,34,38,41},

principalmente en el pulgar^{2,11,16,27,31,34}, y solo en una ocasión afectando el dorso del dedo índice²⁴; también se han descrito lesiones en la palma²⁶, en el pie o en su borde^{24,34,44} o en la planta^{2,7,21,22,26}. La duración de las lesiones ha sido de 12,8 años en promedio (rango entre 1 y 50 años aproximadamente, dado un caso con 64 años de edad² y lesiones presentes desde la infancia que establecimos arbitrariamente hacia los 14 años para esta paciente), calculado en función de solo aquellos casos que aportaron una cifra definida en años o que se podía aproximar.

Llama la atención la larga duración del proceso antes de consultar, la gran mayoría de las veces, posiblemente por ser considerado como una lesión banal por los propios pacientes. El rango más frecuente de aparición de las lesiones según la edad fue en el intervalo entre los 61 y 70 años (13 casos), siguiéndole en frecuencia de forma decreciente entre los 51 y 60 años (12 casos), 41 y 50 años (8 casos) y 31 y 40 años (6 casos), cálculos obtenidos en función de solo 47 casos en los que se pudieron establecer cifras muy definidas o muy aproximadas en años. En algunas ocasiones existió el antecedente de un traumatismo previo en la zona, especialmente una quemadura^{5,21,41} o también labores de jardinería o escritura frecuente¹¹, mordedura de pájaro¹⁷, un traumatismo menor¹⁹ o extensas labores de bordado a mano³² como posible causa precipitante, aunque en la gran mayoría dicho antecedente estuvo ausente y su mecanismo de aparición era desconocido para el propio paciente.

El aspecto clínico de las lesiones ha sido casi idéntico en todos los casos, con una zona deprimida de la palma ([fig. 1](#)) o de la planta ([fig. 2](#)), de coloración rojiza, bien delimitada, de forma redondeada u ovalada, con un borde levemente descamativo y con un tamaño variable entre unos pocos milímetros^{11,21,37,43} y 5,5 cm¹⁰, siendo lo más frecuente alrededor de 1,5 cm. Las lesiones fueron generalmente asintomáticas, aunque algunos pacientes referían tener una piel más delicada y sensible en esa zona.

Diagnóstico diferencial clínico

Dado su aspecto se plantea el diagnóstico diferencial esencialmente con la poroqueratosis de Mibelli, la enfermedad de Bowen, la base de una ampolla en etapa de erosión o más raramente con la queratólisis punteada de la palma o de la planta.

Tabla 1 Características clínicas de 69 casos de hipoqueratosis circunscrita palmar o plantar según el año de publicación

Año	Ref. n.º	Sexo	Edad	Duración lesiones	Localización lesiones		
2002	2	F	64	Desde infancia	Tenar derecha		
		F	69	30 años	Hipotenar izquierda		
		F	53	20 años	Tenar derecha		
		F	79	Muchos años	Tenar derecha		
		F	66	Muchos años	Tenar derecha		
		F	42	Muchos años	Hipotenar derecha		
		F	59	Muchos años	Tenar derecha		
		F	70	Muchos años	Tenar derecha		
		F	68	3 años	Plantar media izquierda		
		M	45	-	Cara palmar pulgar izquierdo		
2003	3	F	71	7 y 3 años	Tenar e hipotenar izquierdas		
		F	61	Varios años	Tenar derecha		
2004	5	F	71	15 años	Tenar derecha		
			6	M	68	-	Hipotenar izquierda
		F	81	2 años	Hipotenar derecha		
	7	F	73	Muchos años	Hipotenar izquierda		
F		64	Muchos años	Plantar izquierda			
M		61	20 años	Tenar derecha			
	8	M	66	-	Tenar derecha		
2005	9	F	55	Años	Tenar derecha		
		F	63	6 años	Tenar derecha		
2006	11	F	80	30 años	Tenar derecha		
				F	42	3-4 años	Base pulgar izquierdo
				M	69	Un año	Hipotenar derecha
				F	60	Varios meses	Tenar izquierda
			12	M	60	6 meses	Índice derecho y anular izquierdo
			13	F	52	3-4 años	Tenar derecha
			14	F	50	Más de 10 años	2 lesiones tenares palma izquierda
			15	F	53	6 años	Hipotenar izquierda
			16	F	75	6 años	Tenar izquierda
			17	F	75	20 años	Yema del pulgar derecho
		2007	17	M	71	2 años	Tenar derecha
				F	66	40 años	Tenar izquierda
				M	73	5 años o más	Tenar derecha
				F	58	3 años	Tenar izquierda
				F	73	10 años	2 lesiones tenares palma izquierda
F	75			10 años	Tenar izquierda y planta izquierda		
	21	F	49	10 años	Tenar izquierda y planta izquierda		
		M	84	40 años	Plantar izquierda		
		M	84	40 años	Tenar izquierda		
2008	22	M	59	30 años	Plantar derecha		
		F	60	30 años	Tenar derecha		
2009	23	F	47	3 años	Tenar izquierda		
			24	M	65	15 años	Borde pie izquierdo
				F	75	Meses	Dorso índice derecho
			25	F	47	10 años	Tenar izquierda
			26	M	62	2 años	Plantar derecha
				F	73	8 años	Palma izquierda
			27	F	67	2 años	Palma derecha
						Cursando la anterior	Pulgar derecho
			28	F	59	Muchos años	Tenar izquierda
			29	F	76	3 años	Tenar e hipotenar izquierda
	30	F	80	20 años	Tenar derecha		
2010	31	F	68	5 años	Hipotenar izquierda, pulgar y meñique derechos		
		F	84	11 años	Tenar derecha		

Tabla 1 (continuación)

Año	Ref. n.º	Sexo	Edad	Duración lesiones	Localización lesiones
2011	33	F	79	10-20 años	Tenar izquierda
		F	73	10-20 años	Tenar derecha
	34	F	61	Varios años	Tenar izquierda
		F ^a	84 ^a	11 años ^a	Tenar derecha ^a
		F	56	-	Pie derecho
		F	61	-	1.ª falange dedo medio izquierdo
		F	62	-	Cara interna falange distal dedo anular izquierdo
	35	F	68	-	Tenar derecha
	36	F	78	-	Tenar derecha
	37	F	65	5 años	Tenar derecha
	38	F	67	10 años	Índice derecho
	39	M	74	10 años	Tenar derecha
	40	F	76	10 años	Tenar derecha
2012	41	M	48	15 años	Cuarto dedo izquierdo
	42	M	54	Más de 10 años	Tenar derecha
		F	55	6 años	Tenar izquierda
	43	F	61	10 años	Hipotenar derecha
	44	M	10	Congénita	Borde interno pie izquierdo

^a Descrito con anterioridad³².

Tabla 2 Resumen de la presentación clínica de 69 casos de hipoqueratosis circunscrita palmar o plantar

<i>Distribución por sexos</i>	
Mujeres	53 (76,8%)
Varones	16 (23,2%)
<i>Edad de comienzo</i>	
Congénito	Un caso
Infancia	Un caso
41-70 años	33/47 casos (70%)
<i>Antecedente traumatismo previo</i>	8 casos
<i>Localización de las lesiones según frecuencia</i>	
Tenar	44 (55,7%)
Hipotenar	11 (13,9%)
Plantar	6 (7,6%)
Dedo pulgar	5 (6,3%)
Dedo índice	3 (3,8%)
Dedo anular	3
Pie o borde	3
Palmar	2 (2,5%)
Dedo medio	1 (1,2%)
Meñique	1
Total	79 lesiones ^a

^a Excluido del cálculo un caso con 13 lesiones de localización plantar²¹.

Histopatología

El estudio histopatológico de las lesiones ha demostrado hallazgos prácticamente idénticos en todos los pacientes. Consisten en una depresión de la epidermis, muy bien delimitada en sus márgenes laterales, debido a una disminución del espesor de la capa córnea. La transición entre la epidermis normal y la epidermis afectada es brusca,

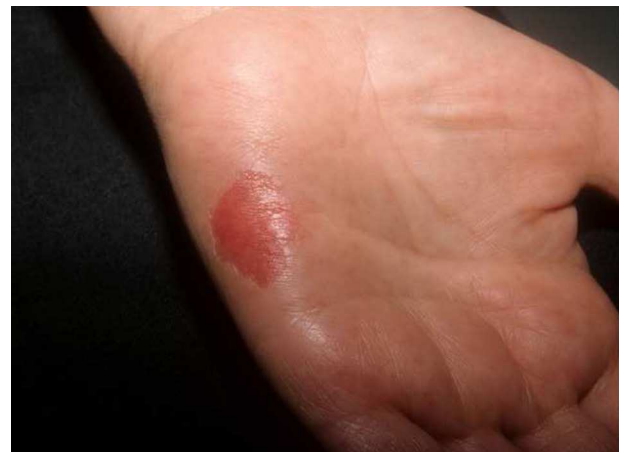

Figura 1 Hipoqueratosis circunscrita de la palma: lesión rojiza, deprimida y bien delimitada, en la eminencia hipotenar.

con un marcado escalón desde la capa córnea normal, habitualmente gruesa en las palmas y las plantas, a la capa córnea adelgazada de la lesión (fig. 3). Habitualmente la disminución de la capa córnea se acompaña también de un discreto adelgazamiento de la capa granulosa, por lo que la hipoqueratosis asienta sobre un área de hipogranulosis. Sin embargo, los corneocitos de la lesión muestran una queratinización normal, dando lugar a una capa córnea ortoqueratósica, de estructura hojaldrada y coloración basófila, y los queratinocitos subyacentes no muestran ninguna anomalía morfológica llamativa.

En algunos casos en el borde de transición entre la capa córnea normal de la piel sana adyacente y la capa córnea adelgazada de la lesión se observa que los corneocitos muestran un aspecto desflorado y más eosinófilo que los

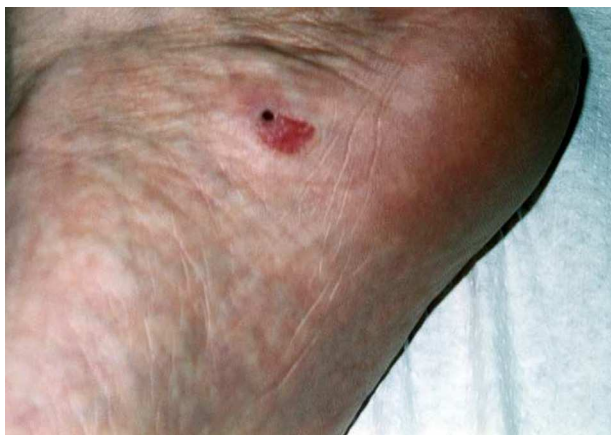

Figura 2 Hipoqueratosis circunscrita plantar: características similares a la anterior, pero con una localización mucho menos frecuente (gentileza del Dr. Arno Rütten).

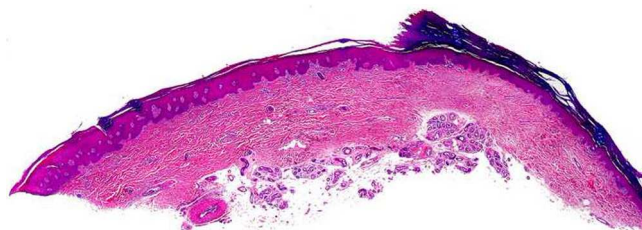


Figura 3 Brusca depresión de la epidermis por disminución de la capa córnea (hematoxilina-eosina $\times 10$) (gentileza del Dr. Luis Requena).

corneocitos inmediatamente adyacentes (fig. 4). Los cortes seriados de la lesión y las tinciones con PAS no consiguen demostrar indicios de paraqueratosis o laminilla cornoide, lo que constituye el hallazgo histopatológico fundamental para descartar una poroqueratosis. En estos cortes seriados

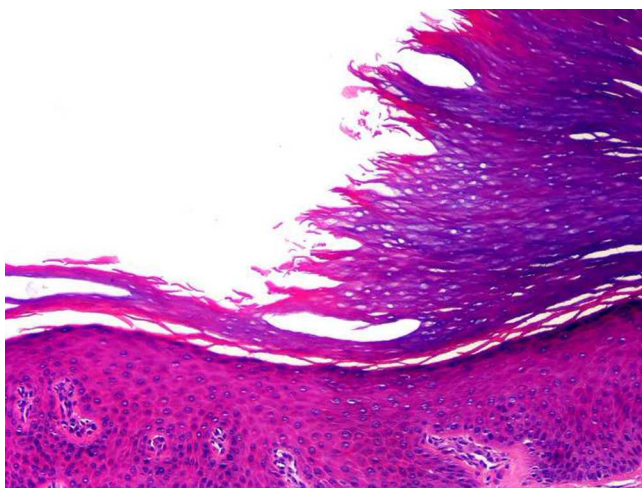


Figura 4 Entre la capa córnea normal sana y la capa córnea adelgazada de la hipoqueratosis se observa que los corneocitos muestran un aspecto desfilado y más eosinófilo que otros adyacentes (hematoxilina-eosina $\times 200$) (gentileza del Dr. Luis Requena).

no es posible demostrar una relación de continuidad entre el escalón de la depresión de la capa córnea y alguna de las estructuras intraepidérmicas subyacentes. Más aún, los acrosiringios atravesando la lesión también participan en el proceso, ya que aparecen cubiertos por una capa córnea de menor espesor que los acrosiringios de la piel sana adyacente. La dermis papilar subyacente muestra grados variables de elastosis de unos pacientes a otros en los casos de lesiones que asientan en la región tenar de la palma, pero no suele observarse un infiltrado inflamatorio acompañante. Por lo tanto, parece que el color eritematoso de las lesiones se debe a que la atrofia de la capa córnea determina una mayor transparencia de la epidermis afectada, y la mayor proximidad de los vasos dérmicos es la responsable del eritema.

Diagnóstico diferencial histopatológico

El diagnóstico diferencial histopatológico más importante de la hipoqueratosis palmar o plantar circunscrita es con la poroqueratosis de Mibelli afectando a palmas o plantas. Sin embargo, las lesiones de poroqueratosis no muestran una disminución del espesor del estrato córneo y la transición entre la piel sana y la piel lesional está marcada por la columna inclinada de paraqueratosis que constituye la laminilla cornoide. Debajo de la laminilla cornoide se observa una desaparición focal de la capa granulosa y los queratinocitos epidérmicos subyacentes aparecen desordenados y con pérdida de su orientación madurativa, con núcleos picnóticos y alguna disqueratosis salpicada. Habitualmente las lesiones de poroqueratosis muestran un infiltrado linfohistiocitario, con algún melanófago, en la dermis inmediatamente subyacente a la laminilla cornoide.

Microscopia electrónica

Se ha detectado resquebrajamiento o disgregación de los corneocitos a través de su citoplasma, pero manteniendo su adhesión intercelular en los bordes de la lesión donde se produce el cambio de espesor de la capa córnea, lo que podría indicar que el proceso se origina por una fragilidad de los corneocitos afectados y no por un fallo en la adhesión celular²⁰; también se han observado alteraciones vacuolares de los corneocitos en los bordes inferiores de las zonas de hipoqueratosis²⁰.

Otro trabajo mostró una disminución en la maduración de los queratinocitos, con una capa granulosa disminuida en la zona de unión de la lesión con la piel normal²². Por el contrario, en otro artículo se menciona un fallo tanto en la adhesión de queratinocitos como de corneocitos —que podría estar inducida por una producción anormal de cuerpos de Odland— originada por factores externos que determinarían una segregación de tapones de corneodesmosomas degenerados desde la capa externa de los corneocitos³⁷; en este mismo trabajo se sugiere que podrían existir 2 formas de hipoqueratosis, una causada por trastornos en la adhesión corneocitaria y otro por una fragilidad del corneocito, sin cambios en las estructuras de adhesión²⁰. Otro estudio con microscopía electrónica realizado tras tratamiento prolongado con calcipotriol tópico y mejoría clínica mostró desmosomas y haces de queratina preservados

en la basal, pero algo dispersos y desordenados en la granulosa, con una disminución de los gránulos de queratohialina y un aumento de gotas de lípidos citoplasmáticos en comparación con la piel normal⁴⁵.

Inmunohistoquímica

La primera publicación al respecto mostró un incremento en la expresión del gen supresor tumoral p53 y del marcador de proliferación celular MIB-1 (Ki-67) en la zona afectada¹⁹, al igual que en otro trabajo³⁴, sin que ambos hallazgos fueran confirmados en otro caso²⁶, aunque sí el último en otros estudios^{20,23}. Estos mismos mostraron además una tinción positiva para anticuerpos antipancitoqueratina AE1/AE3 en los queratinocitos lesionales suprabasales, y de anticitoqueratina 16^{20,23} junto a una expresión disminuida de la citoqueratina 2e²⁰. Estos hallazgos indicarían una proliferación reactiva desencadenada por algún tipo de irritación resultante de la pérdida de la capa córnea, o por una queratinización alterada²⁰. Los anticuerpos antipancitoqueratina AE1/AE3 también aparecieron elevados en otro estudio con lesiones múltiples, con una expresión aumentada pero variable para la citoqueratina K16 dependiendo de la localización de las lesiones, al igual que la citoqueratina K9 que apareció disminuida pero también variable según la localización de las lesiones³¹. Otra publicación mostró asimismo una leve positividad para citoqueratinas K16 y K6 en un caso de hipoqueratosis palmar, pero negativa en otro de localización plantar²⁶. En este mismo estudio se describió una disminución de la expresión de la citoqueratina K9 y de la conexina Cx26 en la lesión plantar, que sin embargo no mostraban variaciones al nivel de los queratinocitos de los acrosiringios, siendo además ambas normales en aquel caso con lesión de la palma²⁶. Estos hallazgos han llevado a sugerir que existirían al menos 2 subtipos de hipoqueratosis basados en su localización, presencia de eritema y diferente expresión de la citoqueratina K9 y de la conexina Cx26. En el caso de la planta se produciría por un fallo de los queratinocitos lesionales en su orientación hacia una queratinización de tipo plantar, regresando hacia una diferenciación de tipo interfolicular como la del tronco²⁶. En otro estudio se observó positividad para pancitoqueratina AE1/AE3, con disminución de la expresión de las citoqueratinas K2e y K9, sin mostrar diferencias en la citoqueratina K16 ni en el Ki-67³³.

En algunos casos de hipoqueratosis palmar circunscrita se ha estudiado la expresión inmunohistoquímica de claudina-1, habiendo observado una notoria disminución o ausencia de esta proteína (que forma parte del complejo de unión entre queratinocitos) en la piel lesional, comparada con la piel sana adyacente, que mostraba una intensa expresión intercelular de esta proteína; desgraciadamente estos hallazgos no han sido constantes en todos los casos estudiados (Requena L, datos no publicados).

Estudios complementarios

Dermatoscopia

Los hallazgos con esta técnica fueron inicialmente descritos por Ishiko et al.²⁰. Sin aceite de inmersión se observa una «descamación en escalera» en el borde perilesional.

Con aceite de inmersión aparece un eritema homogéneo salpicado de diminutas máculas blancas distribuidas regularmente. Estos hallazgos han sido corroborados por otros autores^{26,43}. La correlación histopatológica de estos hallazgos también ha sido definida, y así la «descamación en escalera» en la periferia correspondería al adelgazamiento escalonado de la capa córnea hacia el centro de la lesión⁴³, mientras que el punteado blanco que salpica el eritema correspondería a los acrosiringios^{20,43}. Se ha sugerido que el eritema podría deberse no solo a la transparencia de los vasos a través de una capa córnea disminuida, sino también a la presencia de capilares dilatados en la dermis^{11,43}.

Reacción en cadena de la polimerasa

La posibilidad de una infección por el virus del papiloma humano (HPV) como causa etiológica de esta entidad fue investigada mediante reacción en cadena de la polimerasa (PCR) en 2 de los 10 casos iniciales, con resultados negativos². La presencia de hallazgos histológicos como acantosis, gránulos de queratohialina engrosados y capilares tortuosos hizo pensar a Boer y Falk¹² en aquella etiología. Estos autores demostraron la presencia de HPV4 en su único paciente y sugirieron que la hipoqueratosis circunscrita es una manifestación clínica rara en el espectro de las verrugas vulgares localizadas en las palmas o las plantas. Por otra parte, el HPV-6 fue detectado en una paciente de 49 años con una lesión plantar diagnosticada de hipoqueratosis circunscrita de 10 años de evolución²¹; en su infancia la paciente había sido tratada con «láser» por verrugas vulgares en la misma localización. Posteriormente se ha investigado esta posibilidad en diversas ocasiones, algunas de ellas con análisis exhaustivos de HPV no genital y genital de alto y bajo riesgo²², siendo negativos los resultados en todos los casos^{15,20,21,24,31,32,34,36,41}.

El análisis de genes bacterianos mediante PCR no ha mostrado diferencias respecto a la existencia de bacterias diferentes en la piel sana o lesional²⁰.

Tratamiento

En la actualidad no existe un tratamiento específico para la hipoqueratosis circunscrita de la palma o de la planta. Su evolución natural es habitualmente prolongada y solo se ha descrito un caso con resolución espontánea a los 2 años¹¹. La extirpación quirúrgica completa de la lesión^{7,9,15,21,31,41}, si bien es una alternativa en lesiones pequeñas, puede plantear problemas en la técnica o en el resultado en lesiones mayores, siendo preferible otras modalidades terapéuticas, dado que se trata aparentemente de una condición benigna. La crioterapia con nitrógeno líquido fue beneficiosa en un caso, sin recurrencias en controles posteriores hasta el año; su efectividad podría deberse a la destrucción de un clon anormal de queratinocitos y repoblación con células epidérmicas normales, en opinión de los autores¹⁷; en otro caso fue inefectiva²⁴. La terapia fotodinámica, empleada en un caso, solo logró una reducción parcial de la lesión, postulándose que podría ser útil como terapia inicial, previa a una extirpación completa posterior¹⁹.

Respecto a los tratamientos tópicos, el empleo de corticoides no ha sido beneficioso en ningún caso^{9,10,17,21,26,27,33,35},

incluyendo su asociación con retinoides tópicos³. En una paciente se obtuvo mejoría completa y sin recaída en una lesión en el dedo índice, tras un seguimiento de más de 4 años, con empleo de 5-fluorouracilo de una a 2 veces al día durante 9 meses; sin embargo, no se describe biopsia previa³⁸. La misma paciente desarrolló 3 nuevas lesiones de forma posterior, 2 tenares y una en el dedo medio; fue tratada nuevamente en forma similar, sin ninguna mejoría en la lesión del dedo y con mejoría transitoria en las lesiones tenares tras 18 meses de tratamiento, recurriendo 3 meses después de cesada la terapia; en esta ocasión se realizó biopsia de una lesión tenar, que mostró los hallazgos propios de la hipoqueratosis circunscrita³⁸. En otras casuísticas no se ha observado mejoría tras el uso de 5-fluorouracilo tópico en 2 pacientes^{21,24}. El calcipotriol tópico fue efectivo en un caso, con regresión completa tras uso prolongado durante más de 4 años; la paciente mostró una mejoría lenta y progresiva, documentada fotográficamente, de una lesión presente y estable en tamaño y forma desde hacía 30 años⁴⁵; hacia el final de su terapia, por no disponer de calcipotriol se le indicó tacalcitol, con lo que la lesión se irritó y presentó un empeoramiento transitorio, mejorando al reiniciar el calcipotriol (Urbina F, datos no publicados). No obstante este alentador resultado, en otras publicaciones el calcipotriol tópico no ha sido efectivo, aunque solo fue empleado durante algunos meses^{9,10,20,21,25,28,34}. Otras terapias tópicas que no han demostrado utilidad incluyen urea al 10%, vitamina A, tacrolimus, maxacalcitol²⁰, ácido salicílico, isotretinoína al 0,05%², ketoconazol⁴², imiquimod²⁴, antibióticos²⁶, vendajes con hidrocoloides^{32,34} y tazaroteno²⁸.

Discusión

Si bien el término hipoqueratosis ya había sido empleado con anterioridad —solamente en un caso— para describir lesiones epidérmicas atróficas en palmas y plantas, posiblemente en el contexto de una displasia meso-ectodérmica junto a otras diversas alteraciones en un niño⁴⁶, su acuñación ha tenido éxito en el proceso que nos ocupa, dando forma a un singular concepto histopatológico y delineando una nueva entidad con características distintivas. Algunos autores han sugerido denominarla «hipoqueratosis acral»^{7,21,24,44}, un buen término, pero que desafortunadamente involucra otras zonas acras o distales como la nariz y las orejas, que decididamente no participan en este proceso, delimitado hasta la fecha primordialmente a las palmas o las plantas.

La histogénesis de esta lesión es desconocida. Los estudios mediante PCR investigando la presencia de material genómico de los HPV han proporcionado resultados negativos en prácticamente todos los casos, excepto en 2 en que se identificó ADN del HPV4 o 6 en la piel lesional^{12,21}.

Los estudios inmunohistoquímicos han mostrado un inmunofenotipo anormal en la expresión de citoqueratinas de la piel lesional²⁰ cuando se la compara con la epidermis normal adyacente, lo que habla a favor de que este proceso es en realidad un trastorno de la queratinización epidérmica y no una lesión debida a traumatismos, como han postulado algunos autores^{5,11,17,19,21,32,41}. La existencia de un caso congénito de hipoqueratosis palmar circunscrita también habla a favor de que se trate de un trastorno de

la queratinización, más que de un proceso traumático adquirido⁴⁴.

En un caso se ha descrito la asociación de hipoqueratosis circunscrita palmar con poroqueratosis actínica superficial diseminada, pudiendo ser una relación puramente casual o indicar un origen etiopatogénico común, en el que clones de queratinocitos anómalos, en sujetos genéticamente predispuestos, podrían inducir uno o ambos procesos³⁶.

Si bien hasta la fecha la hipoqueratosis circunscrita ha seguido un curso benigno, sin descripciones de malignización pese a su prolongada evolución en muchos casos, en una publicación reciente se ha descrito su asociación con queratosis actínica sobreimpuesta en la zona de hipoqueratosis, en una paciente con exposición solar prolongada y sin antecedente de arsenicismo³⁴. Los autores concluyen que la disminución de la capa córnea haría que los queratinocitos subyacentes fueran más susceptibles a fotocarcinogénesis, alertando sobre una posible premalignidad del proceso y a su debido seguimiento³⁴.

Conclusión

En función de los hallazgos de los diversos estudios realizados a una década de su descripción, la hipoqueratosis circunscrita palmar o plantar puede ser considerada actualmente como un trastorno focalizado de la queratinización, no inflamatorio, que afecta zonas con un estrato córneo grueso, cuya causa precipitante es desconocida y su tratamiento definitivo está aún por dilucidar. Se produciría por un fallo clonal y localizado de los queratinocitos, que no logran diferenciarse correctamente hacia una epidermis hiperqueratósica normal, de tipo palmo-plantar. Quedan otros grandes interrogantes acerca de su notoria inexistencia a 10 años atrás o cuantos sean y el porqué de su aparición gradual en distintas partes del mundo, si no consideramos la publicación por novedad.

Responsabilidades éticas

Protección de personas y animales. Los autores declaran que para esta investigación no se han realizado experimentos en seres humanos ni en animales.

Confidencialidad de los datos. Los autores declaran que han seguido los protocolos de su centro de trabajo sobre la publicación de datos de pacientes y que todos los pacientes incluidos en el estudio han recibido información suficiente y han dado su consentimiento informado por escrito para participar en dicho estudio.

Derecho a la privacidad y consentimiento informado. Los autores declaran que en este artículo no aparecen datos de pacientes.

Conflicto de intereses

Los autores declaran que no tienen ningún conflicto de intereses.

Agradecimientos

Al Prof. Evaristo Sánchez Yus (Madrid, España), por haber sido quien propuso acertadamente la denominación del proceso como hipoqueratosis de la palma, tras estudiar las primeras láminas histopatológicas.

Bibliografía

- Sánchez Yus E, Simón Raquel S. Variaciones cualitativas y cuantitativas de la capa córnea epidérmica: su utilidad diagnóstica. *Actas Dermisifiliogr.* 2002;93:55-61.
- Pérez A, Rütten A, Reinhard G, Urbina F, Misad C, Izquierdo MJ, et al. Circumscribed palmar or plantar hypokeratosis: A distinctive epidermal malformation of the palms or soles. *J Am Acad Dermatol.* 2002;47:21-7.
- Obermoser G, Zelger B. «Multifocal» circumscribed palmar hypokeratosis; malformation or not? *J Am Acad Dermatol.* 2003;49:1197-8.
- Vives R, Valcayo AM, Hernández R, Larrinaga B. Hipoqueratosis palmar circunscrita. *Actas Dermosifiliogr.* 2003;94:491-2.
- DeBloom JR, Ting W, Seabury Stone M, Arpey CJ. Circumscribed palmar hypokeratosis. *J Am Acad Dermatol.* 2004;51:319-21.
- Burnett JW, Harvey VM. Circumscribed palmar or plantar hypokeratosis: Report of two additional cases. *J Am Acad Dermatol.* 2004;51:843-4.
- Rütten A, Wecker-Brosi H, Gruhlke G, Kutzner H, Cirne de Castro L, Requena L. Circumscribed acral hypokeratosis. *Hautarzt.* 2004;55:1060-3.
- Jeong YI, Chang SE, Lee MW, Choi JH, Moon KC, Koh JK. A case of circumscribed palmar hypokeratosis. *Korean J Dermatol.* 2004;42:111-3.
- Mensing CH, Schleusner VH, Sander CA, Mensing H. Circumscribed palmar or plantar hypokeratosis. Two cases of a recently described entity of unknown origin. *Am J Dermatopathol.* 2005;27:247-9.
- García J, Catacora J, Montesinos P. Hipoqueratosis palmar circunscrita: reporte de un primer caso. *Folia Dermatol Peru.* 2005;16:137-9.
- Resnik KS, DiLeonardo M. Circumscribed palmar hypokeratosis. New observations. *Am J Dermatopathol.* 2006;28:112-6.
- Böer A, Falk TM. Circumscribed palmar hypokeratosis induced by papilloma virus type 4. *J Am Acad Dermatol.* 2006;54:908-9.
- Lee SE, Kim YC, Kim SC. Circumscribed palmar or plantar hypokeratosis: Report of a Korean case and published work review. *J Dermatol.* 2006;33:403-5.
- Ruiz-Villaverde R, Extremera F, Mata P, Ramirez C. Hipoqueratosis palmar circunscrita. *Piel.* 2006;21:413-4.
- Murata M, Saito A, Mitsuto I. A case of circumscribed palmar hypokeratosis. *Jpn J Dermatol.* 2006;60:27-9.
- Oshima M, Murao K, Takahashi O, Arase S. Circumscribed palmar or plantar hypokeratosis. *Rinsho Derma (Tokio).* 2006;48:1679-81.
- Boffa MJ, Degaetano JS. Circumscribed palmar hypokeratosis: Successful treatment with cryotherapy. *J Eur Acad Dermatol Venereol.* 2007;21:420-1.
- Jarret P, Sutton T. Circumscribed palmar hypokeratosis. *Australas J Dermatol.* 2007;48:57-9.
- Benoit S, Seitz CS, Hamm H, Vetter-Kauczok CS, Bröker EB. Circumscribed palmar hypokeratosis: Partial remission by photodynamic therapy. *Br J Dermatol.* 2007;157:804-6.
- Ishiko A, Dekio I, Fujimoto A, Kameyama K, Sakamoto M, Benno Y, et al. Abnormal keratin expression in circumscribed palmar hypokeratosis. *J Am Acad Dermatol.* 2007;57:285-91.
- Berk DR, Böer A, Bauschard FD, Hurt MA, Santa-Cruz DJ, Eisen AZ. Circumscribed acral hypokeratosis. *J Am Acad Dermatol.* 2007;57:292-6.
- Barry CI, Glusak EJ, Kashgarian M, Gwin K, McNiff JM. Circumscribed palmar hypokeratosis: Two cases and a review of the literature. *J Cutan Pathol.* 2008;35:484-7.
- Martorell A, Sanmartín O, Hueso L. Eritema anular deprimido asintomático en la palma. *Actas Dermosifiliogr.* 2009;100:75-6.
- Cribier B, Fabre F, Merlio C, Antoni-Bach N. Acral circumscribed hypokeratosis of plantar and dorsum of the finger localization: Two cases. *Ann Dermatol Venereol.* 2009;136:32-6.
- Fueyo-Casado A, Mallo-García S, Martínez-González C, Santos-Juanes J. Circumscribed palmar hypokeratosis. *J Am Acad Dermatol.* 2009;61:1090-1.
- Tanioka M, Miyagawa-Hayashino A, Manabe T, Toichi E, Miyachi Y, Takahashi K. Circumscribed palmo-plantar hypokeratosis: A disease with two subtypes. *J Invest Dermatol.* 2009;129:1045-7.
- Tutrone W, Niedt G, Salob S. A case of erythematous hand depressions. *Arch Dermatol.* 2009;145:195-200.
- Tomasini C, Butera AC, Pippione M. Ipocheratosi palmare circoscritta. *Incontri Dermatologici.* 2009;1:12-3.
- Choi S, Kim TY, Kim DH, Yoon MS. A case of circumscribed palmar hypokeratosis. *Korean J Dermatol.* 2009;47:865-7.
- Shen A, Markus R, Tschen J. Circumscribed palmar or plantar hypokeratosis. *J Cutan Pathol.* 2009;36:132.
- Yasuda M, Abe M, Suto M, Okada E, Nagai Y, Tamura A, et al. Circumscribed palmar hypokeratosis on both hands: Distinct keratin expression in multiple depressed lesions. *Br J Dermatol.* 2010;164:211-3.
- Kanitakis J, Lora V, Balme B, Roby J. Premalignant circumscribed palmar hypokeratosis: A new form of circumscribed palmar hypokeratosis? Case report and literature review. *Dermatology.* 2010;220:143-6.
- Akasaka K, Maesawa C, Takahashi K, Masuda T, Akasaka T. Circumscribed palmar or plantar hypokeratosis: Two cases and a review of published work. *J Dermatol.* 2011;39:314-5.
- Kanitakis J, Lora V, Chouvet B, Zambruno G, Haftek M, Faure M. Circumscribed palmo-plantar hypokeratosis: A disease of desquamation? Immunohistological study of five cases and literature review. *J Eur Acad Dermatol Venereol.* 2011;25:296-301.
- Tosi D, Sala F, Crosti C. Circumscribed palmar or plantar hypokeratosis: Report of an Italian case. *Indian J Dermatol.* 2011;56:211-3.
- Blanco-Barrios S, Cañueto J, Santos-Briz A, Unamuno P. Circumscribed palmar hypokeratosis associated with disseminated superficial actinic porokeratosis. *Am J Dermatopathol.* 2011;33:e21-3.
- Yamamoto O, Yoshida Y, Adachi K, Yamada N. Abnormal cell attachment in circumscribed palmar hypokeratosis: Ultrastructural observations. *Br J Dermatol.* 2011;164:1395-6.
- Wilk M, Zelger BG, Zelger B. Circumscribed palmar hypokeratosis: Successful treatment with fluorouracil cream. *Dermatol Ther.* 2011;1:11-4.
- Sorci M, Catrani S, Fiorentini C, Landi C, Laneve AM. Ipocheratosi palmare circoscritta: Descrizione di un caso. En: Presentado en el 86 Congreso Nazionale Della Società Italiana di Dermatologia Medica Chirurgica, Estetica e delle malattie sessualmente trasmesse. 18-21 mayo 2011.
- Cassisa A, Danese P, Bottoli W. Ipocheratosi palmare circoscritta. *Incontri Dermatologici.* 2011;125:52-3.
- Riveiro-Falkenbach E, Rodríguez-Peralto JL. Circumscribed palmar hypokeratosis associated to a burn scar. *Am J Dermatopathol.* 2013;35:246-7.
- DeBoyes T, El-Masry M, Williams EA, Chiu MW. Circumscribed palmar hypokeratosis. *Int J Dermatol.* 2012;51:486-8.
- Nishimura M, Nishie W, Nakazato S, Nemoto-Hasebe I, Fujita Y, Shimizu H. Circumscribed palmar hypokeratosis: Correlation

- between histopathological patterns and dermoscopic findings. *Br J Dermatol.* 2012;167:221–2.
44. Arbesman J, Loss LC, Helm KF, Rothman IL. A congenital case of circumscribed acral hypokeratosis. *Pediatr Dermatol.* 2012;29:485–7.
 45. Urbina F, Misad C, González S. Circumscribed palmar hypokeratosis: Clinical evolution and ultrastructural study after prolonged treatment with topical calcipotriol. *J Eur Acad Dermatol Venereol.* 2005;19:491–4.
 46. Salamon T, Sucur D, Nikulin A, Lazovic-Tepavac O, Topic B, Huml I, et al. Palmoplantar epidermal atrophy with hypokeratosis, dys- and hypotrichosis, hypodontia, enamel and dentin hypoplasia, isolated cleft palate with cleft uvula, strabismus cryptorchism and other anomalies—an undescribed ecto-mesodermal dysplasia? *Hautarzt.* 1991;42: 237–41.