



# ACTAS Derma-Sifiliográficas

Full English text available at  
[www.actasdermo.org](http://www.actasdermo.org)



## DERMATOLOGÍA PRÁCTICA

# Lesiones cutáneas agudas tras intervenciones quirúrgicas. Aproximación clínica

L. Borrego\*

Servicio de Dermatología, Hospital Universitario Insular, Universidad de Las Palmas de Gran Canaria, Las Palmas de Gran Canaria, España

Recibido el 27 de diciembre de 2012; aceptado el 7 de abril de 2013  
Disponible en Internet el 18 de junio de 2013

### PALABRAS CLAVE

Cirugía;  
Povidona yodada;  
Quemadura química;  
Dermatitis  
de contacto

### KEYWORDS

Surgery;  
Povidone iodine;  
Chemical burn;  
Contact dermatitis

**Resumen** Dentro del ámbito hospitalario no es infrecuente que los dermatólogos debamos valorar lesiones cutáneas inflamatorias que surgen en intervenciones quirúrgicas realizadas por otros servicios. Estas lesiones pueden ser de causa física o química. La povidona yodada es la causa descrita más frecuentemente de aparición de estas lesiones. Este antiséptico, si permanece en solución en contacto con la piel durante un periodo prolongado, puede ocasionar dermatitis irritativas graves en zonas declives u ocluidas. Otras causas menos frecuentes son dermatitis alérgicas de contacto o quemaduras en el terminal de toma de tierra del bisturí eléctrico. Debido a que la mayor parte de estas lesiones se debe a una aplicación incorrecta del antiséptico, deben extremarse sus normas de uso, especialmente dejándolo secar de forma adecuada.

© 2012 Elsevier España, S.L. y AEDV. Todos los derechos reservados.

### Acute Skin Lesions After Surgical Procedures: A Clinical Approach

**Abstract** In the hospital setting, dermatologists are often required to evaluate inflammatory skin lesions arising during surgical procedures performed in other departments. These lesions can be of physical or chemical origin. Povidone iodine is the most common reported cause of such lesions. If this antiseptic solution remains in contact with the skin in liquid form for a long period of time, it can give rise to serious irritant contact dermatitis in dependent or occluded areas. Less common causes of skin lesions after surgery include allergic contact dermatitis and burns under the dispersive electrode of the electrosurgical device. Most skin lesions that arise during surgical procedures are due to an incorrect application of antiseptic solutions. Special care must therefore be taken during the use of these solutions and, in particular, they should be allowed to dry.

© 2012 Elsevier España, S.L. and AEDV. All rights reserved.

\* Autor para correspondencia.

Correos electrónicos: [lborregoh@meditex.es](mailto:lborregoh@meditex.es), [lborher@gobiernodecanarias.org](mailto:lborher@gobiernodecanarias.org).

## Introducción: dermatología de relación

Dentro de los diferentes aspectos en los que se desarrolla la Dermatología, uno muy importante es la Dermatología de relación. Este término incluye las solicitudes de consulta realizadas a Dermatología por otras especialidades médicas, así como las realizadas por nosotros al resto de compañeros. Uno de los ámbitos fundamentales del desarrollo de la Dermatología de relación es el ámbito hospitalario, normalmente plasmado en la realización de partes interconsulta<sup>1,2</sup>. En este ámbito uno de los problemas clínicos que se nos puede presentar es la valoración de un paciente con lesiones inflamatorias después de una intervención quirúrgica<sup>3</sup>.

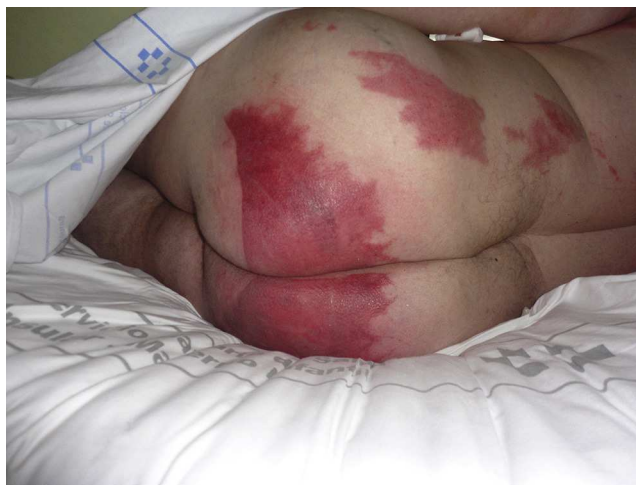## Análisis del problema

Las lesiones cutáneas agudas que se pueden presentar como consecuencia de una intervención quirúrgica pueden estar ocasionadas por causas físicas o químicas<sup>3,4</sup>. Las causas físicas incluyen quemaduras, lesiones por tracción, por fricción y por presión. Las lesiones ocasionadas por el contacto con un producto químico pueden ser originadas por un mecanismo irritativo o un mecanismo alérgico. Finalmente, como en todo paciente hospitalizado, siempre se debe valorar en el diagnóstico diferencial una posible infección o una reacción medicamentosa. Estos 2 últimos cuadros presentan un correlato clínico diferente a las propiamente producidas en las intervenciones quirúrgicas y quedan fuera de ámbito del trabajo presente.

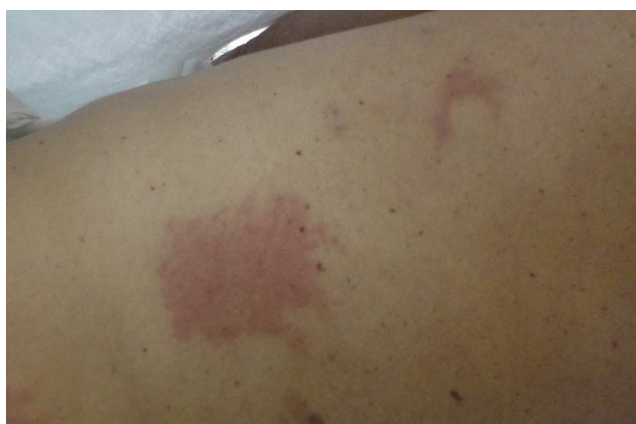En la valoración inicial del enfermo con lesiones cutáneas agudas posquirúrgicas debemos tener en cuenta varios aspectos. El primero es comprobar la secuencia de aparición de las lesiones. No es infrecuente que los enfermos permanezcan en la sala de urgencias, donde se les realizan tracciones de extremidades o permanecen en contacto con antisépticos o desbridantes químicos antes de la intervención quirúrgica. Por otra parte también existe la posibilidad de que las lesiones se hayan producido en la sala de reanimación posquirúrgica, o que las lesiones las padeciera previamente y que el hecho de la intervención induzca al cirujano o enfermera responsable del enfermo a fijarse en ellas. Finalmente, el paciente puede haber sufrido lesiones semejantes en otras intervenciones o en contacto con otros dispositivos médicos, sugiriendo la implicación de un mecanismo alérgico en su producción.

En las lesiones ocasionadas en la intervención quirúrgica o en el postoperatorio inmediato, los primeros datos que debemos valorar son la localización de las lesiones, la morfología de estas y su presencia, o ausencia, en la cicatriz quirúrgica. La localización en áreas declives y las imágenes en chorreras sugieren la intervención de un líquido (fig. 1). Una morfología anular o cuadrada puede implicar a los terminales de control electrocardiográfico o del bisturí eléctrico (fig. 2). La afectación de la zona de incisión quirúrgica se origina en los antisépticos y apósitos empleados antes, durante o inmediatamente después de la intervención

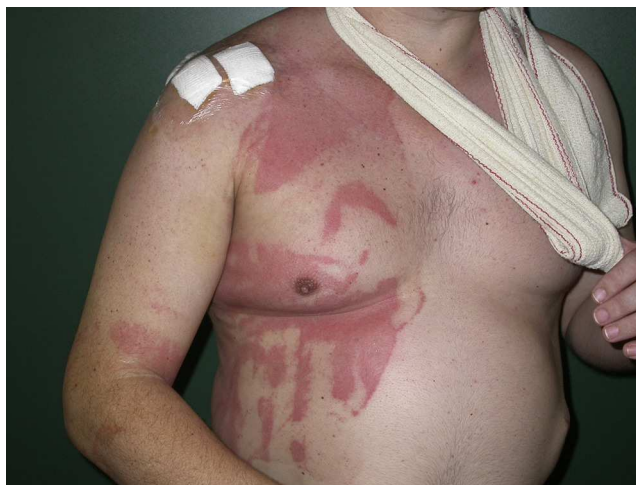Otros condicionantes que también pueden influir en la aparición de lesiones son el uso de apósitos de plástico oclusivos (fig. 3), la solución antiséptica utilizada en el campo



**Figura 1** Imágenes en chorreras sugiriendo un líquido como posible causante de la dermatitis.



**Figura 2** Lesión anular y rectangular, que corresponden a los terminales del control electrocardiográfico y a la toma de tierra del bisturí eléctrico.



**Figura 3** Imágenes abigarradas en un paciente al que se le cubrió el campo quirúrgico con un plástico oclusivo y se le operó en semisedestación.

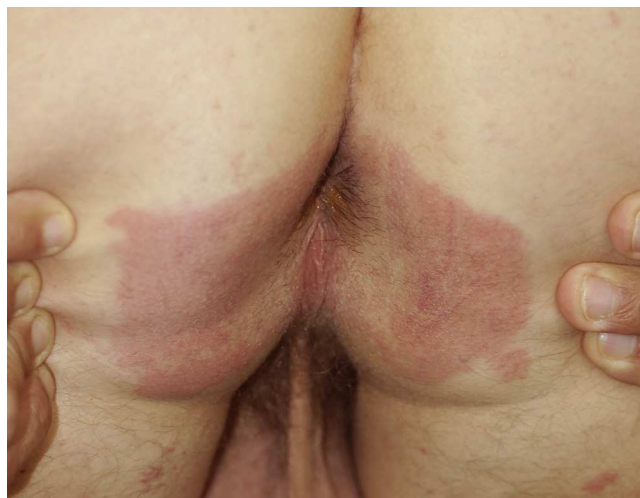quirúrgico y los cuidados empleados hasta el momento de la consulta. Se debe valorar todo el circuito del enfermo desde que entra en el ámbito quirúrgico hasta que es trasladado a la habitación del hospital. Con respecto a la intervención quirúrgica se tendrán en cuenta las condiciones en las que se realizó esta, incluyendo el tipo y la duración, la posición del enfermo y si esta posición se cambia durante la intervención. Si se sospecha una quemadura se evaluará el uso de bisturí eléctrico y el tipo de frecuencia eléctrica empleado. Excepcionalmente se deben tener en cuenta los antisépticos utilizados en la limpieza de la cama quirúrgica y las sábanas del quirófano. Finalmente, siempre se ha de investigar si el cuadro es esporádico o hay otros pacientes con lesiones semejantes.

### Lesiones de causa física

Las lesiones producidas por calor se relacionan con el uso de sábanas térmicas o lámparas calefactoras. Son excepcionales y se pueden deber a aparatos mal calibrados, rotura de estos o por un uso inapropiado<sup>5</sup>. Se producen en intervenciones muy prolongadas, ya que la superficie cutánea soporta 44 °C si no se superan las 6 h de exposición<sup>3</sup>.

Los demás tipos de quemaduras se producen en relación con el bisturí eléctrico. Por un lado se pueden producir verdaderas deflagraciones en la mesa quirúrgica cuando chispas eléctricas entran en contacto con gases intestinales o con el vapor de las soluciones alcohólicas usadas como antisépticos<sup>4</sup>. Estas 2 situaciones son muy poco frecuentes y claramente determinadas por el cirujano en el momento de producirse<sup>6</sup>. Otro tipo de quemadura térmica es la producida en el terminal de toma tierra del bisturí eléctrico empleado en modo de alta frecuencia. Estas lesiones pueden aparecer cuando se impregna el terminal con un líquido (sangre, suero fisiológico empleado para la limpieza o solución antiséptica). Al activar el bisturí eléctrico la solución se vaporiza produciendo la quemadura<sup>4,7</sup>. Otra posibilidad de quemadura aparece cuando se altera el circuito eléctrico para producir la hemostasia. Si se trabaja con una alta frecuencia eléctrica y se produce una mala adherencia, o una adherencia parcial del terminal toma de tierra, el cierre del circuito se puede realizar por otro sitio con menor resistencia eléctrica. Si esto ocurre y la piel del paciente está en contacto con un material que ofrezca poca resistencia eléctrica, como zonas húmedas u objetos metálicos, el circuito se cerrará en estos puntos pudiendo aparecer quemaduras<sup>8</sup>. Una localización peculiar de estas situaciones son las quemaduras en el sacro, donde se acumula líquido durante las intervenciones<sup>3</sup>. Estos riesgos son mayores en intervenciones mínimamente intervencionistas, como laparoscopia o cateterismo endovascular (fig. 4)<sup>9</sup>. Siempre que en el transcurso de una intervención sea necesario aumentar de forma importante la potencia del bisturí eléctrico debe considerarse que el terminal de toma de tierra se ha despegado de la piel y se corre más riesgo de producir una quemadura<sup>4,10</sup>.

Las lesiones producidas por presión mantenida son muy raras; se pueden producir en pacientes con insuficiencia arterial, semejantes a las lesiones iniciales de úlceras de decúbito. Más frecuentemente se producen lesiones por tracción. Estas aparecen en pacientes intervenidos por



**Figura 4** Quemadura térmica en los glúteos tras laparoscopia.

Traumatología, en los que se utilizan apósitos pegados directamente a la piel para mantener las extremidades en tracción. En el momento de retirar el vendaje el pegamento arrastra la epidermis produciendo ampollas. Un dato clínico que puede ayudar en el diagnóstico de este tipo de lesión es que la dermatitis puede ser más intensa a nivel folicular<sup>3</sup>. Las dermatitis por fricción, si bien son posibles desde un punto de vista conceptual, más probablemente sean debidas al antiséptico empleado<sup>11,12</sup>.

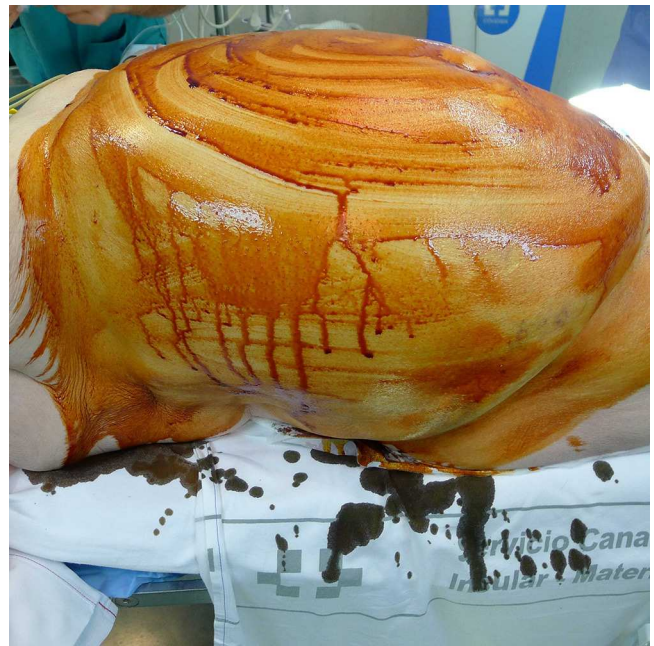### Lesiones ocasionadas por contacto

Es posible la aparición de lesiones inflamatorias posquirúrgicas por el empleo de diversos contactantes. El mecanismo de producción de las lesiones es en su mayoría irritativo, pero también puede ser alérgico. Las dermatitis imitativas de contacto son una de las causas más frecuentes de consulta intrahospitalaria al Servicio de Dermatología<sup>2</sup>. La preparación del área quirúrgica previa a la intervención puede alterar las características de la capa córnea, facilitando la aparición posterior de una dermatitis. La inmovilidad, oclusión, maceración, el uso de apósitos plásticos, un tiempo quirúrgico prolongado y el empleo generoso de antisépticos pueden facilitar la aparición de dermatitis irritativas agudas durante el momento de la intervención (fig. 1 y fig. 3)<sup>1</sup>. En el circuito hospitalario establecido en la realización de intervenciones quirúrgicas el paciente puede estar en contacto con 2 grupos de sustancias irritantes. El primero son los jabones y antisépticos empleados en la limpieza de la cama quirúrgica del quirófano y las camillas de transporte, el segundo grupo lo constituyen los antisépticos aplicados para acondicionar la piel del campo quirúrgico. Los antisépticos empleados para la limpieza de muebles y utensilios de quirófano suelen ser amidas cuaternarias, con un gran poder antiséptico, que se dispensan para diluir en agua, pudiendo formar soluciones jabonosas. En la mayor parte de los productos está claramente establecido su poder irritante en contacto con la piel y, en las normas de uso, siempre se indica evitar el contacto directo con esta y realizar el secado después de su uso en el material clínico. Por otra parte suelen

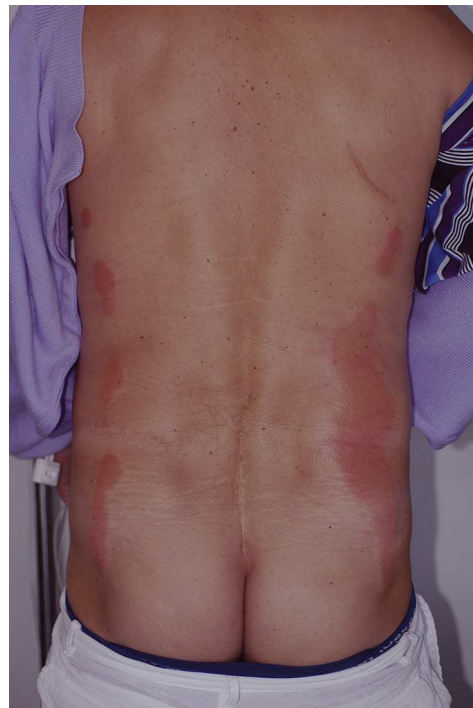ser soluciones muy volátiles, lo cual haría más difícil la aparición de dermatitis. En el circuito hospitalario estas sustancias no pueden estar en el contacto con la piel, y solamente cuando este circuito se altera se pueden ocasionar las dermatitis.

Se ha demostrado claramente que el empleo de antisépticos para la preparación del campo quirúrgico disminuye la tasa de infecciones intraoperatorias y de la herida quirúrgica. Todas las sustancias empleadas tienen gran poder germicida y un potencial poder irritante<sup>13</sup>. Habitualmente se aplican en el área quirúrgica secándose después al aire o con una gasa. Sin embargo, cuando estas sustancias se emplean de forma generosa, permaneciendo en forma líquida durante mucho tiempo, son capaces de producir lesiones inflamatorias agudas, especialmente en zonas declives o en combinación con el empleo de apósitos plásticos. Si se suman factores que añadan oclusión o se impregnen las gasas o sábanas con las que está en contacto la piel del enfermo se aumenta el riesgo de producir dermatitis irritativa de contacto<sup>1</sup>. Las lesiones presentes en estas circunstancias pueden respetar la cicatriz quirúrgica, lo cual puede confundir al clínico que descarta el antiséptico como la causa de la dermatitis<sup>14,15</sup>.

Aunque cualquier antiséptico puede ocasionar dermatitis irritativa aguda si no se siguen las normas adecuadas de aplicación, en la actualidad la povidona yodada es el antiséptico más frecuentemente referenciado en la literatura<sup>4,16-18</sup>. La povidona yodada es un ionóforo formado por la povidona, un polímero carbonado de muy larga cadena, a la que se liga el yodo en equilibrio con la concentración de yodo de la solución. Mientras está en fase líquida el yodo libre ejerce su poder germicida y según se consume más yodo es liberado del complejo. El yodo libre es irritante, y si se mantiene en fase líquida un tiempo prolongado en contacto con la piel es capaz de producir lesiones irritativas graves semejantes a quemaduras o necrólisis epidérmica tóxica<sup>14,16,18-20</sup>. Dentro de las lesiones que presentan los enfermos se pueden establecer 4 patrones. El primero y más peculiar es un patrón de lesiones lineales paralelas en la zona lumbar, debido a la acumulación del antiséptico en las zonas declives laterales durante intervenciones prolongadas (figs. 5-7)<sup>18</sup>. Un segundo patrón se establece cuando la povidona yodada impregna un terminal que se ha de pegar al paciente, como son los electrodos de monitorización del electrocardiograma o el terminal de toma de tierra. En este caso la lesión dibuja el contorno del dispositivo, debiendo establecerse el diagnóstico diferencial con una posible dermatitis alérgica de contacto (fig. 2). Un tercer patrón es cuando la povidona impregna el algodón o la gasa que se utilizan para proteger la piel del enfermo de un mecanismo empleado en la intervención. Un tipo peculiar de estas lesiones es la presentada en los bordes de aplicación de manguitos de hemostasia para intervenciones en extremidades. Habitualmente estos se colocan en la zona proximal evitando el flujo sanguíneo (fig. 8). Para la aplicación del manguito la piel se cubre con gasas y algodón, que en caso de impregnarse con povidona pueden ocasionar las lesiones en los bordes del manguito<sup>4,11,12,21</sup>. El cuarto patrón establecido es aleatorio, en las áreas declives de la intervención quirúrgica, con imágenes en chorreras producidas por la caída del líquido o donde este ha impregnado las sábanas quirúrgicas (fig. 9).

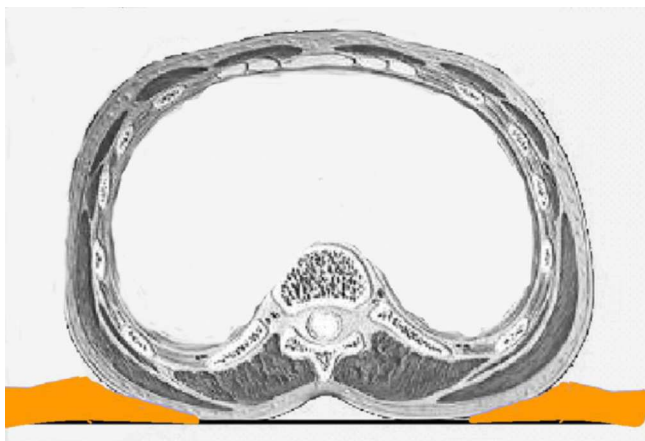


**Figura 5** Fotografía cedida por el Servicio de Cirugía General y tomada en el momento anterior a cubrir al paciente con las sábanas quirúrgicas. Nótese el cúmulo de antiséptico en las zonas laterales del tronco.

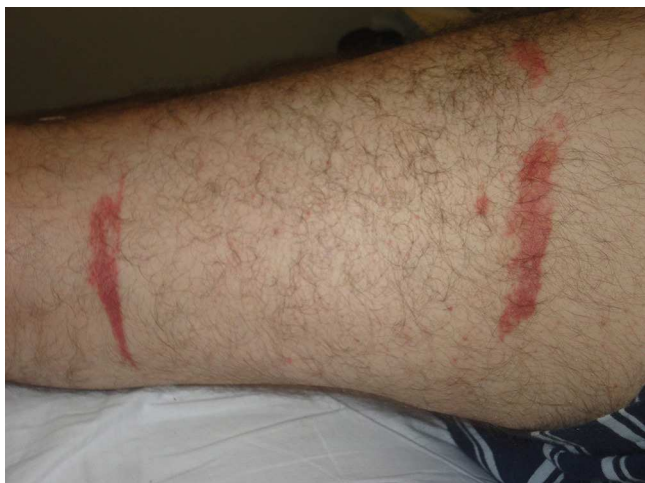

**Figura 6** Lesiones paralelas en la zona lumbar tras la aplicación de povidona yodada como antiséptico en una intervención de colectomía.

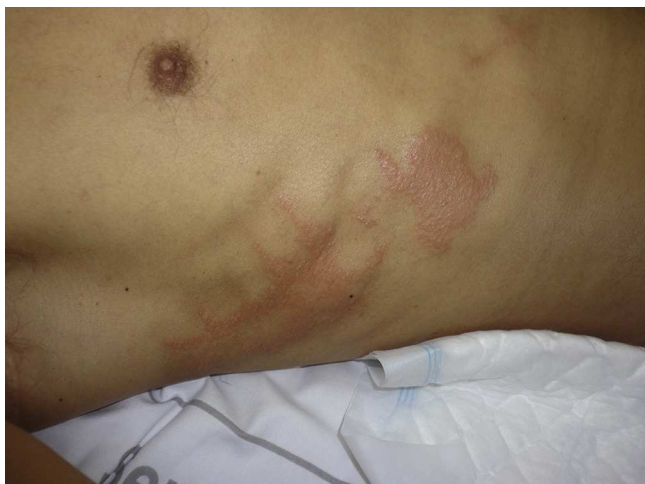Debido a que la mayor parte de las intervenciones se realizan en decúbito supino, las lesiones suelen predominar en la espalda, especialmente en la zona sacra<sup>18</sup>. Dentro del diagnóstico diferencial de lesiones inflamatorias posquirúrgicas en esta zona se debe considerar tanto la dermatitis



**Figura 7** Gráfico explicativo del cúmulo de antiséptico en la zona lumbar en pacientes intervenidos en decúbito supino.



**Figura 8** Lesiones en el borde del manguito de hemostasia. Este fue protegido con venda y algodón, que se impregnó de povidona yodada.



**Figura 9** Lesiones irritativas por povidona yodada en el tórax anterior en un paciente intervenido en decúbito prono de artrodesis lumbar.

irritativa por el antiséptico<sup>15</sup>, como las quemaduras por el uso inadecuado del bisturí eléctrico, que se ha comentado anteriormente<sup>4,6</sup>.

Además de un mecanismo irritativo, el antiséptico empleado para la preparación del campo quirúrgico puede ocasionar dermatitis alérgica de contacto<sup>22-24</sup>. En este caso siempre estará afectada la zona de la incisión quirúrgica y el enfermo deberá ser evaluado de forma adecuada, con realización de pruebas epicutáneas, para determinar si el alérgeno es la propia molécula del antiséptico, un excipiente u otra sustancia con la que haya podido estar en contacto el enfermo<sup>18,25-30</sup>.

Durante la intervención quirúrgica la piel entra en contacto con dispositivos y sustancias que pueden ocasionar dermatitis alérgica de contacto en pacientes previamente sensibilizados. Aunque se han descrito dermatitis por contacto con níquel contenido en instrumentos médicos<sup>31-33</sup>, las aleaciones empleadas y el corto periodo de contacto durante la intervención quirúrgica hacen poco probable la aparición de lesiones desencadenadas por este hapteno. Como en todos los eccemas, si un enfermo presenta lesiones que delimitan el contacto con un objeto debiera ser evaluado adecuadamente en una unidad de dermatitis de contacto<sup>27,28,30</sup>. Las lesiones que dibujan el electrodo del terminal de toma de tierra del bisturí eléctrico o del marcapasos pueden ser producidas tanto por un mecanismo irritativo del pegamento, agravado o no por el antiséptico empleado, como ser ocasionadas por la sensibilización a alguno de los componentes del terminal o de las pastas empleadas para aumentar la conductividad eléctrica de la piel<sup>30,34</sup>.

## Discusión

Aunque esté poco estudiado, la aparición de complicaciones cutáneas leves tras las intervenciones quirúrgicas puede ser un hecho relativamente frecuente. Habitualmente son lesiones transitorias, que son asumidas como inherentes al procedimiento quirúrgico por el enfermo y por el personal médico<sup>3</sup>. Aunque inicialmente banales, es necesario el estudio y diagnóstico de estas lesiones para evitar que en situaciones futuras, con más factores concomitantes, se produzcan daños graves. Sin embargo, el estudio meticuloso de los casos suele ser difícil, ya que implica a personal sanitario que adopta una actitud defensiva ante cualquier tipo de investigación que se requiera. La mayor parte de las lesiones se producen por un uso inadecuado de las sustancias o aparatos empleados, y en muy pocos casos se debe a alergia del enfermo o defectos del material empleado<sup>3,6,16</sup>. Es nuestra labor como médicos advertir del posible empleo erróneo del material sanitario ayudando a establecer unas normas adecuadas de uso. En este sentido, una norma básica que evitaría muchas complicaciones sería recomendar que las soluciones antisépticas se sequen bien antes de comenzar la intervención quirúrgica<sup>3,4,6,8</sup>.

La necesaria colaboración con nuestros compañeros sanitarios no es solamente una oportunidad de mejorar la calidad de la atención prestada a los pacientes, sino que también permite prestigiar nuestra especialidad en el ámbito hospitalario<sup>3</sup>.

## Responsabilidades éticas

**Protección de personas y animales.** El autor declara que para esta investigación no se han realizado experimentos en seres humanos ni en animales

**Confidencialidad de los datos.** El autor declara que ha seguido los protocolos de su centro de trabajo sobre la publicación de datos de pacientes y que todos los pacientes incluidos en el estudio han recibido información suficiente y han dado su consentimiento informado por escrito para participar en dicho estudio.

**Derecho a la privacidad y consentimiento informado.** El autor declara que en este artículo no aparecen datos de pacientes.

## Conflicto de intereses

El autor declara que no tiene ningún conflicto de intereses.

## Bibliografía

- Ancona A, Arévalo A, Macotela E. Contact dermatitis in hospital patients. *Dermatol Clin*. 1990;8:95-105.
- Peñate Y, Guillermo N, Melwani P, Martel R, Borrego L. Dermatologists in hospital wards: An 8-year study of dermatology consultations. *Dermatology*. 2009;219:225-31.
- Lee TW, Chen TM, Cheng TY, Chen SG, Chen SL, Chou TD, et al. Skin injury in the operating room. *Injury*. 1998;29:345-7.
- Demir E, O'Dey DM, Pallua N. Accidental burns during surgery. *J Burn Care Res*. 2006;27:895-900.
- Sadove RC, Furgasen TG. Major thermal burn as a result of intraoperative heating blanket use. *J Burn Care Rehabil*. 1992;13:443-5.
- Cassier S, Duhamel P, Duhoux A, Brachett M, Lakhel A, Bey E. Prévention des infections nosocomiales et brûlures iatrogènes: Rappel des règles et précautions à respecter au bloc opératoire. *Ann Chir Plast Esthet*. 2011;56:558-61.
- Vilos GA, Brown S, Graham G, McCulloch S, Borg P. Genital tract electrical burns during hysteroscopic endometrial ablation: Report of 13 cases in the United States and Canada. *J Am Assoc Gynecol Laparosc*. 2000;7:141-7.
- ECRI. Higher currents, greater risks: Preventing patient burns at the return-electrode site during high-current electrosurgical procedures. *Health Devices*. 2005;34:273-9.
- Vancaillie TG. Active electrode monitoring. How to prevent unintentional thermal injury associated with monopolar electrosurgery at laparoscopy. *Surg Endosc*. 1998;2:1009-12.
- Wu MP, Ou CS, Chen SL, Yen EY, Rowbotham R. Complications and recommended practices for electrosurgery in laparoscopy. *Am J Surg*. 2000;179:67-73.
- Chiang YC, Lin TS, Yeh MC. Povidone-iodine-related burn under the tourniquet of a child-a case report and literature review. *J Plast Reconstr Aesthet Surg*. 2011;64:412-5.
- Dickinson JC, Bailey BN. Chemical burns beneath tourniquets. *BMJ*. 1988;297:1513.
- Tupker RA, Schuur J, Coenraads PJ. Irritancy of antiseptics tested by repeated open exposures on the human skin, evaluated by non-invasive methods. *Contact Dermatitis*. 1997;37:213-7.
- Corazza M, Bulciolu G, Spisani L, Virgili A. Chemical burns following irritant contact with povidone-iodine. *Contact Dermatitis*. 1997;36:115-6.
- Hodgkinson DJ, Irons GB, Williams TJ. Chemical burns and skin preparation solutions. *Surg Gynecol Obstet*. 1978;147:534-6.
- Rees A, Sherrod Q, Young L. Chemical burn from povidone-iodine: Case and review. *J Drugs Dermatol*. 2011;10:414-7.
- Lowe DO, Knowles SR, Weber EA, Raitlon CJ, Shear NH. Povidone-iodine-induced burn: case report and review of the literature. *Pharmacotherapy*. 2006;26:1641-5.
- Iijima S, Kuramochi M. Investigation of irritant skin reaction by 10% povidone-iodine solution after surgery. *Dermatology*. 2002;204 Suppl 1:103-8.
- Nahlieli O, Baruchin AM, Levi D, Shapira Y, Yoffe B. Povidone-iodine related burns. *Burns*. 2001;27:185-8.
- Vandergriff TW, Wasko CA, Schwartz MR, Hsu S. Irritant contact dermatitis from exposure to povidone-iodine may resemble toxic epidermal necrolysis. *Dermatol Online J*. 2006;12:12.
- Hubik DJ, Connors A, Cleland H. Iatrogenic chemical burns associated with tourniquet use and prep solution. *ANZ J Surg*. 2009;79:76.
- Reichert-Pénétrat S, Barbaud A, Pénétrat E, Granel F, Schmutz JL. Allergic contact dermatitis from surgical paints. *Contact Dermatitis*. 2001;45:116-7.
- van Ketel WG, van den Berg WH. Sensitization to povidone-iodine. *Dermatol Clin*. 1990;8:107-9.
- Juhász I. Experiences with the use of povidone-iodine-containing local therapeutics in dermatological surgery and in the treatment of burns: testing for allergic sensitization in post-surgery patients. *Dermatology*. 2002;204 Suppl 1:52-8.
- Kozuka T. Patch testing to exclude allergic contact dermatitis caused by povidone-iodine. *Dermatology*. 2002;204 Suppl 1:96-8.
- Lachapelle JM. Allergic contact dermatitis from povidone-iodine: a re-evaluation study. *Contact Dermatitis*. 2005;52:9-10.
- Lee SK, Zhai H, Maibach HI. Allergic contact dermatitis from iodine preparations: A conundrum. *Contact Dermatitis*. 2005;52:184-7.
- Nishioka K, Seguchi T, Yasuno H, Yamamoto T, Tominaga K. The results of ingredient patch testing in contact dermatitis elicited by povidone-iodine preparations. *Contact Dermatitis*. 2000;42:90-4.
- Borja JM, Galindo PA, Gomez E, Feo F. Contact dermatitis due to povidone-iodine: allergic or irritant? *J Invest Allergol Clin Immunol*. 2003;13:131-2.
- Borrego L. Indicaciones de derivación a una Unidad de Alergia Cutánea. *Actas Dermosifiliogr*. 2011;102:417-22.
- Bransbury A, Burge S. Nickel allergy in a grafted abdominal-wall flap. *Contact Dermatitis*. 1998;39:47-8.
- Assier-Bonnet H, Lestang P, Revuz J. Contact sensitivity to surgical skin clips. *Contact Dermatitis*. 1998;38:117.
- Trevisan G, Kokelj F. Allergic contact dermatitis from nickel in an electrocautery plate. *Contact Dermatitis*. 1992;26:267.
- Rühlemann D, Kügler K, Mydlach B, Frosch PJ. Contact dermatitis to self-adhesive ECG electrodes. *Contact Dermatitis*. 2010;62:314-5.