




ACTAS Dermo-Sifiliográficas

Full English text available at
www.actasdermo.org



CASO CLÍNICO

Colgajo de pedículo subcutáneo en V-Y: su utilidad en la reconstrucción quirúrgica del pabellón auricular

B. González-Sixto*, A. Pérez-Bustillo, M.M. Otero-Rivas y M.Á. Rodríguez-Prieto

Servicio de Dermatología, Complejo Asistencial Universitario de León, León, España

PALABRAS CLAVE

Pabellón auricular;
Procedimientos
quirúrgicos
reconstructivos;
Neoplasias cutáneas;
Colgajos quirúrgicos

KEYWORDS

Ear auricle;
Reconstructive
surgical procedures;
Skin neoplasms;
Surgical flaps

Resumen El colgajo de pedículo subcutáneo en V-Y es útil en la cobertura de defectos de pequeño-mediano tamaño en áreas donde es fácil obtener un buen pedículo subcutáneo (labio superior, región malar, ciliar, punta y alas nasales). La práctica ausencia de tejido subcutáneo en la cara anterior del pabellón auricular condiciona su uso en esta localización. Presentamos 4 casos en los que utilizamos este colgajo para la reparación de defectos quirúrgicos ubicados en hélix, fosa escafoidea y antitrago, con un buen resultado funcional y estético.
© 2012 Elsevier España, S.L. y AEDV. Todos los derechos reservados.

Subcutaneous Pedicled V-Y Advancement Flap for Surgical Reconstruction of the Auricle of the Ear

Abstract The subcutaneous pedicled V-Y advancement flap is useful for the repair of small and medium-sized defects in areas where it is easy to obtain a good subcutaneous pedicle (upper lip, cheek, eyebrow, and nasal tip and ala). The almost complete absence of subcutaneous tissue on the anterior aspect of the auricle of the ear can limit the use of this approach in this region. We present 4 patients in whom subcutaneous pedicled V-Y advancement flaps were used to repair surgical defects of the helix, scaphoid fossa, and antitragus, achieving a good functional and aesthetic result in all cases.
© 2012 Elsevier España, S.L. and AEDV. All rights reserved.

Introducción

Como cirujanos oncológicos, los dermatólogos hemos de tener en consideración 2 premisas muy importantes: la extirpación completa de la tumoración y la reconstrucción del defecto quirúrgico con un buen resultado funcional y estético, siendo la primera fundamental e inexcusable.

Valorar las características del área anatómica sobre la que asienta el defecto y localizar el mejor reservorio cutáneo nos permite decidir cuál es la mejor opción reconstructiva para su cierre. También es necesario conocer los principios que determinarán el adecuado diseño de la plastia seleccionada^{1,2}.

El colgajo de pedículo subcutáneo en V-Y es un colgajo de avance, habitualmente con vascularización al azar, descrito por Barron y Emmett³. Técnicamente consiste en la realización de una isla triangular adyacente al defecto, con base en uno de sus bordes, de anchura similar al defecto y con una longitud del doble de su altura. Una vez incididos los

* Autor para correspondencia.

Correo electrónico: bgonsix@aedv.es (B. González-Sixto).

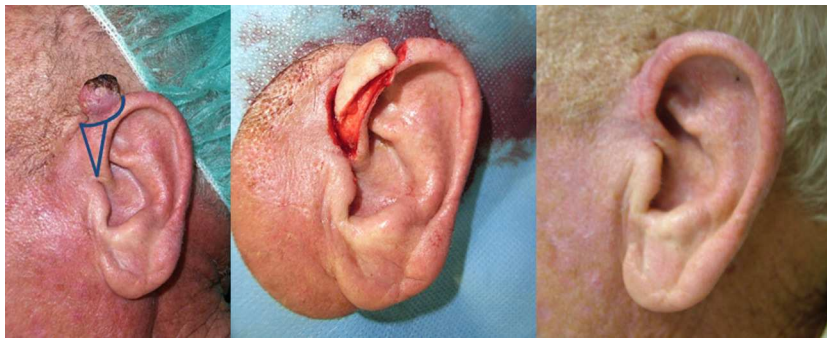


Figura 1 Colgajo de pedículo subcutáneo en V-Y de vértice inferior en hélix.

bordes, el colgajo es despegado lateralmente, evitándolo en profundidad, ya que será su pedículo vascular. Las líneas que conforman el triángulo pueden ser curvilíneas en áreas donde las líneas de tensión así lo sugieran, para un mejor camuflaje de la cicatriz⁴.

Hemos de disecar el colgajo en bisel hacia fuera, de modo que el pedículo subcutáneo sea mayor, para asegurar su vascularización. Después se avanza hacia el defecto; esto origina un defecto secundario en forma de V que se cerrará en Y. Su desplazamiento se ve limitado por el de su pedículo subcutáneo, siendo más fácil en áreas con abundante tejido graso⁴.

Casos clínicos

Presentamos 4 reconstrucciones quirúrgicas auriculares mediante la realización de colgajos de pedículo subcutáneo en V-Y.

Casos 1 y 2. El defecto quirúrgico en ambos pacientes se localiza en el borde superior del hélix. Para su reconstrucción planteamos un colgajo en isla obtenido, en el primer caso, de la raíz del hélix y en el segundo paciente del borde superoexterno adyacente al defecto, que son las áreas contiguas de mayor laxitud que permitirán el avance del colgajo. Se disecciona garantizando un buen pedículo subcutáneo, se avanza la isla cutánea y se sutura borde a borde en el defecto y en Y en el vértice (figs. 1 y 2).

Casos 3 y 4. En estos casos los defectos quirúrgicos incluyen el cartílago. Los defectos resultantes se localizan en la fosa escafoidea y el antitrago. Diseñamos un colgajo en isla, en estos casos condrocútáneo; en el primer paciente, de vértice inferior, y en el segundo, de vértice superior. Se disecan los colgajos, lo que permite el avance. Finalmente se realiza una sutura subcutánea con material reabsorbible de 4:0 en el pericondrio, sin manipular el cartílago para evitar su fragmentación, y una sutura cutánea con seda de 4:0. En esta ocasión el pedículo subcutáneo se obtiene de la cara posterior del pabellón auricular (figs. 3 y 4).

En todos los pacientes obtenemos un buen resultado estético, manteniendo la forma y simetría auricular.

Discusión

La estructura anatómica auricular es compleja, por lo que su reconstrucción supone un reto quirúrgico. Este reto se ve aumentado por el hecho de que se trata de una estructura bilateral y simétrica.

El colgajo de pedículo subcutáneo en V-Y es utilizado con mayor frecuencia para la cobertura de defectos de pequeño-mediano tamaño en áreas anatómicas como el labio superior, región malar, ciliar, punta y alas nasales. Todas ellas son áreas donde es fácil obtener un buen pedículo subcutáneo⁴⁻⁶.

La movilidad del colgajo aumenta al mismo tiempo que el pedículo se hace más estrecho. El objetivo es conseguir

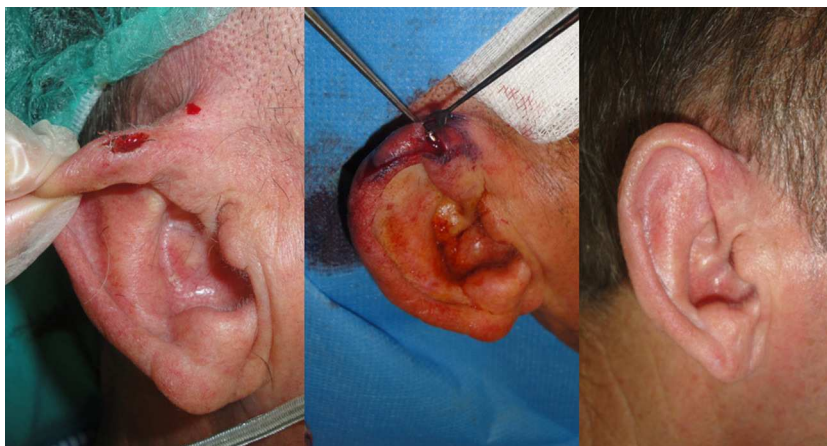

Figura 2 Colgajo de pedículo subcutáneo en V-Y de vértice superior en hélix.

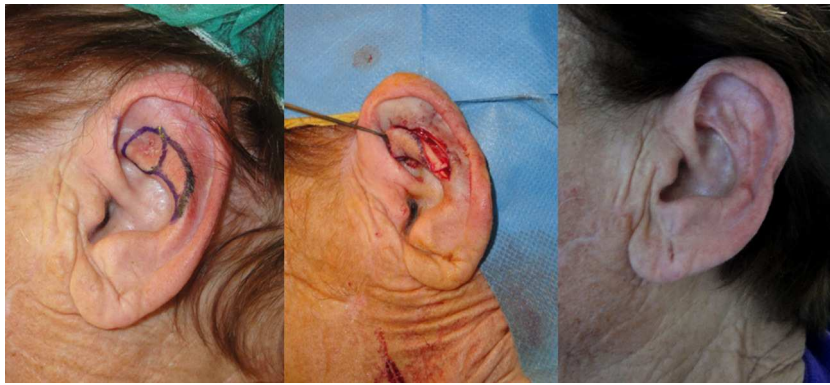

Figura 3 Colgajo condrocutánneo de pedículo subcutáneo en V-Y de vértice inferior en fosa escafoidea.

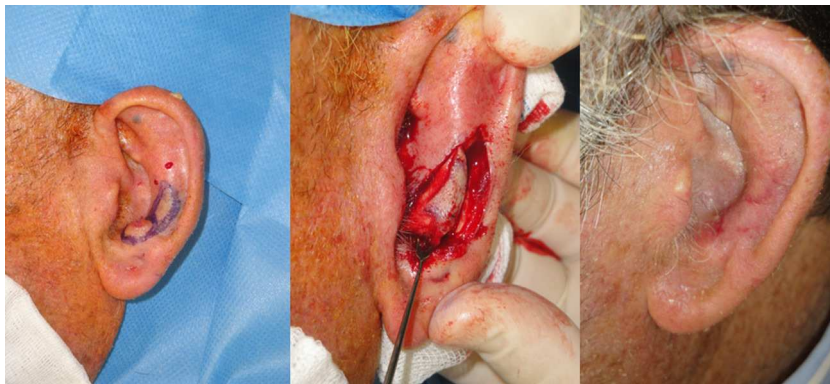


Figura 4 Colgajo condrocutánneo de pedículo subcutáneo en V-Y de vértice superior en antitrago.

un equilibrio entre un buen avance y una adecuada vascularización. Esto se consigue al despegar meticulosamente la base y liberar el vértice de la isla.

La utilización de este colgajo en la cara anterior del pabellón auricular, excepto en el hélix (casos 1 y 2) y en el lóbulo^{7,8}, puede comprometer la viabilidad de este tipo de plastia debido a la práctica ausencia de tejido subcutáneo a este nivel. Sin embargo, en los casos en los que existe un defecto condrocutánneo (casos 3 y 4) podemos diseñar un colgajo en isla compuesto. Al mismo tiempo que repara el defecto, garantiza la supervivencia del colgajo al obtener el aporte sanguíneo de la cara posterior, donde el tejido subcutáneo tiene un mayor espesor. En esta localización, al recrear la curvatura natural del hélix, la fosa escafoidea y el antitrago, permite una reconstrucción quirúrgica con muy buenos resultados estéticos.

Sus principales ventajas son evitar la formación de deformidades cutáneas permanentes, presentar una buena vascularización siempre que realicemos una disección adecuada, y obtener la piel de un área adyacente, en muchas ocasiones dentro de la misma subunidad anatómica, que nos aportará un reservorio de color y textura similares. Además, permite el cierre del defecto quirúrgico en un solo tiempo.

Como inconvenientes pueden plantearse la necrosis del colgajo y el efecto en trampilla^{3,5}. Para evitarlos se recomienda hacer una adecuada disección del pedículo, diseñar un colgajo de tamaño ligeramente inferior al defecto, y realizar un despegamiento generoso alrededor del mismo para evitar la contracción tisular, que será el responsable

del abultamiento final⁵. Cuando diseñamos este colgajo en torno a estructuras móviles como la comisura bucal, la ceja o el ala nasal debemos evitar un desplazamiento inadecuado para no deformar estas estructuras⁴.

El colgajo de pedículo subcutáneo en V-Y es muy versátil, de fácil diseño y buena supervivencia, por lo que debemos tenerlo en cuenta para la reconstrucción del pabellón auricular, pero considerando las limitaciones anteriormente expuestas.

Responsabilidades éticas

Protección de personas y animales. Los autores declaran que para esta investigación no se han realizado experimentos en seres humanos ni en animales.

Confidencialidad de los datos. Hemos seguido los protocolos de nuestro centro de trabajo sobre la publicación de datos de pacientes.

Derecho a la privacidad y consentimiento informado. Los autores declaran que en este artículo no aparecen datos de pacientes.

Conflicto de intereses

Los autores declaran no tener ningún conflicto de intereses.

Bibliografía

1. Bauzá A, Redondo P. Cirugía reconstructiva del pabellón auricular. *Piel*. 2004;19:335-43.
2. Morales-Gordillo V, Padial A, Armario-Hita JC, Fernández-Vozmediano JM. Cirugía básica del pabellón auricular. *Piel*. 2008;23:315-20.
3. Barron JN, Emmett AJJ. Subcutaneous pedicle flaps. *Br J Plast Surg*. 1965;18:51-78.
4. Braun M, Cook J. The island pedicle flap. *Dermatol Surg*. 2005;31:995-1005.
5. Leonhardt JM, Lawrence N. Back to basics: the subcutaneous island pedicle flap. *Dermatol Surg*. 2004;30:1587-90.
6. Hairston BR, Nguyen TH. Innovations in the island pedicle flap for cutaneous facial reconstruction. *Dermatol Surg*. 2003;29:378-85.
7. Campbell RM, Dufresne RG. Island pedicle flap for repair of the lower helical rim and earlobe. *Dermatol Surg*. 2007;33:1255-7.
8. Hatoko M, Kuwahara M, Shiba A, Tada H, Okazaki T, Muramatsu T, et al. Earlobe reconstruction using a subcutaneous island pedicle flap after resection of earlobe keloid. *Dermatol Surg*. 1998;24:257-61.