



ACTAS Derma-Sifiliográficas

Full English text available at
www.actasdermo.org



CASO CLÍNICO

Reacción granulomatosa a cuerpo extraño a sílice, silicona y ácido hialurónico, en paciente con sarcoidosis inducida por interferón

R. Novoa^a, M.A. Barnadas^{a,*}, X. Torras^b, R. Curell^c y A. Alomar^a

^a Servicio de Dermatología, Hospital de la Santa Creu i Sant Pau, Barcelona, España

^b Servicio de Digestivo, Centro de Investigación Biomédica en Red de Enfermedades Hepáticas y Digestivas, Hospital de la Santa Creu i Sant Pau, Barcelona, España

^c Servicio de Anatomía Patológica, Hospital de la Santa Creu i Sant Pau, Barcelona, España

PALABRAS CLAVE

Sarcoidosis;
Hepatitis C;
Granulomas a cuerpo extraño;
Sílice;
Silicona;
Ácido hialurónico;
Interferón;
Linfadenopatía por silicona

KEYWORDS

Sarcoidosis;
Hepatitis C;
Foreign-body granulomas;
Silica;
Silicone;
Hyaluronic acid;
Interferon;

Resumen Se describe el caso de una paciente que desarrolló granulomas sarcoides 11 meses después de haber iniciado interferón α pegilado y ribavirina, como tratamiento de la hepatitis crónica C. Las lesiones se localizaban en relación a 3 cuerpos extraños diferentes: sílice en cicatrices cutáneas antiguas, ácido hialurónico que se había inyectado previamente en la cara, y silicona que se detectó en una adenopatía axilar donde había drenado de un implante mamario previo. La paciente también aquejaba tos seca, fiebre y en la analítica se detectó un incremento de la enzima convertidora de angiotensina y de las enzimas hepáticas. A partir de estos hallazgos se diagnosticó de sarcoidosis sistémica y se suspendió el tratamiento antiviral con posterior normalización de las pruebas hepáticas, desaparición de las lesiones cutáneas y de las adenopatías.

Los dermatólogos y cosmetólogos deben ser conscientes del riesgo de aparición de manifestaciones sarcoides en las áreas donde se han realizado implantes estéticos, en los sujetos que en un futuro requieran tratamiento con interferón.

© 2012 Elsevier España, S.L. y AEDV. Todos los derechos reservados.

Foreign Body Granulomatous Reaction to Silica, Silicone, and Hyaluronic Acid in a Patient With Interferon-Induced Sarcoidosis

Abstract We report the case of a patient who developed sarcoid granulomas 11 months after starting treatment with pegylated interferon alfa and ribavirin for chronic hepatitis C. The sites of the lesions were related to 3 different foreign bodies: silica in old scars on the skin, hyaluronic acid that had been injected into facial tissues, and silicone in an axillary lymph node draining the area of a breast implant. Systemic sarcoidosis was diagnosed on the basis of a history of dry cough and fever and blood tests that revealed elevated angiotensin converting enzyme and liver enzymes. Interruption of the antiviral therapy led to normalization of liver function tests and disappearance of the skin lesions and lymphadenopathies. Dermatologists and cosmetic

* Autor para correspondencia.

Correo electrónico: MBarnadas@santpau.cat (M.A. Barnadas).

Silicone lymphadenopathy

surgeons should be aware of the risk of sarcoid lesions related to cosmetic implants in patients who may require treatment with interferon in the future.

© 2012 Elsevier España, S.L. and AEDV. All rights reserved.

Introducción

La prevalencia de la sarcoidosis se ha observado más elevada en los pacientes que siguen tratamiento con interferón, que en la población general^{1,2}. Por otra parte, es conocido que en la sarcoidosis, los cuerpos extraños desempeñan un papel en la localización de los granulomas en la piel³. Se describe el caso de una paciente afecta de hepatitis crónica C, que desarrolló sarcoidosis en el curso del tratamiento con interferón α pegilado asociado a ribavirina. Los granulomas sarcoideos se localizaron en la piel, en asociación a 2 cuerpos extraños diferentes: sílice y ácido hialurónico y en un ganglio linfático en relación a la silicona.

Caso clínico

Paciente mujer de 54 años remitida al servicio de dermatología en septiembre de 2009 por presentar nódulos eritematovioláceos en la cara.

En sus antecedentes destacaba que se había realizado implantes de gel de silicona en ambas mamas hacía 19 años, las cuales no se habían sustituido y una hepatitis crónica por el virus de la hepatitis C (VHC) genotipo 1b que se había detectado 11 años antes y había desarrollado una fibrosis hepática severa. En septiembre de 2008 inició tratamiento con interferón α 2a, 180 μ g semanales subcutáneos junto a ribavirina oral 1.000 mg/d presentando una respuesta virológica precoz parcial. En la cuarta semana se añadió eritropoyetina 40.000 UI semanales debido a la anemia secundaria al tratamiento antiviral.

A la exploración se observaron nódulos eritematovioláceos en los pliegues intercilíares y pliegues nasolabiales (fig. 1A y B). La paciente refería que se le había inyectado ácido hialurónico en dichas áreas un año antes. La paciente había recibido tratamiento con corticoides intralesionales

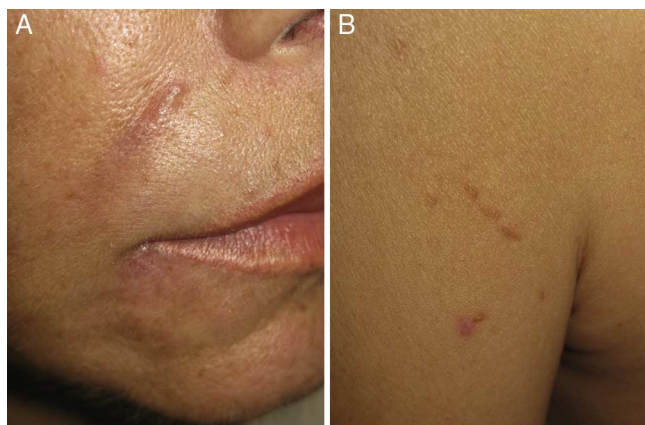


Figura 1 A) Aspecto clínico de los nódulos en un pliegue nasolabial. B) Aspecto clínico de las pápulas lineales en una cicatriz antigua.

sin mostrar mejoría. Además, presentaba nódulos cubiertos de piel de aspecto normal en ambos lados de la frente, en áreas donde la paciente negaba que se hubiese inyectado ácido hialurónico. También presentaba pápulas parduzcas distribuidas linealmente en el hombro izquierdo (fig. 1B), los codos y las rodillas, coincidiendo con cicatrices antiguas y se palpaban adenopatías axilares bilaterales, así como tos seca y fiebre de 38 °C en el último mes. En la analítica realizada destacó hemoglobina 101 g/l, leucocitos 2.330×10^9 /l, y la enzima convertidora de angiotensina (ECA) de 80 U/l (VN: 20-60). El resto de la analítica incluyendo las pruebas de función hepática y renal, los niveles de calcio y de fosfato en sangre y en orina se hallaban dentro de la normalidad.

La TAC toracoabdominal mostró alteración de las prótesis mamarias con una morfología nodular y adenopatías axilares bilaterales, así como un nódulo de 1 cm de diámetro en el segmento IV del hígado, junto con 2 lesiones de menos de 1 cm que eran sugestivas de quistes. La resonancia magnética de las mamas mostró una rotura intracapsular de la prótesis mamaria izquierda.

La biopsia de una pápula del hombro izquierdo mostró granulomas epitelioides en la dermis papilar y reticular alta, con escasa corona de linfocitos y sin necrosis central (fig. 2A). En el citoplasma de algunos histiocitos y de algunas células gigantes multinucleadas se observaban partículas brillantes (fig. 2B), que eran birrefringentes con luz polarizada y que se interpretaron como sílice.

El estudio histopatológico de una adenopatía axilar reveló numerosos granulomas epitelioides no necrotizantes de tipo sarcoideo (fig. 3A). Además, en el centro del ganglio se observaron vacuolas claras extracelulares de diferentes tamaños y abundantes células gigantes multinucleadas con vacuolas citoplásmicas. En el interior de algunas vacuolas se objetivó un material refráctil no birrefringente, que siendo la paciente portadora de prótesis mamaria de silicona, era compatible con dicha sustancia exógena (fig. 3B), por lo que se orientó como una linfadenopatía por silicona.

A partir de estos hallazgos se diagnosticó de sarcoidosis, y ante la ausencia de afectación visceral se decidió continuar con el mismo tratamiento antiviral. Sin embargo, en noviembre de 2009 se detectó colestasis hepática (fosfatasa alcalinas 245 U/l (VN: 35-110) y GGT: 469 U/l (VN < 43), junto a un incremento de la ECA: 144 UI/l (VN: 20-60), por lo que se decidió suspender la terapia con interferón α 2a pegilado y ribavirina. Tras suspender el tratamiento se normalizaron las pruebas analíticas, disminuyeron progresivamente de tamaño las lesiones cutáneas y desaparecieron la tos y la fiebre. Por otra parte, se observó una respuesta virológica mantenida un año después de completar un total de 60 semanas del tratamiento antiviral.

Discusión

La sarcoidosis es una enfermedad granulomatosa multisistémica de etiología desconocida, que en ocasiones aparece

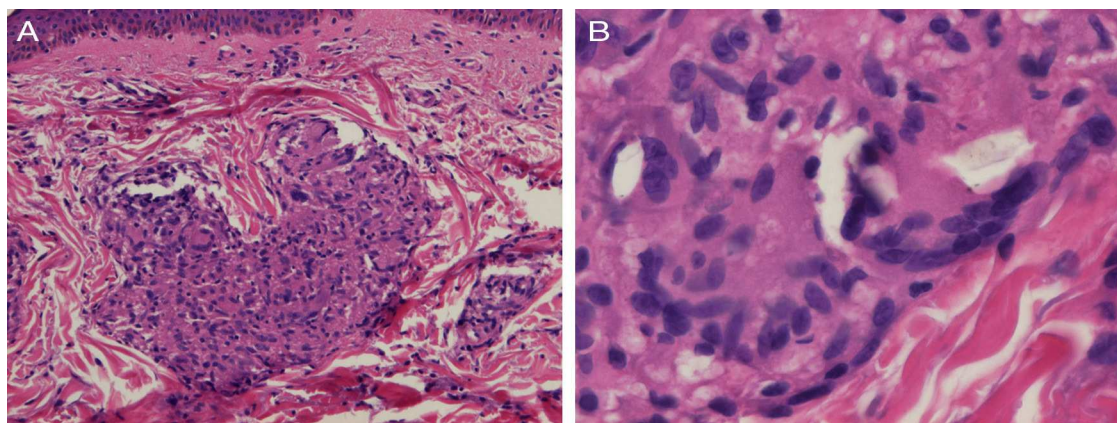


Figura 2 A) Imagen histopatológica de la biopsia de una pápula del hombro mostrando granulomas sarcoides en la dermis reticular (HE×200). B) Detalle de las partículas brillantes en el citoplasma de las células gigantes multinucleadas (HE×400).

en relación con el tratamiento con interferón por diferentes enfermedades⁴⁻⁷.

En los enfermos infectados por el VHC, la sarcoidosis se ha observado con una frecuencia superior a la de la población general. Faurie et al. hallaron una prevalencia del 0,12% en una serie de pacientes infectados por el VHC², mientras que en la población general se ha estimado una prevalencia de 1-40 por cada 100.000 habitantes¹. En el año 2005, Ramos et al. publicaron una revisión de 68 casos de sarcoidosis asociada a infección crónica por VHC, y compararon sus hallazgos con un grupo de enfermos con sarcoidosis sin infección por el VHC que tomaron como control. Estos autores hallaron que la afectación cutánea por sarcoidosis era más frecuente en el grupo de enfermos con sarcoidosis infectados por el VHC (56%) respecto al grupo de enfermos con sarcoidosis sin infección por el VHC (22%). En 4 casos los granulomas aparecieron adyacentes a cicatrices viejas y tatuajes¹. En una revisión global de los casos, en 2009, Faurie et al. consideraron que en la mayoría de los enfermos, la sarcoidosis había sido desencadenada por el tratamiento antiviral (79,4%). El posible papel del interferón puede ser debido a la inducción de una respuesta inmunológica Th1 que se considera que juega un papel en la formación de granulomas en la sarcoidosis². Tanto el

interferón α pegilado como no pegilado, administrado solo o asociado a ribavirina ha sido incriminado como desencadenante de la sarcoidosis. En estos enfermos, el pronóstico generalmente es bueno y la sarcoidosis puede involucionar espontáneamente en el 85% de los casos si se suspende el tratamiento antiviral¹. En nuestra paciente se mantuvo el tratamiento antiviral hasta que aparecieron las manifestaciones sistémicas. En este momento, a pesar de que no se habían cumplido las 72 semanas programadas de tratamiento se decidió suspender la terapia antiviral.

Consideramos que en la paciente presentada la sarcoidosis probablemente fue inducida por interferón y ribavirina por 2 razones: 1) Las lesiones aparecieron 11 meses después de iniciar este tratamiento, y 2) Las lesiones cutáneas, así como las pruebas hepáticas, los niveles de ECA y las alteraciones de las prótesis mamarias se normalizaron después de suspender el tratamiento con interferón.

Creemos que este caso es singular puesto que la localización de granulomas sarcoides se relacionó con la presencia de 3 cuerpos extraños (sílice, ácido hialurónico y silicona). La aparición simultánea de granulomas sarcoides cutáneos asociados a 2 cuerpos extraños distintos (sílice y silicona) había sido previamente descrita⁸. Es importante tener en cuenta, que la presencia de cuerpos extraños en lesiones

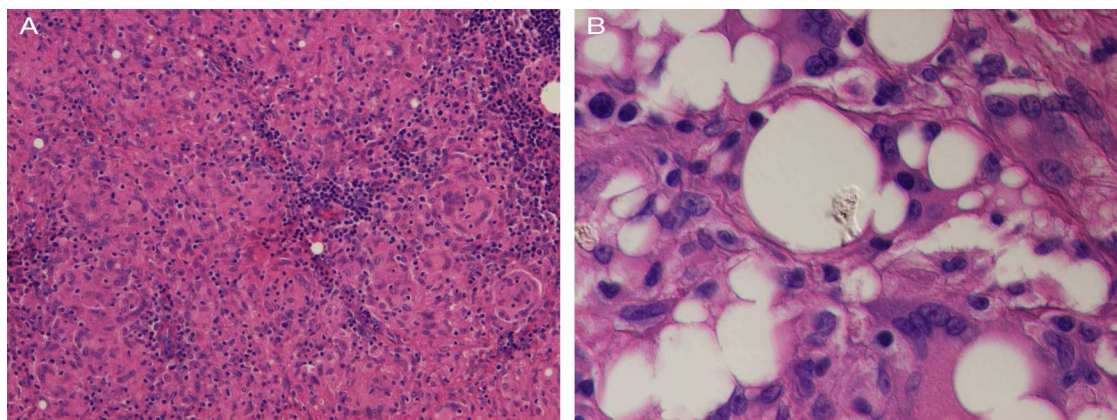


Figura 3 A) El estudio histopatológico del ganglio axilar izquierdo mostraba granulomas sarcoides de forma difusa (HE×200). B) En el centro de la adenopatía se observaban vacuolas claras en el espacio extracelular y en el citoplasma de células gigantes multinucleadas, mostrando un material refráctil en su interior (HE×400).

granulomas cutáneas ha sido demostrada en el 22% de 65 enfermos con sarcoidosis sistémica y afectación cutánea; se ha sugerido que estos cuerpos extraños pueden inducir a la formación de granulomas en los enfermos de sarcoidosis³.

Se han descrito casos de sarcoidosis sistémica asociada a tatuajes cosméticos⁹ y a sustancias de relleno, tanto permanentes como reabsorbibles¹⁰⁻¹². En 2 enfermas los granulomas sarcoideos se desarrollaron en relación a la inyección previa de ácido hialurónico (en un caso afecto de hepatitis por VHC tratado con interferón¹¹ y el otro sin hepatitis C¹²).

No hemos encontrado ningún caso previamente descrito de granulomas sarcoideos en linfadenopatías por silicona (LS). Este es una complicación de los implantes mamarios, debido a la migración de la silicona a los ganglios linfáticos¹³. La sarcoidosis ha sido descrita previamente en pacientes con implantes mamarios^{14,15}. En un caso mejoró espontáneamente¹⁴, y en la otra paciente se observó una mejoría dramática después de retirar las prótesis mamarias¹⁵.

Creemos que la sarcoidosis asociada a infección por el VHC tiene un interés especial para el dermatólogo debido a que en este contexto la afectación cutánea es frecuente (56%). Además, procedimientos cosméticos como los tatuajes o el uso de sustancias de relleno podrían promover la localización de los granulomas sarcoideos si el paciente desarrollara sarcoidosis. Se ha sugerido que en el consentimiento informado previo a la realización de microimplantes con finalidad estética se debería incluir el riesgo de la interacción severa de las sustancias inyectadas con el interferón u otros fármacos inmunoestimuladores, si el paciente los requiriera en un futuro¹⁰. Esta alerta quizás se debería realizar incluso antes de inyectar sustancias reabsorbibles.

La aparición de cualquier cambio en áreas donde se hubiera inyectado previamente sustancias cosméticas, debe alertar al dermatólogo y al cosmetólogo de un posible diagnóstico de sarcoidosis, especialmente en pacientes con infección por VHC. Además, los pacientes deberían ser advertidos del riesgo de desarrollar o reactivar sarcoidosis en un futuro, antes de inyectar cualquier tipo de sustancia cosmética.

Responsabilidades éticas

Protección de personas y animales. Los autores declaran que para esta investigación no se han realizado experimentos en seres humanos ni en animales.

Confidencialidad de los datos. Los autores declaran que han seguido los protocolos de su centro de trabajo sobre la publicación de datos de pacientes y que todos los pacientes incluidos en el estudio han recibido información suficiente y han dado su consentimiento informado por escrito para participar en dicho estudio.

Derecho a la privacidad y consentimiento informado. Los autores declaran que en este artículo no aparecen datos de pacientes.

Conflicto de intereses

Los autores declaran no tener ningún conflicto de intereses.

Bibliografía

- Ramos-Casals M, Mañá J, Nardi N, Brito-Zerón P, Xaubet A, Sánchez Tapias JM, et al. Sarcoidosis in patients with chronic hepatitis C virus infection: analysis of 68 cases. *Medicine*. 2005;84:69-80.
- Faurie P, Broussolle C, Zoulim F, Trepo C, Sève P. Sarcoidosis and hepatitis C: clinical description of 11 cases. *Eur J Gastroenterol Hepatol*. 2010;22:967-72.
- Marcoval J, Mañá J, Moreno A, Gallego I, Fortuno Y, Peyrí J. Foreign bodies in granulomatous cutaneous lesions of patients with systemic sarcoidosis. *Arch Dermatol*. 2001;137:427-30.
- Abdi EA, Nguyen GK, Ludwig RN, Dickout WJ. Pulmonary sarcoidosis following interferon therapy for advanced renal cell carcinoma. *Cancer*. 1987;59:896-900.
- Pietrapaoli A, Modrak J, Utell M. Interferon alpha therapy associated with the development of sarcoidosis. *Chest*. 1999;116:569-72.
- Suárez-García C, Pérez-Gil A, Pereira-Gallardo S, Codes-Villena M, García-Escudero A, Miguel Camacho F. Interferon-induced cutaneous sarcoidosis in melanoma. *Melanoma Res*. 2009;19:391-4.
- Bobbio-Pallavicini E, Valsecchi C, Tacconi F, Moroni M, Porta C. Sarcoidosis following beta-interferon therapy for multiple myeloma. *Sarcoidosis*. 1995;12:140-2.
- Pimentel L, Barnadas M, Vidal D, Sancho F, Fontarnau R, Alomar A. Simultaneous presentation of silicone and silica granuloma. *Dermatology*. 2002;205:162-5.
- Antonovich DD, Callen JP. Development of sarcoidosis in cosmetic tattoos. *Arch Dermatol*. 2005;141:869-72.
- Fischer J, Metzler G, Schaller M. Cosmetic permanent fillers for soft tissue augmentation. A new contraindication for interferon therapies. *Arch Dermatol*. 2007;143:507-10.
- Descamps V, Landry J, Francés C, Marinho E, Ratzu V, Chosidow O. Facial cosmetic filler injections as possible target for systemic sarcoidosis in patients treated with interferon for chronic hepatitis C: two cases. *Dermatology*. 2008;217:81-4.
- Dal Sacco D, Cozzani E, Parodi A, Rebora A. Scar sarcoidosis after hyaluronic acid injection. *Int J Dermatol*. 2005;44:411-2.
- Truong LD, Cartwright Jr J, Goodman MD, Woznicki D. Silicone lymphadenopathy associated with augmentation mammoplasty. Morphologic features of nine cases. *Am J Surg Pathol*. 1988;12:484-91.
- Chang KC, Chan KT, Chong LY, Lau KS, Tam CM, Lam CW. Cutaneous and pulmonary sarcoidosis in a Hong Kong Chinese woman with silicone breast prostheses. *Respirology*. 2003;8:379-82.
- Teuber SS, Howell LP, Yoshida SH, Gershwin ME. Remission of sarcoidosis following removal of silicone gel breast implants. *Int Arch Allergy Immunol*. 1994;105:404-7.