

trófilos, lo que permite el diagnóstico diferencial con el ETRN, donde predominan los eosinófilos^{1,3,7,10}.

Como conclusión, queremos destacar que la MPTRN es un trastorno benigno sin manifestaciones sistémicas y que no requiere ningún tratamiento. Esta entidad se confunde con procesos infecciosos graves, por lo que los pacientes con MPTRN pueden recibir tratamientos antibióticos empíricos o ser sometidos a exploraciones invasivas. Consideramos que el conocimiento por parte del pediatra y del dermatólogo de la MPTRN es fundamental para evitar pruebas complementarias y tratamientos innecesarios.

Bibliografía

- Ferrandiz C, Coroleu W, Ribera M, Lorenzo JC, Natal A. Sterile transient neonatal pustulosis is a precocious form of erythema toxicum neonatorum. *Dermatology*. 1992;185:18-22.
- Ramamurthy RS, Reveri M, Esterly NB, Fretzin DF, Pildes RS. Transient neonatal pustular melanosis. *J Pediatr*. 1976;88:831-5.
- Wagner A. Distinguishing vesicular and pustular disorders in the neonate. *Curr Opin Pediatr*. 1997;9:396-405.
- Merlob P, Metzker A, Reisner SH. Transient neonatal pustular melanosis. *Am J Dis Child*. 1982;136:521-2.
- Wyre Jr HW, Murphy MO. Transient neonatal pustular melanosis. *Arch Dermatol*. 1979;115:458.

- Barr RJ, Globerman LM, Werber FA. Transient neonatal pustular melanosis. *Int J Dermatol*. 1979;18:636-8.
- Mebazaa A, Khaddar Kort R, Cherif F, Mokni M, Haouet S, Ben Osman A. Transient pustular eruption in neonates. *Arch Pediatr*. 2011;18:291-3.
- Menni S, Boccardi D, Crosti C. Neonatal toxic erythema: clinico-epidemiologic characteristics and recent pathogenic hypothesis. *Pediatr Med Chir*. 2005;27:22-5.
- Van Praag MC, Van Rooij RW, Folkers E, Spritzer R, Menke HE, Oranje AP. Diagnosis and treatment of pustular disorders in the neonate. *Pediatr Dermatol*. 1997;14:131-43.
- Chia PS, Leung C, Hsu YL, Lo CY. An infant with transient neonatal pustular melanosis presenting as pustules. *Pediatr Neonatol*. 2010;51:356-8.

A. Agusti-Mejias^{a,*}, F. Messeguer^b, I. Febrer^a
y V. Alegre^a

^a *Servicio de Dermatología, Hospital General Universitario de Valencia, Valencia, España*

^b *Servicio de Dermatología, Instituto Valenciano de Oncología, Valencia, España*

* Autor para correspondencia.

Correo electrónico: annaagusti@comv.es (A. Agusti-Mejias).

<http://dx.doi.org/10.1016/j.ad.2012.02.011>

Exantema fijo medicamentoso múltiple probablemente inducido por ácido mefenámico

Multifocal Fixed Drug Eruption Probably Induced by Mefenamic Acid

Sr. Director:

El ácido mefenámico es un antiinflamatorio no esteroideo inhibidor de la ciclooxigenasa (COX) 1 y 2 que se comercializa en España con el nombre de Coslan® (Laboratorios Pfizer; Madrid, España). Este fármaco está indicado según ficha técnica para el tratamiento de «procesos dolorosos, manifestaciones inflamatorias y estados febriles de cualquier etiología, dismenorrea y menorragia de causa disfuncional, artritis reumatoide y gota aguda o crónica». Puede producir efectos secundarios cardiovasculares, genitourinarios, gastrointestinales, hepáticos, hematológicos, respiratorios y dermatológicos. El exantema fijo medicamentoso (EFM) es un efecto adverso cutáneo infrecuente de este fármaco, más aún en su forma múltiple¹.

Una paciente de 36 años de edad sin antecedentes clínicos de interés, que únicamente realizaba tratamiento ocasional con ácido mefenámico (Coslan®, cápsulas de 250mg, una cada 8 horas) para la dismenorrea, acudió a nuestra consulta para valoración de 4 lesiones cutáneas que habían aparecido hacía meses. Refería que le producían esporádicamente sensación de ardor, sin otros síntomas acompañantes. En la exploración dermatológica

se constató la presencia de 4 lesiones maculosas parduzco-grisáceas, redondeadas, bien definidas en su hombro y brazo derechos, muslo derecho y cadera izquierda, de 1,5 a 2 cm de diámetro (fig. 1 A). Con la sospecha clínica de un exantema fijo medicamentoso se interrogó a la paciente acerca de la modificación de las lesiones con la ingesta del ácido mefenámico y refirió que, a pesar de que nunca lo había relacionado con el fármaco, sí apreciaba un empeoramiento de las mismas durante la menstruación. La paciente fue valorada de nuevo tras la ingesta del fármaco, comprobándose el empeoramiento de las lesiones (fig. 1 B). Se realizó una biopsia cutánea (fig. 2), que mostró la presencia de una dermatitis de interfase vacuolar con queratinocitos necróticos y un infiltrado inflamatorio de predominio linfocitocitario con neutrófilos y eosinófilos; en la dermis papilar se observaba extravasación hemática. En función de los hallazgos clínicos e histopatológicos se estableció el diagnóstico de exantema fijo medicamentoso múltiple por ácido mefenámico. Las pruebas epicutáneas realizadas con la serie basal española recomendada por el Grupo de Investigación en Dermatitis y Alergia de Contacto y con Coslan® «tal cual» al 30% en vaselina en la piel sana y lesional resultaron negativas. Se recomendó suspender definitivamente el tratamiento con ácido mefenámico, apreciándose un progresivo aclaramiento de las lesiones cutáneas y una ligera hiperpigmentación residual a los 6 meses de la visita inicial.

El EFM es una reacción cutánea caracterizada por el desarrollo de lesiones cutáneas y/o mucosas que aparecen en la misma localización después de la ingesta del fármaco causante. Habitualmente se manifiesta como una o varias lesiones maculosas hiperpigmentadas redondea-

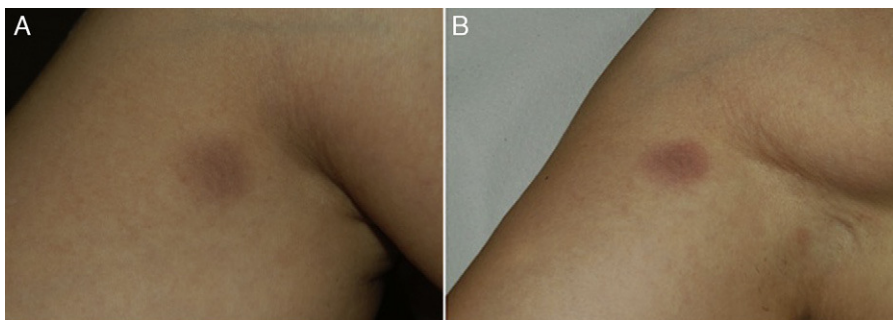


Figura 1 A. Lesiones maculosas parduzco-grisáceas, redondeadas, bien definidas en la cara antero-interna del brazo derecho, de 2 cm de diámetro. B. Tras provocación oral se observa empeoramiento de las lesiones, que adquieren una coloración rojizo-violácea.

das, acompañadas muy raramente de síntomas sistémicos (fiebre, anorexia, malestar general, diarrea, náuseas)². En algunos pacientes pueden observarse lesiones múltiples y generalizadas^{1,3,4}. Una amplia variedad de fármacos pueden desencadenar este tipo de reacción, entre los que destacan los antibióticos (principalmente el cotrimoxazol), los anticonvulsivantes y los analgésicos⁵.

El ácido mefenámico es un derivado del ácido antra-nílico inhibidor de la síntesis de prostaglandinas que se ha descrito recientemente como inductor de EFM y se ha

vinculado también al desarrollo de penfigoide ampolloso⁶, anafilaxia⁷, síndrome de Stevens-Johnson⁸ y dermatosis IgA lineal⁹.

A pesar de ser ampliamente utilizado en distintas disciplinas médicas, hasta la fecha se ha descrito un reducido número de casos de EFM inducidos por este fármaco^{1,4,10}, algunos mostrando patrones clínicos menos comunes: lesiones multifocales dálmata-like¹, lesiones reticuladas³ o lesiones similares a eritema multiforme⁴.

El diagnóstico se establece en función de la historia clínica y los hallazgos cutáneos característicos. La provocación oral con el fármaco causante es la prueba patrón oro para confirmar la sospecha clínica, como pudo observarse en el caso presentado. Como alternativa, la realización de pruebas epicutáneas en piel sana y sobre las lesiones constituye un método diagnóstico seguro y no invasivo. Sin embargo, la sensibilidad de esta prueba es variable y sus resultados pueden variar en función de la concentración y penetración de la sustancia testada, del vehículo empleado y del grosor de la piel en la localización elegida, por lo que un resultado negativo no descarta la entidad².

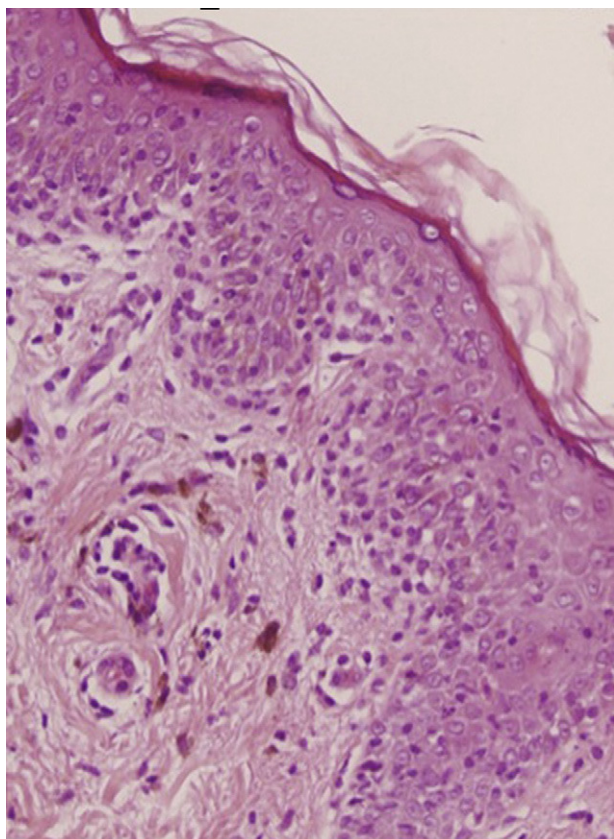


Figura 2 Queratinocitos necróticos, dermatitis de interfase vacuolar, infiltrado inflamatorio de predominio linfocitario con aislados eosinófilos y macrófagos cargados de hemosiderina. Hematoxilina-eosina 200X.

Bibliografía

1. Rallis E, Rigopoulos D, Anyfantakis V, Kalogirou O, Christophidou E, Papadakis P, Katsambas A. «Dalmatian dog»-like skin eruption (two cases of multifocal fixed drug eruption induced by mefenamic acid). *J Eur Acad Dermatol Venereol*. 2005;19:753-5.
2. Handisurya A, Moritz KB, Riedl E, Reinisch C, Stingl G, Wöhl S. Fixed drug eruption caused by mefenamic acid: A case series and diagnostic algorithms. *J Dtsch Dermatol Ges*. 2011;9:374-8.
3. Dar NR, Masood S, Mustafvi SA. Reticulated multifocal fixed drug eruption due to mefenamic acid - a new morphological pattern. *J Coll Physicians Surg Pak*. 2005;15:562-3.
4. Sowden JM, Smith AG. Multifocal fixed drug eruption mimicking erythema multiforme. *Clin Exp Dermatol*. 1990;15:387-8.
5. Mahboob A, Haroon TS. Drugs causing fixed eruptions: A study of 450 cases. *Int J Dermatol*. 1998;37:833-8.
6. Shepherd AN, Ferguson J, Bewick M, Bouchier IA. Mefenamic acid-induced bullous pemphigoid. *Postgrad Med J*. 1986;62:67-8.
7. Couto M, Duarte C, Geraldine L, Inês L, Malcata A. Anaphylaxis to mefenamic acid in a patient with new onset of systemic lupus erythematosus. *Allergol Immunopathol (Madr)*. 2010;38:224-6.

8. Chan JC, Lai FM, Critchley JA. A case of Stevens-Johnson syndrome, cholestatic hepatitis and haemolytic anaemia associated with use of mefenamic acid. *Drug Saf.* 1991;6:230-4.
9. Jin K, Nakano H, Akasaka E, Rokunohe D, Minakawa S, Minagawa S, et al. Linear immunoglobulin A bullous dermatosis possibly induced by mefenamic acid. *J Dermatol.* 2010;37:269-71.
10. Long CC, Finlay AY, Marks R. Fixed drug eruption to mefenamic acid: A report of three cases. *Br J Dermatol.* 1992;126:409-11.

L. Pérez-Pérez*, J. García-Gavín, F. Allegue y A. Zulaica

Servicio de Dermatología, Complejo Hospitalario Universitario de Vigo, Vigo, España

* Autor para correspondencia.

Correo electrónico: lidiacomba@yahoo.com

(L. Pérez-Pérez).

<http://dx.doi.org/10.1016/j.ad.2012.02.012>

Calcificaciones vasculares cutáneas secundarias al tratamiento con teriparatida

Cutaneous Vascular Calcifications Secondary to Treatment with Teriparatide

Sr. Director:

El término «calcifilaxia» se ha utilizado desde la década de los 60¹ para referirse a casos con ulceraciones cutáneas secundarias a la calcificación vascular en pacientes con insuficiencia renal terminal con hiperparatiroidismo secundario². Sin embargo, han sido publicados casos no urémicos³ y se ha profundizado en el mecanismo de la calcificación vascular cutánea, determinándose que es un complejo proceso multifactorial y no un simple depósito. Daudén et al.⁴ propusieron una nueva clasificación de estos procesos, denominándolos genéricamente «calcificaciones vasculares cutáneas» (CVC), que nosotros compartimos.

Presentamos el caso de una mujer de 80 años con antecedentes de osteoporosis severa refractaria, hipertensión arterial, obesidad, fibrilación auricular y polimialgia reumática en tratamiento esteroideo. Debido a la resistencia de su osteoporosis a los tratamientos habituales se le pautó teriparatida, que es un péptido recombinante humano, el fragmento activo de 34 aminoácidos de la hormona paratiroidea (rhPTH) y que se administra por vía subcutánea a dosis de 20 microgramos cada 24 horas. A los 2 meses del inicio del tratamiento la paciente desarrolló úlceras necróticas dolorosas sobre áreas livedoides en las piernas (fig. 1). El estudio ecográfico-doppler, la función renal, el producto fosfocálcico y el estudio de autoinmunidad eran normales. En la biopsia cutánea (fig. 2) se demostraba ulceración y necrosis en la epidermis, dilatación de los vasos dérmicos y calcificación circunferencial en la pared de las arterias de pequeño tamaño en la unión dermo-hipodérmica, con inmunofluorescencia negativa. Estos hallazgos eran compatibles con una calcifilaxia, sin el antecedente de insuficiencia renal. Sin embargo, al administrar teriparatida, que actúa igual que la hormona paratiroidea (PTH) endógena, se creó farmacológicamente una situación de hiperparatiroidismo. Se retiró el fármaco con mejoría progresiva de sus lesiones a las 3 semanas de la suspensión. La paciente falleció por una descompensación de su patología cardiológica a los 6 meses del inicio del cuadro, ya sin lesiones cutáneas (fig. 3).

La CVC se va a producir en pacientes en los que existan determinados factores de riesgo predisponentes,

como obesidad, inflamación crónica, tratamiento corticoideo o menopausia, y en los que además se altere el metabolismo fosfocálcico y de la PTH. En los últimos años se han ido conociendo progresivamente las relaciones patogénicas entre estos factores. Se ha visto que en estos pacientes las células endoteliales vasculares van a adoptar un fenotipo osteogénico. Tanto las células endoteliales vasculares como los osteoblastos, osteoclastos y las células de músculo liso vascular pueden expresar en su membrana el receptor RANK y su ligando RANKL; cuando RANK

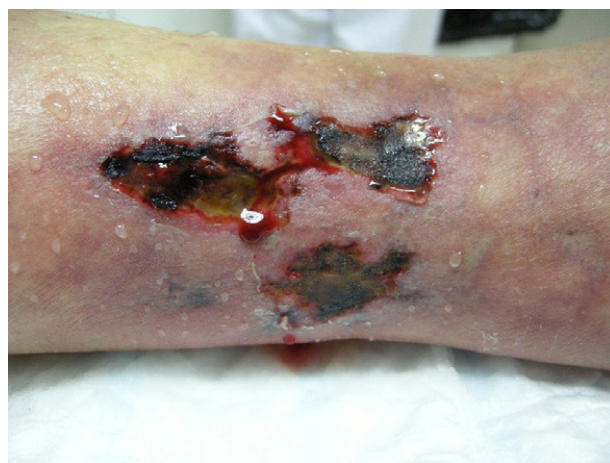

Figura 1 Úlceras necróticas sobre áreas livedoides en las piernas.

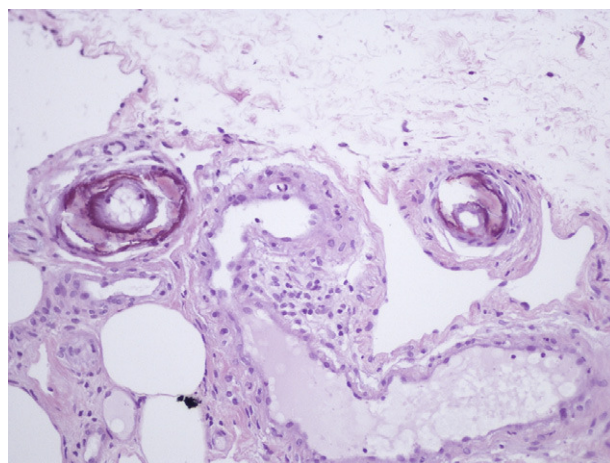


Figura 2 H-E x100. Calcificación circunferencial en la pared de las arterias de pequeño calibre.