

después, manteniendo un aclaramiento casi completo de las lesiones y una gran mejora en su calidad de vida.

La dermatitis crónica de los pies es un fenómeno con una incidencia variable a nivel mundial, y que aparece relacionada en un alto porcentaje de ocasiones al eczema atópico<sup>1</sup>.

En general, las dermatosis en los pies tienen una alta prevalencia en la población. Sin embargo, algunos aspectos como la repercusión que tiene en la calidad de vida no han sido suficientemente investigados. En un estudio amplio se determinó que las dermatosis en los pies causaban en un porcentaje importante de pacientes dolor, malestar al andar e incluso sentimiento de vergüenza y limitación de sus actividades en su vida diaria<sup>2</sup>.

El tratamiento en general es similar al de los eczemas crónicos de las manos, incluyendo emolientes, corticoides tópicos e inhibidores de la calcineurina, mientras que a nivel sistémico se han empleado los corticoides, los retinoides clásicos, la ciclosporina y la radiación ultravioleta.

La alitretinoína (ácido 9-cis-retinoico) es una isoforma de la isotretinoína (ácido 13-cis-retinoico), un retinoide que ha sido específicamente desarrollado y aprobado para el tratamiento del eczema crónico de las manos. No se conoce el mecanismo exacto por el que la alitretinoína actúa en el eczema crónico, pero puede interferir en al menos 2 etapas del proceso inflamatorio. Por un lado, en las fases tempranas, interfiriendo con la producción de quimiocinas, evitando la migración de leucocitos. Por otro lado, en el propio leucocito la alitretinoína puede alterar la activación modulada por la presentación antígeno/anticuerpo<sup>3</sup>.

La efectividad de la alitretinoína en el eczema crónico de manos resistente a corticosteroides tópicos ha sido evidenciada en un gran estudio doble ciego, habiéndose demostrado que la dosis que consigue mayor aclaramiento de las lesiones es la de 30 mg al día (48%) hasta 24 semanas, frente a la dosis de 10 mg (28%) o placebo (17%), con una media de respuesta de 12,1 semanas<sup>4</sup>. Estos resultados son congruentes con una serie de casos recientemente publicada en nuestro país<sup>5</sup>. De los pacientes que responden a la alitretinoína hasta en un tercio recidivan a las 24 semanas de seguimiento. Un segundo curso de tratamiento con alitretinoína a dosis de 30 mg al día consigue un aclaramiento hasta en el 80% de los casos con una buena tolerancia, por lo que este medicamento se podría utilizar en el manejo a largo plazo del eczema crónico de manos<sup>6</sup>. La alitretinoína, por tanto, es un tratamiento útil y probablemente también lo sea en términos económicos de coste-efectividad en el manejo de estos pacientes<sup>7</sup>.

Hemos presentado un caso de una paciente con un eczema crónico en los pies en el que tras diversos tratamientos clásicos fallidos el tratamiento con alitretinoína supuso el aclaramiento completo del eczema. La alitretinoína podría ser una alternativa útil en el manejo de los pacientes con eczema crónico de los pies.

## Bibliografía

1. Worth A, Sheikh A. Food allergy and atopic eczema. *Curr Opin Allergy Clin Immunol*. 2010;10:226–30.
2. Katsambas A, Abeck D, Haneke E, van de Kerkhof P, Burzykowski T, Molenberghs G, et al. The effects of foot disease on quality of life: results of the Achilles Project. *J Eur Acad Dermatol Venereol*. 2005;19:191–5.
3. Bissonnette R, Diepgen TL, Elsner P, English J, Graham-Brown R, Homey B, et al. Redefining treatment options in chronic hand eczema (CHE). *J Eur Acad Dermatol Venereol*. 2010;24:1–20.
4. Ruzicka T, Lynde CW, Jemec GB, Diepgen T, Berth-Jones J, Coenraads PJ, et al. Efficacy and safety of oral alitretinoin (9-cis retinoic acid) in patients with severe chronic hand eczema refractory to topical corticosteroids: results of a randomized, double-blind, placebo-controlled, multicentre trial. *Br J Dermatol*. 2008;158:808–17.
5. Agüayo-Leiva IR, Urrutia S, Jaén-Olasolo P. Respuesta al tratamiento con alitretinoína oral en ECM refractario con eczema crónico de manos refractario al tratamiento con corticoides tópicos potentes: nuestra experiencia en 15 pacientes. *Actas Dermosifiliogr*. 2011;102:616–22.
6. Bissonnette R, Worm M, Gerlach B, Guenther L, Cambazard F, Ruzicka T, et al. Successful retreatment with alitretinoin in patients with relapsed chronic hand eczema. *Br J Dermatol*. 2010;162:420–6.
7. Blank PR, Blank AA, Szucs TD. Cost-effectiveness of oral alitretinoin in patients with severe chronic hand eczema—a long-term analysis from a Swiss perspective. *BMC Dermatol*. 2010;10:4.

A. Tejera-Vaquerizo\*, J.S. Sánchez-Vizcaíno  
y V. Haro-Gabaldón

*Servicio de Dermatología, Hospital Infanta Margarita,  
Cabra-Córdoba, España*

\* Autor para correspondencia.  
*Correo electrónico: antoniotejera@aedv.es*  
(A. Tejera-Vaquerizo).

<http://dx.doi.org/10.1016/j.ad.2011.12.023>

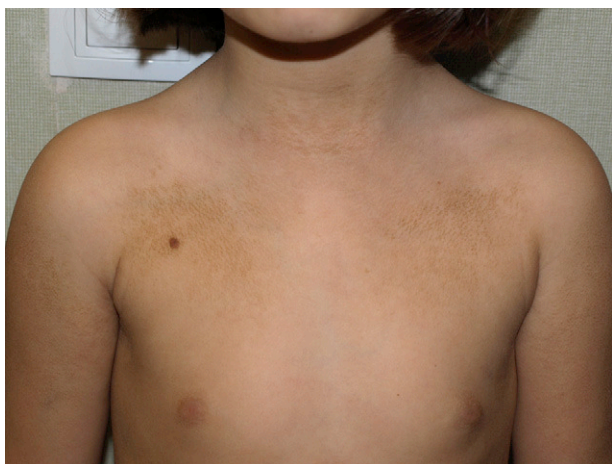## Dermatosis neglecta o *terra firma-forme dermatosis*

### Dermatosis Neglecta or Terra Firma-Forme Dermatitis

La dermatosis neglecta o *terra firma-forme dermatosis* es una entidad clínica de etiología aún no bien conocida, que se caracteriza por la presencia de placas asintomáticas hiperpigmentadas, de superficie discretamente papilomatosa y

aspecto sucio, que no pueden ser eliminadas con el lavado habitual, pero que desaparecen totalmente tras el frotamiento con alcohol etílico o isopropílico al 70%. Se presenta un nuevo caso de esta entidad.

Se trata de una niña de 10 años de edad, sin antecedentes médicos de interés, que acudió a nuestras consultas traída por su madre para la valoración de una erupción cutánea asintomática, persistente, de varios meses de evolución. A la exploración se observaron áreas maculosas, de aspecto reticulado, marronáceas, discretamente papilomatosas al tacto en algunas zonas, localizadas de forma simétrica en la cara



**Figura 1** Aspecto clínico de las lesiones.

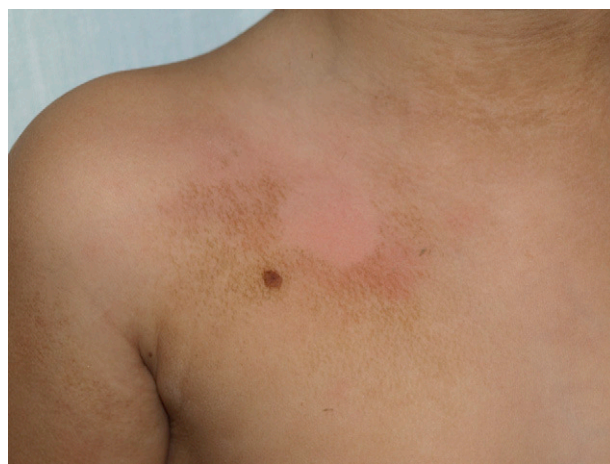

**Figura 2** Microscopia de epiluminiscencia realizada con dermatoscopia digital de contacto empleando líquido de inmersión.

anterior del tronco, los hombros y la base del cuello (fig. 1). Con la dermatoscopia se apreció ausencia de patrón melanocítico o alteraciones vasculares y zonas de pigmentación marrónácea de morfología poligonal, en ocasiones de disposición lineal, que respetaban los pliegues naturales de la piel (fig. 2).

Dada la distribución y el aspecto de las lesiones se llevó a cabo la maniobra diagnóstico-terapéutica de fricción con una torunda de algodón embebida en alcohol etílico al 70%, la cual eliminó las lesiones y reveló, en el área tratada, una piel de apariencia normal (fig. 3). Llegado al diagnóstico de dermatosis neglecta se recomendó la aplicación de una crema exfoliante corporal con agentes queratolíticos (compuesta por gránulos de sílice, ácido salicílico, triclosán, óxido de aluminio y óxido de cinc) y posterior lavado de las zonas afectas para acelerar la curación y desaparición completa de las lesiones.

La *terra firma-forme dermatosis* es un proceso mucho más frecuente que lo que una búsqueda bibliográfica nos haría pensar. Fue originalmente descrita en la publicación de Duncan et al., quienes describían casos desde los años 1970; le dieron dicho nombre de origen latino por su aspecto terroso, sucio<sup>1</sup>. Su causa aún no ha sido bien esclarecida. Se cree que las lesiones surgen como consecuencia de un retraso en la maduración de los queratinocitos, con retención de melanina, junto a una acumulación mantenida de sebo, sudor, corneocitos y microorganismos, en aquellas regiones en las que las rutinas de higiene están disminuidas



**Figura 3** Aspecto clínico de las lesiones tras fricción con una torunda de algodón embebida en alcohol etílico al 70%.

(como el cuello, el tronco, la zona umbilical y los flancos), con exfoliación insuficiente, lo que conduce a la formación de una costra altamente adherente y compacta de suciedad<sup>2,3</sup>. Esta especulación queda reforzada al observarse también en áreas dolorosas, especialmente aquellas que presentan hiperestesia, cuya manipulación es evitada en la higiene por parte de muchos pacientes (de ahí el nombre de dermatosis neglecta).<sup>4</sup>

A pesar de poder considerarlos sinónimos, algunos autores proponen una separación entre los términos *terra firma-forme dermatosis* y dermatosis neglecta. La primera entidad se refiere a pacientes en la infancia tardía o en la adolescencia con hábitos de higiene y patrón característicos (aunque hay descritos casos aislados en niños de pocos meses de vida)<sup>5</sup>, mientras que la dermatosis neglecta afectaría a pacientes de cualquier edad con hábitos de higiene deficitarios en zonas concretas<sup>6</sup>.

Su presentación clínica puede ser variada y plantear diversos diagnósticos diferenciales: papilomatosis reticular y confluyente de Gougerot y Carteaud (que de forma excepcional puede presentar eliminación parcial de las lesiones tras aplicación de alcohol)<sup>7</sup>, pitiriasis versicolor, acantosis nigricans, pseudoacantosis nigricans, psoriasis<sup>8</sup>, dermatitis artefacta, determinadas ictiosis y, en algunos casos localizados, queratosis seborreicas, o nevus epidérmicos<sup>1,9</sup>.

La mayor parte de los casos pueden diagnosticarse sin necesidad de recurrir a otros exámenes distintos de la prueba del alcohol. En caso de realizarse, el estudio histopatológico (descrito hasta la fecha únicamente en 8 pacientes en la literatura) muestra, por lo general, una acantosis y papilomatosis epidérmica, junto a una hiperqueratosis lamelar prominente con cúmulos ortoqueratósicos de morfología espiral. Teniendo en cuenta dichos hallazgos, el diagnóstico diferencial histopatológico se haría con entidades papilomatosas benignas, como la papilomatosis reticular y confluyente, la acroqueratosis verruciforme y los nevus epidérmicos, entre otras<sup>10</sup>.

El tratamiento puede llevarse a cabo tanto con el método diagnóstico (frotamiento con alcohol) como con otros productos, tales como preparados exfoliantes a base de ácido salicílico u otros agentes queratolíticos para acelerar el proceso de normalización cutánea.

Se concluye que la dermatosis neglecta es una entidad que debe tenerse en cuenta por su capacidad para simular otras dermatosis. Es más frecuente que lo que se aporta en la literatura. Se ha de considerar fundamentalmente ante la aparición de lesiones hiperpigmentadas de patrón inusual: en estos casos, la prueba de fricción con alcohol puede ser de gran ayuda.

## Bibliografía

1. Duncan WC, Tschen JA, Knox JM. Terra firma-forme dermatosis. *Arch Dermatol.* 1987;123:567-9.
2. Guarneri C, Guarneri F, Cannavò SP. Terra firma-forme dermatosis. *Int J Dermatol.* 2008;47:482-4.
3. Akkash L, Badran D, Al-Omari AQ. Terra Firma forme dermatosis. Case series and review of the literature. *J Dtsch Dermatol Ges.* 2009;7:102-7.
4. Vetrichevvel TP, Sandhya V, Shobana S, Anandan S. Dermatitis neglecta unmasking recurrence of carcinoma nasopharynx. *Indian J Dermatol Venereol Leprol.* 2011;77:627.
5. Berk DR, Bruckner AL. Terra firma-forme dermatosis in a 4-month-old girl. *Pediatr Dermatol.* 2011;28:79-81.
6. Lucas JL, Brodell RT, Feldman SR. Dermatitis neglecta: a series of case reports and review of other dirty-appearing dermatoses. *Dermatol Online J.* 2006;12:5.
7. Berk DR. Confluent and reticulated papillomatosis response to 70% alcohol swabbing. *Arch Dermatol.* 2011;147:247-8.
8. Park JM, Roh MR, Kwon JE, Lee KY, Yoon TY, Lee MG, et al. A case of generalized dermatitis neglecta mimicking psoriasis vulgaris. *Arch Dermatol.* 2010;146:1050-1.
9. Ruiz-Maldonado R, Durán-McKinster C, Tamayo-Sánchez L, Orozco-Covarrubias ML. Dermatitis neglecta: dirt crusts simulating verrucous nevi. *Arch Dermatol.* 1999;135:728-9.
10. Dalton SR, Pride H. The histopathology of terra firma-forme dermatosis. *J Cutan Pathol.* 2011;38:537-9.

A. Martín-Gorgojo\*, V. Alonso-Usero, M. Gavrilova y E. Jordá-Cuevas

*Servicio de Dermatología, Hospital Clínico Universitario de Valencia, Valencia, España*

\* Autor para correspondencia.

Correo electrónico: [dr.martingorgojo@gmail.com](mailto:dr.martingorgojo@gmail.com)

(A. Martín-Gorgojo).

<http://dx.doi.org/10.1016/j.ad.2011.12.022>

## Leuconiquia total adquirida en paciente infectado por el virus de la inmunodeficiencia humana

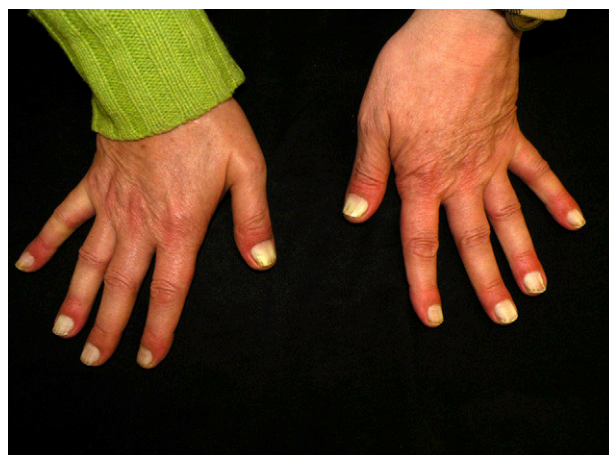
### Acquired Total Leukonychia in a Patient With Human Immunodeficiency Virus Infection

El blanqueamiento de la lámina ungueal o leuconiquia constituye un trastorno del cromatismo ungueal reconocido desde la antigüedad. Baran et al. clasificaron esta rara entidad en tres tipos principales<sup>1</sup>: leuconiquia verdadera (LV) cuando la afectación de la lámina ungueal se inicia en la matriz, leuconiquia aparente debida a la afectación del lecho ungueal y pseudoleuconiquia cuando la alteración de la lámina ungueal se debe a una causa externa, por ejemplo onicomycosis. En función del grado de afectación de la lámina ungueal se diferencia una forma total, parcial, estriada o puntacta.

Describimos el caso de un paciente varón de 58 años infectado con el virus de la inmunodeficiencia humana (VIH) desde 1992 sin otros antecedentes de interés, que inició tratamiento antirretroviral en 1993. Desde entonces había seguido múltiples esquemas terapéuticos con diversos fármacos que había alternado con periodos de suspensión temporal de la medicación. Los fármacos utilizados fueron: zidovudina, didanosina, estavudina y lamivudina. Se mantuvo en situación clínica e inmunológica estable hasta noviembre de 2009, con buena tolerancia a los fármacos. En ese momento, y como consecuencia de la positivización de la carga viral, se mantuvo el tratamiento con nevirapina y se añadió lamivudina y abacavir, fármacos con los que continúa en la actualidad.

El paciente fue remitido al Servicio de Dermatología por presentar un blanqueamiento completo de la lámina ungueal que afectaba a las 10 uñas de las manos (fig. 1). Interrogando al paciente acerca del momento de aparición de la leuconiquia, refería que comenzó a raíz de la instauración del tratamiento con lamivudina y abacavir, en noviembre de 2009. El paciente fue diagnosticado de LV total adquirida idiopática, sin afectación de las uñas de los pies, una vez descartadas las causas conocidas de LV o de pseudoleuconiquia (fig. 2).

El término leuconiquia hace referencia a un blanqueamiento de la uña, descrito por primera vez por Mees en 1919<sup>2</sup>, quien relacionó este hallazgo cutáneo con la



**Figura 1** Blanqueamiento completo de la lámina ungueal que afecta a las 10 uñas de las manos.