

ACTAS Derma-Sifiliográficas

Full English text available at
www.elsevier.es/ad



CASO CLÍNICO

«Baby Merkel»: tumor de Merkel incipiente; a propósito de 2 casos

C. Requena^{a,*}, V. Traves^b, B. Llombart^a y C. Guillén^a

^a Servicio de Dermatología, Instituto Valenciano de Oncología, Valencia, España

^b Servicio de Anatomía Patológica, Instituto Valenciano de Oncología, Valencia, España

PALABRAS CLAVE

Tumor de Merkel;
Temprano;
Incipiente;
Tratamiento;
Baby Merckel

KEYWORDS

Merkel cell
carcinoma;
Early;
Incipient;
Treatment;
Baby Merckel

Resumen El tumor de Merkel es una neoplasia cutánea de mal pronóstico que afecta preferentemente a pacientes ancianos en áreas fotoexpuestas. El tamaño tumoral es un factor pronóstico muy importante en este tumor, de modo que las lesiones pequeñas, menores de un centímetro, tienen un comportamiento mucho mejor que el resto. Sin embargo, el crecimiento rápido de este tumor hace difícil encontrar casos de pequeño tamaño.

Describimos dos pacientes con sendos tumores de Merkel incipientes, de aproximadamente 5 milímetros cada uno, uno de ellos en la nariz de un varón de 79 años confinado a la epidermis y dermis papilar, y el otro en la nalga de una mujer de 82 años, localizado en la dermis profunda, casi en la hipodermis. En ambos casos se trataba de lesiones de semanas de evolución, y sin embargo el primer tumor parecía proceder de la unión dermoepidérmica, mientras que el segundo se iniciaba casi en la hipodermis. Estos dos casos son similares en cuanto a tiempo de evolución y tamaño, pero opuestos en lo que respecta a su localización dentro de la dermis, por lo que ponen de manifiesto una vez más lo controvertido de la célula de origen del tumor de Merkel, que se hipotetiza que sea la célula de Merkel, y que sería factible en el primer caso, pero no en el segundo.

© 2011 Elsevier España, S.L. y AEDV. Todos los derechos reservados.

Incipient Merkel Cell Carcinoma: A Report of 2 Cases

Abstract Merkel cell carcinoma is a malignant skin tumor with a poor prognosis that primarily affects photoexposed areas of elderly patients. Tumor size is a very strong prognostic factor, with much better outcomes associated with small lesions, measuring less than 1 cm. However, such lesions are rarely seen in the clinic in view of the rapid growth of this tumor.

We report 2 cases of incipient Merkel cell carcinoma. Both cases of incipient Merkel cell carcinoma measured approximately 5 mm in diameter. One tumor was confined to the epidermis and papillary dermis on the nose of a 79-year-old man and the other was located in the deep dermis, almost in the hypodermis, on the buttock of an 82-year-old woman. In both cases, the lesions had appeared weeks earlier. The first tumor seemed to originate in the dermoepidermal junction whereas the second originated almost in the hypodermis. Although the lesions were at a similar disease stage and had a similar size, their different locations within the dermis highlight once again the controversy about which cells give rise to Merkel cell carcinoma. The precursor cells could feasibly be Merkel cells in the first case but not in the second.

© 2011 Elsevier España, S.L. and AEDV. All rights reserved.

* Autor para correspondencia.

Correo electrónico: celiareq@hotmail.com (C. Requena).

Introducción

El tumor de Merkel es un tumor neuroendocrino maligno cutáneo de mal pronóstico, poco frecuente, que suele afectar a pacientes ancianos y asienta preferentemente en áreas fotoexpuestas. Su incidencia es superior en pacientes inmunodeprimidos y recientemente se ha atribuido un probable papel etiológico al poliomavirus^{1,2}.

El tamaño tumoral es un factor pronóstico fundamental en el tumor de Merkel, por lo que un diagnóstico precoz y una extirpación quirúrgica temprana son muy importantes. El crecimiento rápido habitual de estos tumores hace infrecuente extirparlos con tamaños inferiores a un centímetro. Los casos intraepidérmicos publicados son aún más raros y la mayoría se diagnostican de forma fortuita en la extirpación de otro carcinoma epidermoide o basocelular^{3,4}. Por ello comunicamos dos casos de tumores de Merkel incipientes, no asociados a otra lesión, ambos menores de 5 mm de diámetro. Discutimos el tratamiento más adecuado en estos casos de tumor de Merkel de pequeño tamaño, y así mismo destacamos el aspecto histológico peculiar y su localización antagónica, en un caso en la unión dermo-epidérmica y en el otro en la dermo-hipodérmica.

Caso 1

El primer caso era un paciente varón de 79 años de edad y de nacionalidad inglesa, con antecedentes de *ulcus* gástrico y exposición laboral al asbesto. El paciente era seguido en nuestro Servicio por un carcinoma basocelular localizado en la punta nasal que había sido tratado dos años antes mediante cirugía de Mohs y reconstruido con un injerto. En una revisión rutinaria se detectó una lesión que había pasado desapercibida para el paciente y que consistía en una pápula eritematosa de aproximadamente 2 mm de diámetro localizada en la aleta nasal derecha. Con impresión clínica de carcinoma basocelular se realizó una biopsia por rebanado de la lesión. El estudio anatomopatológico mostró un tumor localizado en la unión dermo-epidérmica y la dermis papilar, constituido por agregados de células basófilas, redondeadas, monomorfas, con núcleos grandes vesiculosos sin nucleolos evidentes, salpicadas de imágenes de mitosis (fig. 1). Las tinciones inmunohistoquímicas demostraron que las células tumorales eran positivas para pancitoqueratinas, cromogranina A, sinaptofisina y enolasa neuronal específica, y negativas para citoqueratina 20, factor de transcripción tiroideo 1 (TTF-1) y proteína S-100 (fig. 2).

Una vez realizado el diagnóstico de tumor de Merkel se completó el tratamiento mediante una ampliación procesada como cirugía de Mohs, que resultó negativa tras un solo estadio. El estudio de extensión, que incluyó una tomografía axial computerizada (TAC) toracoabdominopélvica fue negativo para tumor, y detectó de forma casual placas calcificadas pleurales características de asbestosis. Tras 10 meses de seguimiento el paciente sigue libre de tumor.

Caso 2

El segundo paciente era una mujer de 82 años, sin antecedentes de interés, que consultaba por una lesión de unos

15 días de evolución que se había notado en la nalga izquierda. A la exploración se apreciaba una mínima lesión nodular subcutánea, menor de un centímetro, completamente inespecífica, recubierta de piel normal, solo palpable, no visible. Se realizó una biopsia en sacabocados que mostró una proliferación en la dermis profunda, casi en la hipodermis, de células redondeadas, monomorfas, de núcleos grandes vesiculosos, sin nucleolos y con abundantes mitosis (fig. 3). Dicha proliferación celular se acompañaba de un infiltrado de linfocitos no tumorales. El estudio inmunohistoquímico mostró positividad para la citoqueratina 20 y cromogranina A y negatividad para TTF-1.

El estudio de extensión en este caso incluyó una TAC toracoabdominopélvica y una tomografía por emisión de positrones (PET) que fueron negativas para tumor. Se completó el tratamiento con una ampliación de 2 cm y hasta la fascia en profundidad y estudio del ganglio centinela. Tanto la ampliación como el ganglio centinela fueron negativos para tumor. Tras un seguimiento de año y medio la paciente sigue libre de enfermedad.

Discusión

El manejo de los pacientes con tumor de Merkel es muchas veces complejo. La naturaleza agresiva del tumor, así como su baja frecuencia, hacen difícil establecer un protocolo de manejo fiable y uniformemente aceptado⁵. En general, se considera que la cirugía más radioterapia del lecho quirúrgico⁶, acompañada según los casos de estudio de ganglio centinela o linfadenectomía selectiva, a veces también junto con radioterapia del área de drenaje ganglionar, es lo más adecuado⁷. Sin embargo, la cirugía amplia que se propugna en los textos no siempre es factible, y no hay una recomendación específica con respecto a los márgenes quirúrgicos deseables. Cada vez más se propone tratar este tumor mediante cirugía de Mohs, que no está disponible en muchos centros⁸. Su naturaleza radiosensible es bien conocida, y parece lógico su uso como adyuvante tras la cirugía. No obstante, en la práctica no podemos dejar de tener dudas a la hora de manejar un tumor diminuto en la cara de un paciente, como en nuestro primer caso, con una cirugía agresiva de entrada más radioterapia. En este sentido es muy interesante el estudio de Stokes et al.⁹ en el que se revisan 346 casos de tumor de Merkel, de los cuales conocen el estatus ganglionar —bien por tener ganglio centinela bien por linfadenectomía selectiva realizada— en 213 casos. Estos autores correlacionan el estado ganglionar con el tamaño del tumor de Merkel primario y encuentran que solo el 4% (2 pacientes) de los que tenían afectación ganglionar correspondía a tumores menores de un centímetro. Además, en esos dos casos la afectación ganglionar no se detectó mediante ganglio centinela porque eran pacientes con adenopatías clínicamente palpables. Por ello, concluyen que la técnica del ganglio centinela probablemente no esté justificada en tumores de Merkel menores de un centímetro de diámetro. La decisión terapéutica en nuestros dos casos fue previa a la publicación de este estudio. El llamativo pequeño tamaño de ambos nos llevó a discutir el tratamiento más adecuado en un comité de tumores. En nuestros casos decidimos realizar ganglio centinela al segundo paciente y no al primero, de forma un poco análoga a lo que hacemos

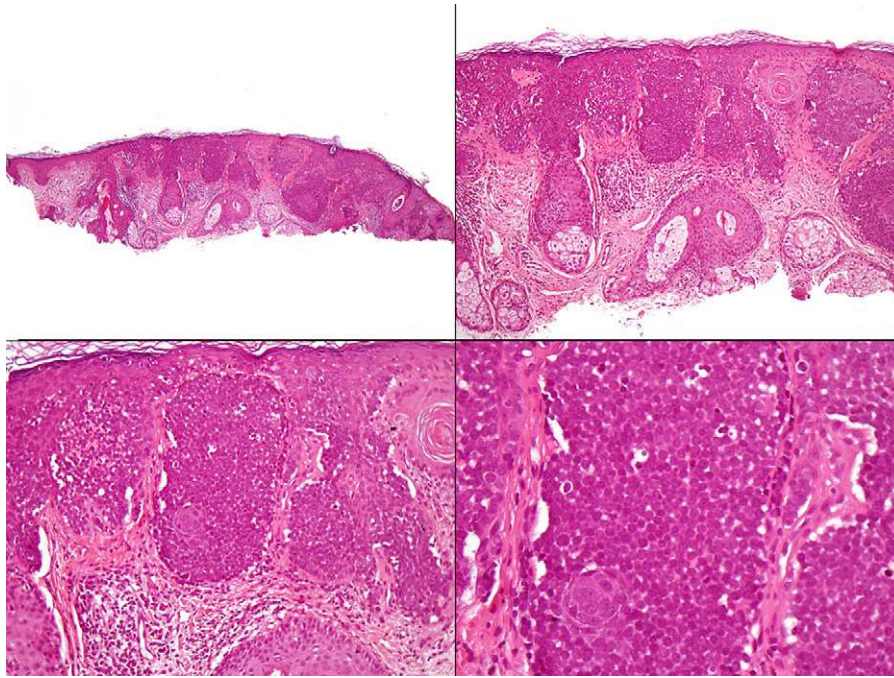


Figura 1 Agregados celulares en la unión dermo-epidérmica y dermis papilar, compuestos de células redondeadas, uniformes, de núcleos grandes vesiculosos, sin nucleolos evidentes y con algunas mitosis (H-E x40, x100, x200, x400).

en el melanoma, es decir, basándonos en un pseudo-Breslow de estos tumores. Así, el primer caso mostraba un Breslow inferior a 1 mm, mientras que el segundo, al localizarse casi en la hipodermis, resultaba en un Breslow muy superior a 1 mm.

El otro motivo de comunicar estos casos es que su aspecto histológico nos hizo reflexionar sobre otro punto

controvertido en el tumor de Merkel: su filogenia. Clásicamente se aceptaba que el origen de este tumor estaba en las células de Merkel, basándose en su similitud inmunohistoquímica y ultraestructural. Sin embargo, esto no ha podido ser demostrado y cada vez más se propone que su origen esté en células pluripotenciales. El primero de nuestros casos sí parece proceder de la unión dermo-epidérmica, y

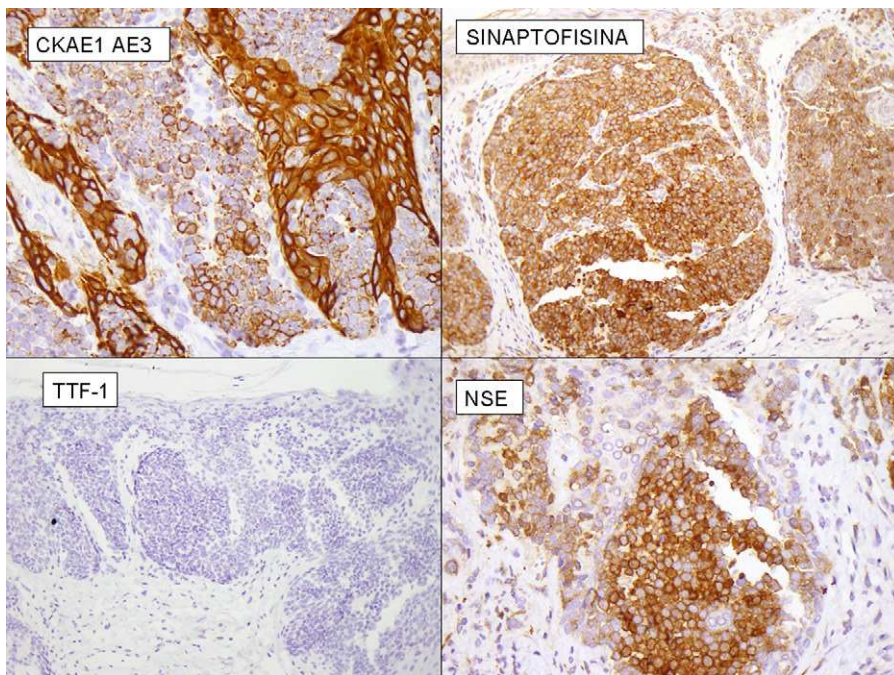


Figura 2 Estudio inmunohistoquímico del primer caso que muestra positividad para pancitoqueratinas, sinaptofisina y enolasa neuronal específica y negatividad para el factor de transcripción tiroideo-1.

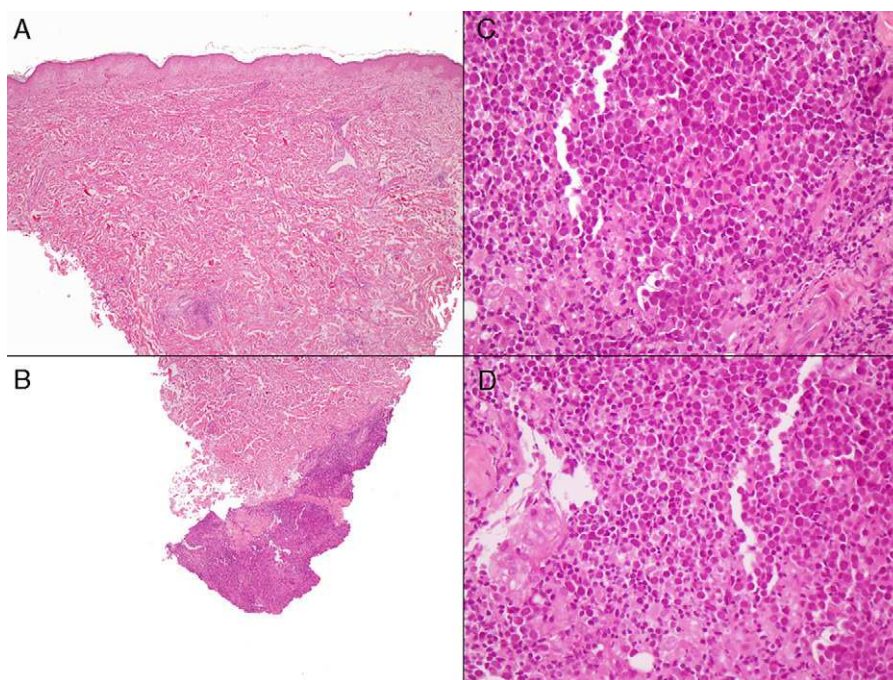


Figura 3 A la izquierda (A, B) se observa imagen panorámica del segundo caso, con infiltrados inflamatorios linfocitarios escasos perivasculares en dermis superficial y media, y densos en dermis profunda. A la derecha (C, D) se aprecia detalle del infiltrado en la dermis profunda, donde se observan células redondeadas, de núcleos grandes con cromatina laxa, y abundantes mitosis, acompañados de linfocitos normales. (HE, A-B: x40, C-D: x400).

por tanto en ese caso sería factible pensar en un origen en las células de Merkel, que de forma fisiológica asientan en la capa basal de la epidermis y a veces de los folículos pilosos. Sin embargo, el segundo caso asentaba en la hipodermis sin contactar con ningún epitelio aneal, dificultando la posibilidad de un origen en células de Merkel.

Por otro lado, la negatividad del primero de nuestros casos en la expresión de la citoqueratina 20, demostrada mediante el estudio inmunohistoquímico, es también un hallazgo poco común en el tumor de Merkel. De hecho, aproximadamente el 90% de los tumores de Merkel expresan citoqueratina 20, pero aunque su negatividad no es común, en absoluto descarta el diagnóstico de tumor de Merkel. De hecho, en el diagnóstico diferencial entre el tumor de Merkel y las metástasis cutáneas de un tumor neuroendocrino, se considera más específica del tumor de Merkel la negatividad del TTF-1 que la positividad de la citoqueratina 20, ya que esta puede darse hasta en el 3% de los tumores neuroendocrinos sistémicos, mientras que el tumor de Merkel prácticamente nunca expresa TTF-1.

En resumen, comunicamos dos casos de tumor de Merkel muy incipientes, por cuyo pequeño tamaño probablemente requieran un tratamiento menos agresivo que la mayoría de estos tumores.

Conflicto de intereses

Los autores declaran no tener ningún conflicto de intereses.

Bibliografía

1. Feng H, Shuda M, Chang Y, Moore PS. Clonal integration of polyomavirus in human Merkel cell carcinoma. *Science*. 2008;319:1096–100.
2. Kasemm A, Schöpflin A, Díaz C, Weyers W, Stickeler E, Werner M, et al. Frequent detection of Merkel cell polyomavirus in human Merkel cell carcinomas and identification of a unique deletion in the VP1 gene. *Cancer Res*. 2008;68:5009–13.
3. Ferringer T, Rogers HC, Metcalf JS. Merkel cell carcinoma in situ. *J Cutan Pathol*. 2005;32:162–5.
4. Al-Ahmadie Mutasim DF, Mutema GK. A case of intraepidermal Merkel Cell carcinoma within squamous cell carcinoma in situ: Merkel cell carcinoma in situ? *Am J Dermatopathol*. 2004;26:230–3.
5. Rockville Merkel Cell Carcinoma Group. Merkel cell carcinoma: recent progress and current priorities on etiology, pathogenesis and clinical management. *J Clin Oncol*. 2009;20:4021–6.
6. Hennes S, Verreken P. Management of Merkel tumours: an evidence-based review. *Curr Opin Oncol*. 2008;20:280–6.
7. Bichakjian CK, Lowe L, Lao CD, Sandler HM, Bradford CR, Johnson TM, et al. Merkel cell carcinoma: critical review with guidelines for multidisciplinary management. *Cancer*. 2007;110:1–12.
8. Boyer JD, Zitelli JA, Brodland DG, DiAngelo G. Local control of primary Merkel cell carcinoma: review of 45 cases treated with Mohs micrographic surgery with and without adjuvant radiation. *J Am Acad Dermatol*. 2002;47:885–92.
9. Stokes JB, Graw KS, Dengel LT, Swenson BR, Bauer TW, Slingluff Jr CL, et al. Patients with Merkel cell carcinoma tumors ≤ 1.0 cm in diameter are unlikely to harbor regional lymph node metastasis. *J Clin Oncol*. 2009;27:3772–7.