

***Nevus oligemicus* localizado en mamas: a propósito de 2 casos**

***Nevus Oligemicus* on the Breasts: A Report of 2 Cases**

Sr. Director:

El *nevus oligemicus* es una entidad dermatológica de reciente descripción, referido por primera vez por Davies et al. en 1981¹ y con pocos casos reportados en la actualidad.

Presentamos 2 casos de pacientes mujeres de 66 y 81 años de edad, paciente uno y paciente dos respectivamente, que fueron valoradas en nuestro Servicio, en un intervalo aproximado de 1 año, por la aparición de unas máculas en ambas mamas. A la exploración física se observaban en las mamas máculas eritemato-violáceas, con un componente telangiectásico, de varios centímetros de tamaño y de bordes irregulares y mal definidos. A la digitopresión la lesión blanqueaba y a la palpación destacaba la marcada frialdad local en comparación con la piel sana adyacente, sin signos de isquemia arterial (fig. 1). Las lesiones tenían una evolución de 1 año y eran asintomáticas. Las pacientes negaban un traumatismo local previo, la aplicación de productos tópicos o la presencia de un proceso infeccioso. La paciente 2 era hipertensa y padecía osteoporosis y demencia tipo Alzheimer en fase inicial, por lo que seguía tratamiento farmacológico desde hacía muchos años. Los resultados de la analítica que incluyó hemograma, bioquímica, coagulación, función renal y hepática, anticuerpos anti-cardiolipina, anticuerpos anti-nucleares y crioglobulinas, y la serología para *Borrelia burgdorferi* fueron normales. La biopsia cutánea, realizada solo en la paciente dos, mostró una ectasia vascular en la dermis papilar (fig. 2). Las lesiones fueron diagnosticadas de *nevus oligemicus* y durante un período de seguimiento de aproximadamente 2 años las lesiones han permanecido estables y no han aparecido otras nuevas.

El *nevus oligemicus* es una entidad poco presente en la literatura, aunque es posible que su carácter asintomático y en ocasiones poco evidente condicione que sea poco comunicado por los propios pacientes o infradiagnosticado. Su etiopatogenia se desconoce, pero se propone una alteración en los receptores adrenérgicos del plexo vascular

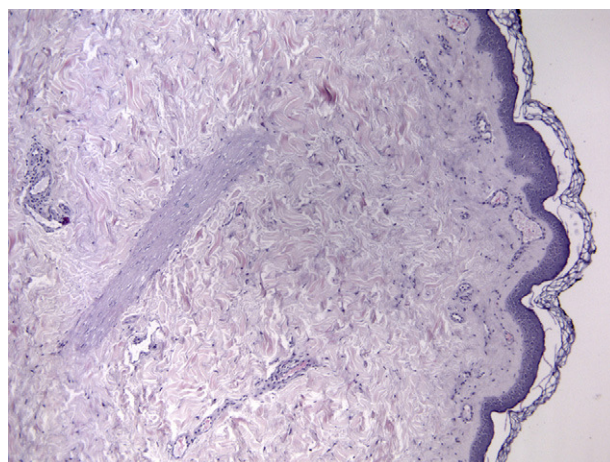


Figura 2 Hematoxilina-eosina 10x. Ectasia vascular en dermis papilar.

profundo de la dermis con una hipertonía simpática. Así, existiría un enlentecimiento del flujo vascular profundo, encargado de la termorregulación cutánea, que originaría la frialdad al tacto; y una vasodilatación relativa del plexo vascular superficial, responsable de la nutrición tisular, dando lugar al eritema. El término *nevus oligemicus* se podría traducir como nevus «poco vascularizado» y algunos autores lo consideran más un trastorno funcional que anatómico¹⁻³.

Clínicamente se manifiesta como máculas eritemato-violáceas, en algunos casos en forma de máculas blanquecinas y telangiectásicas⁴, de límites imprecisos e irregulares, fijas y adquiridas. A la palpación las lesiones blanquean y su temperatura es al menos 2°C inferior a la piel sana adyacente, objetivada dicha temperatura mediante un termómetro de contacto. Suele localizarse en el abdomen y los muslos^{1,4-6}, y con menor frecuencia en mamas^{7,8} y manos². Son asintomáticas y solamente se ha descrito un caso con alteraciones en la sensibilidad térmica local². Aunque el diagnóstico es fundamentalmente clínico, el estudio histológico, si se practica, muestra una dilatación de los vasos de la dermis papilar y una oclusión de los vasos de la dermis reticular, sin alteraciones en el número de vasos. Las pruebas de vasomotricidad son normales tanto en la piel sana como en la piel afectada^{1-3,5}, lo que apoyaría el carácter funcional

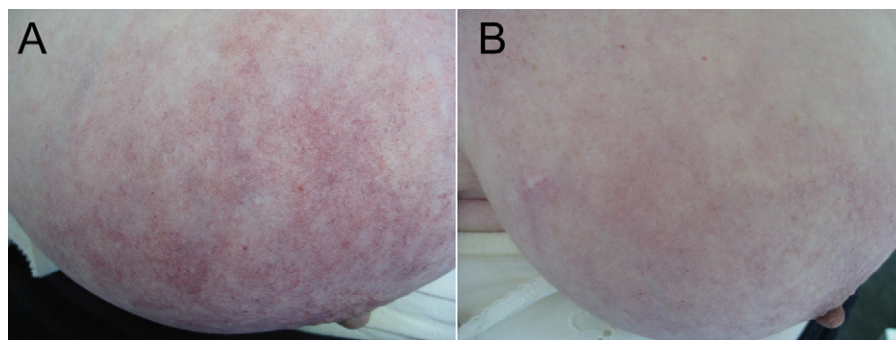


Figura 1 Paciente 2. Máculas eritemato-violáceas, telangiectásicas, más evidentes en mama derecha.

de esta entidad. El único factor desencadenante reconocido es el baño prolongado en agua fría que condicionó la aparición de un *nevus oligemicus* en manos². Se han propuesto otros factores favorecedores como la obesidad, el sedentarismo o la presión proximal como la que podría ejercer el ajuste del cinturón del pantalón en las lesiones localizadas en abdomen, pero ni la pérdida de peso ni la suspensión de la presión resolvieron el *nevus oligemicus*⁵. Las pacientes presentadas en este artículo tenían sobrepeso de predominio abdominal, ptosis mamaria y sus mamas eran de gran tamaño.

El diagnóstico diferencial debe establecerse con el eritema inflamatorio (mastitis, celulitis, erisipela) que tiene un carácter resolutivo y la lesión es caliente, con las malformaciones capilares, sin cambios en la temperatura local y con signos histológicos propios, y con la livedo reticularis que se caracteriza por un patrón reticulado o en red eritemato-violáceo^{5,6,8}.

Las lesiones permanecen estables en el tiempo, sin cambios en el tamaño ni aparición de otras nuevas. El uso de corticoides sistémicos como tratamiento no las resolvió⁵.

En conclusión, aportamos 2 casos de *nevus oligemicus* en una localización infrecuente como son las mamas, con un solo caso descrito en esta localización previamente y cuya afectación era unilateral⁷. La clave para el diagnóstico es la demostración de una hipotermia localizada y permanente, por lo que será de gran importancia la palpación de la lesión y la demostración de una disminución de entre 2 y 2,5 °C en la temperatura local. Consideramos probable que su frecuencia sea mayor de lo que hace suponer la revisión de la literatura, pero poco evidente o poco consultada por los pacientes.

Bibliografía

1. Davies MG, Greaves MW, Coutts A, Black AK. Nevus oligemicus. A variant of nevus anemicus. Arch Dermatol. 1981;117:111-3.
2. Dupre A, Viraben R. Nevus oligemicus with sensory changes. Acta Dermatol Venereol. 1983;63:177-80.
3. Friedel J, Heid E, Dallara JM, Grosshans E. Naevus pharmacologiques ou fonctionnels. Hamartomes cutanés par anomalies des récepteurs hormonaux. Ann Dermatol Venerol. 1991;118:645-54.
4. Fays S, Truchetet F, Cuny JF. Hamartome oligemicus. Ann Dermatol Venereol. 2001;128:1334-5.
5. Mallo-García S, Coto-Segura P, Galache-Osuna C, Santos-Juanes-Jiménez J. Nevus oligemicus. Aportación de seis casos. Actas Dermosifiliogr. 2008;99:301-4.
6. Sempau L, Alonso-Alonso T, González-Morán A, Prada C, Lamoca-Martín M, Rodríguez-Prieto MA. Un nuevo caso de nevus oligemicus. Dermatol Online J. 2010;15:16.
7. Plantin P, Leroy JP, Guillet G. Nevus oligemicus: a new case. J Am Acad Dermatol. 1992;26 (2 Pt 1):268-9.
8. López V, Revert A, Ramón D, Jordá E. Máculas eritemato-violáceas frías en ambas mamas de una paciente de 66 años. Actas Dermosifiliogr. 2010;101:641-2.

E. Gutiérrez-Paredes*, V. López-Castillo,
Á. Revert-Fernández y E. Jordá-Cuevas

Servicio de Dermatología, Hospital Clínico Universitario de Valencia, Universidad de Valencia, España

* Autor para correspondencia.

Correo electrónico: ev_gutierrez@hotmail.com
(E. Gutiérrez-Paredes).

doi:10.1016/j.ad.2011.10.009

Hemangioma infantil palpebral tratado con timolol gel

Infantile Hemangioma of the Eyelid Treated With Timolol Gel

Sr. Director:

El hemangioma es el tumor benigno más frecuente en la infancia, con una prevalencia en el primer año de vida del 10 al 12%¹. Se trata de un tumor de origen vascular que aparece en los primeros meses de vida, diferenciándose dos fases: una fase proliferativa, en la cual se produce un rápido crecimiento en los primeros meses, seguida de una fase lenta involutiva que puede durar años². Determinadas localizaciones requieren un tratamiento precoz para evitar la aparición de secuelas; este es el caso de la localización periocular, ya que se ha asociado a complicaciones como el desarrollo de ambliopía, astigmatismo asimétrico, proptosis, estrabismo o queratitis por exposición³⁻⁵.

Como tratamiento clásico de los hemangiomas se han utilizado fundamentalmente los corticoides sistémicos⁶. Otras alternativas terapéuticas han sido los corticoides tópicos e intralesionales, laserterapia, cirugía e interferón α^1 . En el 2008 fue publicado por Léaute-Labréze el tratamiento de los hemangiomas con propanolol⁷, convirtiéndose en la actualidad en una de las alternativas de mayor efectividad. Recientemente se ha descrito el empleo de timolol para el tratamiento de determinados hemangiomas, obteniéndose buenos resultados^{3,8-10}.

Presentamos el caso de una lactante de 2 meses de edad, con antecedente de parto pretérmino, que a las dos semanas de vida desarrolló en el párpado superior izquierdo un hemangioma infantil focal que llegó a ejercer un importante grado de privación visual y una moderada presión sobre el globo ocular (fig. 1). La paciente fue valorada por el Servicio de Oftalmología, quedando descartada cualquier otra patología ocular. Ante la necesidad de tratamiento para evitar complicaciones, y la negativa de los padres a administrar a su hija un tratamiento sistémico, se optó por la aplicación de timolol gel oftalmológico al 0,1%, dos veces al día.