

## Alopecia frontal fibrosante. Hallazgos dermatoscópicos

### Frontal Fibrosing Alopecia: Dermoscopic Features

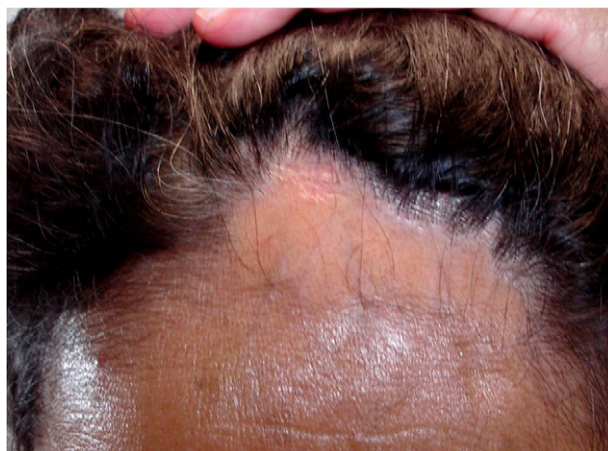Sr. Director:

La alopecia frontal fibrosante (AFF) fue descrita por Kosard en 1994<sup>1</sup>. Se trata de una alopecia cicatrizal que se caracteriza clínicamente por la recesión progresiva y simétrica de la línea de implantación del pelo fronto-temporal; suele acompañarse de alopecia parcial de cejas en la mayoría de los casos<sup>2</sup> y disminución del vello corporal en un número variable de pacientes<sup>3</sup>. Es más frecuente en mujeres en etapa posmenopáusica aunque han sido descritos casos en hombres y mujeres premenopáusicas<sup>2,4</sup>. Actualmente se considera como una variante clínica del liquen planopilar (LPP) debido a que presenta una histopatología compatible con esta entidad constituida por una disminución del número de folículos pilosos, infiltrado inflamatorio linfocitario perifolicular y fibrosis<sup>5</sup>. Existen escasas publicaciones que describan los hallazgos dermatoscópicos de la AFF<sup>6,7</sup>.

Se trata de una mujer de 51 años de edad que consultó por una cuadro de 12 meses de evolución de «caída de cabello» en la línea de implantación en la región frontal. No refería sintomatología alguna ni otras patologías asociadas. A la exploración destacaba una placa de alopecia en banda que condicionaba la recesión de la línea de implantación de la región frontal (fig. 1). Además presentaba alopecia parcial de las cejas, siendo el resto de la exploración normal. La paciente se había aplicado previamente esteroides tópicos de alta potencia y minoxidil 2% sin presentar mejoría.

A la exploración dermatoscópica (Dermlite® 00 multiespectral) destacaba una disminución importante en el número de ostiums foliculares en la zona central, y eritema, descamación perifolicular y puntos azul-gris perifoliculares en la periferia de la placa (fig. 2). Se realizó una biopsia de la lesión y el estudio histopatológico mostró una marcada disminución de la densidad de las unidades pilosebáceas así como una fibrosis laminar e infiltrado inflamatorio linfocitario perifolicular en el istmo e infundíbulo (fig. 3). Haciendo una correlación clínico-dermatoscópica e histopatológica se diagnosticó a la paciente de AFF.

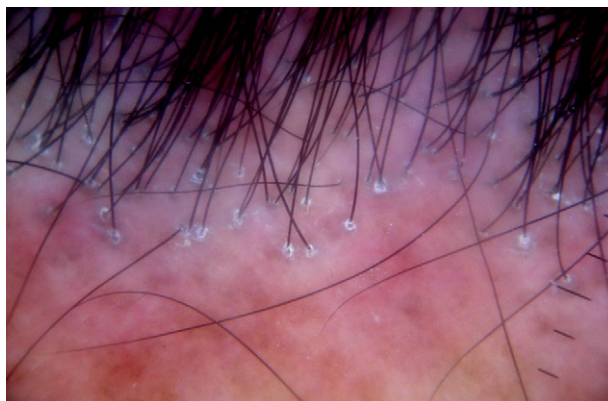
Desde su descripción en 1994, se han comunicado poco menos de 200 casos de AFF en la literatura mundial<sup>1,2,4</sup>. Aunque inicialmente se consideraba como una entidad poco frecuente, actualmente se cree que esta causa de alopecia cicatrizal es más común de lo que se pensaba<sup>2</sup>. Existen escasas publicaciones que documenten los hallazgos dermatoscópicos en pacientes con alopecia frontal fibrosante. Varios de estos hallazgos dermatoscópicos son característicos de la AFF mientras que otros aparecen también en otros tipos de alopecia cicatrizal, como el lupus eritematoso discoide (LED) o liquen plano pilar (LPP). Inui et al<sup>6</sup> describieron tres hallazgos dermatoscópicos en cuatro pacientes con AFF: pérdida del ostium folicular, eritema y escama perifolicular también descritos en el caso que presentamos. Otros hallazgos dermatoscópicos como capilares



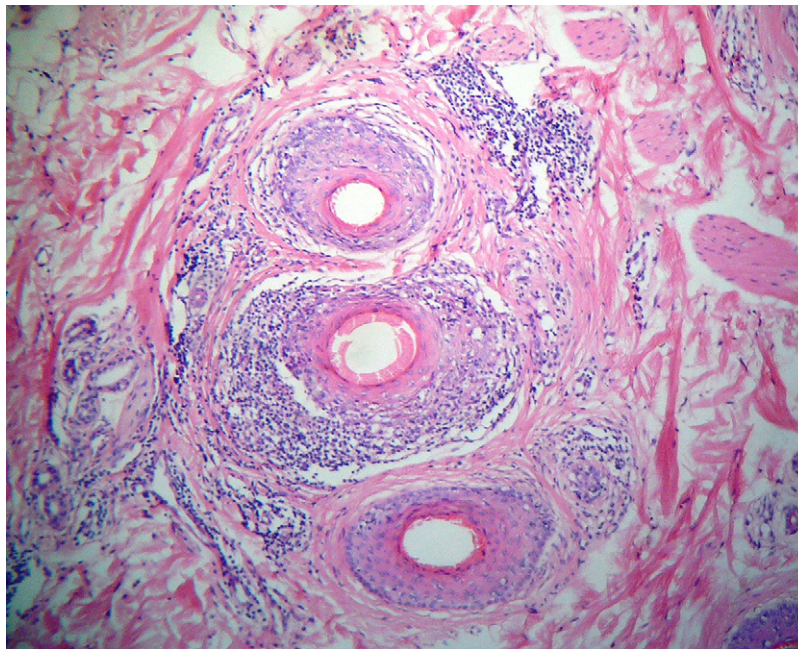
**Figura 1** Mujer de 51 años con una placa de alopecia en banda en región fronto-temporal. Nótese la recesión de la línea de implantación del pelo.

ramificados, red de pigmento con patrón en «panal de abejas», parches blancos, puntos blancos y pelos vellovos también han sido descritos en pacientes con AFF<sup>7</sup>. En el caso presentado encontramos además puntos azul-gris alrededor de algunos folículos, hallazgo que previamente se ha descrito en LED pero no en la AFF<sup>7</sup>. Aunque no existen estudios que correlacionen los hallazgos dermatoscópicos con la histología en las alopecias cicatrizales, se ha sugerido que los parches blancos corresponden a fibrosis y es más común encontrarlos en placas de alopecia de larga evolución<sup>7</sup>. Los puntos azul-gris corresponden a melanófagos en la dermis papilar, los puntos blancos a incontinencia del pigmento<sup>7</sup> y el patrón en «panal de abejas» aparece como consecuencia de la fotoexposición de las placas de alopecia<sup>8</sup>. El eritema y la hiperqueratosis corresponden a la actividad inflamatoria en el folículo y la hiperqueratosis que se presenta en el LPP y la AFF<sup>8</sup>.

Los criterios dermatoscópicos están demostrando su utilidad en el diagnóstico de las alopecias<sup>9</sup> y en el caso que presentamos, los hallazgos dermatoscópicos encontrados



**Figura 2** La dermatoscopia (Dermlite® 00 multiespectral) muestra una disminución importante de los ostiums foliculares, escamas, eritema y puntos azul-gris perifoliculares.



**Figura 3** La histopatología (x40, hematoxilina-eosina) muestra una disminución del número de folículos pilosos, infiltrado inflamatorio linfocitario y fibrosis laminar perifolicular.

nos permitieron descartar otras causas de alopecia como la alopecia areata, y la correlación clínico-dermatoscópica-histopatológica nos hizo establecer el diagnóstico de AFF.

No existe hasta la fecha ningún caso de AFF descrito en América Latina. A pesar de que la AFF presenta un cuadro clínico característico, la dermatoscopia nos permite visualizar los hallazgos con mayor detalle. Con este caso queremos destacar la importancia del uso de esta herramienta manual para la evaluación de las alopecias cicatrizales y sus diagnósticos diferenciales.

## Bibliografía

1. Kossard S. Postmenopausal frontal fibrosing alopecia. Scarring alopecia in a pattern distribution. *Arch Dermatol.* 1994;130:770-4. Erratum in: *Arch Dermatol.* 1994;130:1407.
2. Chew AL, Bashir SJ, Wain EM, Fenton DA, Stefanato CM. Expanding the spectrum of frontal fibrosing alopecia: A unifying concept. *J Am Acad Dermatol.* 2010;63:653-60.
3. Tan KT, Messenger AG. Frontal fibrosing alopecia: clinical presentations and prognosis. *Br J Dermatol.* 2009;160:75-9.
4. Samrao A, Chew AL, Price V. Frontal fibrosing alopecia: a clinical review of 36 cases. *Br J Dermatol.* 2010;163:1296-L-300-L.
5. Moreno-Ramírez D, Ferrándiz L, Camacho FM. Alopecia frontal fibrosante. Valoración diagnóstica y terapéutica. *Actas Dermosifiliogr.* 2007;98:594-602.
6. Inui S, Nakajima T, Shono F, Itami S. Dermoscopic findings in frontal fibrosing alopecia: report of four cases. *Int J Dermatol.* 2008;47:796-9.
7. Duque-Estrada B, Tamler C, Tavares-Sodré C, Baptista-Barcaui C, Carlos-Pereira FB. Dermoscopy patterns of cicatricial alopecia resulting from discoid lupus erythematosus and lichen planopilaris. *An Bras Dermatol.* 2010;85:179-83.
8. Ross EK, Vincenzi C, Tosti A. Videodermoscopy in the evaluation of hair and scalp disorders. *J Am Acad Dermatol.* 2006;55:799-806.
9. Inui S, Nakajima T, Nakagawa K, Itami S. Clinical significance of dermoscopy in alopecia areata: analysis of 300 cases. *Int J Dermatol.* 2008;47:688-93.

H. Mireles-Rocha<sup>a</sup>, L.E. Sánchez-Dueñas<sup>b,\*</sup>  
e M. Hernández-Torres<sup>c</sup>

<sup>a</sup> *Dermatología, Colima Col., México*

<sup>b</sup> *Instituto Dermatológico de Jalisco Dr. José Barba Rubio, México*

<sup>c</sup> *Departamento de Dermatopatología, Instituto Dermatológico de Jalisco Dr. José Barba Rubio, México*

\* Autor para correspondencia.

Correo electrónico: dr\_lesd@hotmail.com  
(L.E. Sánchez-Dueñas).

doi:10.1016/j.ad.2011.01.018