

## Linfoma cutáneo primario de células T pleomórficas de pequeño y mediano tamaño CD4+: a propósito de un caso con resolución espontánea

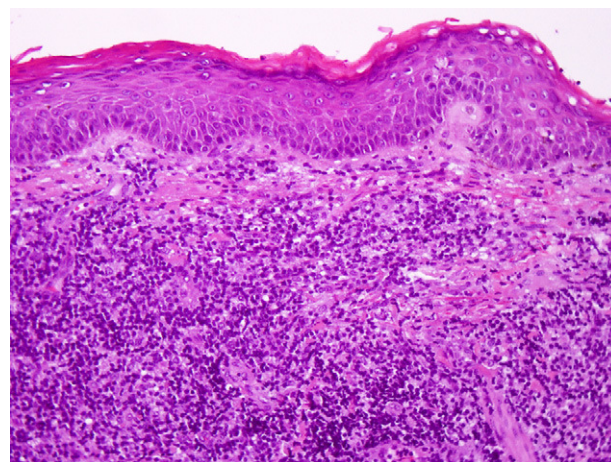
### Primary Cutaneous CD4+ Small- to Medium-Sized Pleomorphic T-Cell Lymphoma: Report of a Case With Spontaneous Resolution

Sr. Director:

El linfoma cutáneo primario de células T pleomórficas de pequeño/mediano tamaño CD4+ (LCTPPM) se incluye, como una entidad provisional, dentro de los linfomas primarios cutáneos de células T periféricas, tanto en la última clasificación de neoplasias de los tejidos hematopoyético y linfoide de la OMS como en la clasificación de linfomas cutáneos OMS-EORTC<sup>1,2</sup>. Este linfoma se define por el predominio de células T pleomórficas de pequeño y mediano tamaño, CD4 positivas, sin una historia previa de máculas y placas sugestivas de micosis fungoide<sup>1,2</sup>.

Un varón de 35 años consultó por una lesión asintomática en la mejilla izquierda de 4 semanas de evolución y crecimiento rápido. Entre los antecedentes personales destacaba únicamente la toma de alopurinol durante tres meses como tratamiento de una hiperuricemia asintomática. El paciente había suspendido la toma de este medicamento tres días antes de acudir a nuestra consulta. A la exploración se observaba, en la mejilla izquierda, una tumoración ovalada de 3 x 4 cm, cupuliforme, eritematosa, de bordes bien definidos, con una superficie brillante y un tacto indurado (fig. 1A).

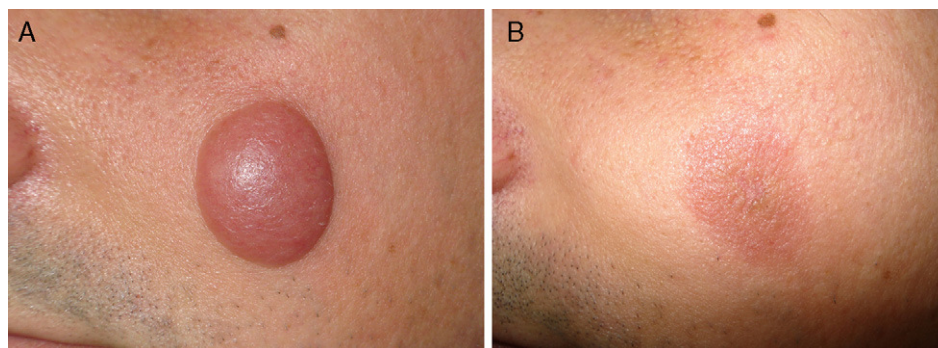
Se realizó una biopsia de la lesión para estudio anatómopatológico. La imagen panorámica mostró una epidermis respetada y un denso infiltrado celular que ocupaba todo el espesor dérmico y alcanzaba el tejido celular subcutáneo. El infiltrado tumoral estaba formado predominantemente por linfocitos de pequeño y mediano tamaño con pleomorfismo moderado y atipia leve. También existían numerosos histiocitos dispuestos entre los linfocitos (fig. 2). El estudio inmunohistoquímico fue intensamente positivo para CD3, CD4 y CD5. Asimismo se encontró positividad focal para CD8, CD20 y CD68 mientras que el CD7 y el CD30 fueron negati-



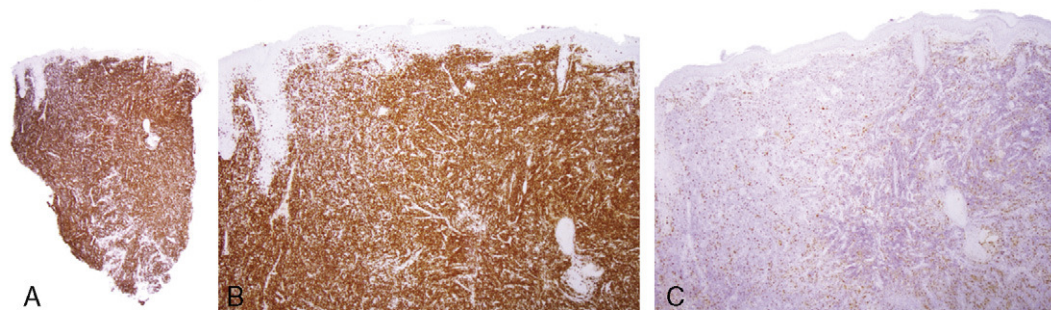
**Figura 2** Denso infiltrado dérmico compuesto por linfocitos pleomórficos de tamaño pequeño/mediano e histiocitos (hematoxilina-eosina,  $\times 250$ ).

vos. El estudio de clonalidad de células T, mediante PCR del gen del receptor de célula T (TCR) gamma puso de manifiesto un reordenamiento monoclonal. Con estos datos se estableció el diagnóstico de linfoma cutáneo primario de células T pleomórficas de pequeño/mediano tamaño CD4+. Se realizó un estudio analítico que incluyó poblaciones linfocitarias y niveles de inmunoglobulinas, una tomografía axial cérvico-tóraco-abdomino-pélvica y una biopsia de médula ósea. Todos los resultados fueron normales o negativos. La lesión presentó de forma espontánea una rápida disminución de su tamaño hasta mostrarse completamente plana a las seis semanas de seguimiento (fig. 1B). A la palpación, el área hiperpigmentada residual no estaba infiltrada ni indurada. Posteriormente el paciente recibió radioterapia local, mediante haz de electrones de 6 MeV recibiendo una dosis total de 4.000 cGy con fraccionamiento de 200 cGy/día, y permanece asintomático después de 7 meses (fig. 3).

Los LCTPPM son una entidad rara y constituyen solo un 2% del total de los linfomas cutáneos primarios<sup>2</sup>. Clínicamente suelen presentarse como placas o tumores solitarios, situados generalmente en la cara, el cuello y la parte superior del tronco, de curso asintomático y crecimiento rápido<sup>3-6</sup>. La involución espontánea y total de las lesiones, como sucedió



**Figura 1** A. Tumoración cutánea localizada en la mejilla izquierda, marrón-eritematosa, de superficie lisa y brillante. B. Completa resolución de la lesión 6 semanas después. Persiste hiperpigmentación residual y una zona central deprimida que se corresponde con el punto de la biopsia.



**Figura 3** A y B. Positividad intensa con el marcador CD4 en casi toda la muestra ( $\times 20$ ) y ( $\times 100$ ). C. Los histiocitos mostraron positividad con la tinción inmunohistoquímica CD68 ( $\times 100$ ).

en nuestro paciente, es un hallazgo descrito anteriormente en un solo caso<sup>3</sup>.

Histológicamente, estos linfomas muestran infiltrados dérmicos densos, nodulares o difusos que tienden a infiltrar el tejido celular subcutáneo. El epidermotropismo focal es un hallazgo posible, pero siempre deberá hacer considerar el diagnóstico de micosis fungoide<sup>1,4,6,7</sup>. Por definición predominan los linfocitos T CD4+ pleomórficos de pequeño y mediano tamaño aunque puede existir hasta un 30% de células grandes pleomórficas<sup>1,2</sup>. Aquellos casos que excedan este porcentaje deberán clasificarse como linfomas T periféricos, sin otra especificación. También se ha descrito la presencia de infiltrados inflamatorios mixtos compuestos por histiocitos, linfocitos B, células plasmáticas, y en algunos casos linfocitos T CD8+ y eosinófilos<sup>5,8,9</sup>. El TCR muestra reordenamiento monoclonal en el 60-70% de los casos.

El diagnóstico diferencial se plantea fundamentalmente con proliferaciones linfoides benignas (pseudolinfoma T, foliculitis pseudolinfomatosa, pápulas, nódulos y tumores linfoides solitarios) y con la micosis fungoide en sus formas unilesional y granulomatosa<sup>8</sup>. En nuestro caso, la evolución rápida y autolimitada, unida a la toma previa de alopurinol hizo considerar inicialmente el diagnóstico de pseudolinfoma T. El posterior estudio histológico permitió establecer el diagnóstico de LCTPPM.

El pronóstico de estos linfomas es en general muy favorable, sobre todo en los casos con lesiones únicas, con una supervivencia a los 5 años alrededor del 80%<sup>2,3,5</sup>. En los casos localizados suele recurrirse a la escisión quirúrgica o a la radioterapia local sin ser necesario recurrir a tratamientos más agresivos como la quimioterapia<sup>1-3,6,8</sup>. No obstante, es recomendable un seguimiento estrecho con controles regulares<sup>8</sup>.

La evolución habitualmente indolente y las similitudes clínicas e histológicas que los LCTPPM pueden presentar con otros infiltrados cutáneos linfoides ha llevado a algunos autores a sugerir el término «proliferaciones linfocitarias de significado incierto» para referirse, sin forzar un diagnóstico, a aquellos casos en los que es imposible distinguir el carácter benigno o maligno del proceso<sup>8,10</sup>.

En conclusión, presentamos un caso inusual de LCTPPM con resolución espontánea. Las características clínicas, histológicas e inmunohistoquímicas de este tipo de linfomas pueden superponerse con las de otros infiltrados linfoides

cutáneos, por lo que se precisa para su diagnóstico un estudio cuidadoso. El dermatólogo y el patólogo deben conocer esta entidad para evitar tratamientos agresivos innecesarios.

## Bibliografía

1. Swerdlow SH, Campo E, Harris NL, Jaffe ES, Pileri S. *Stein Hea. WHO Classification of Tumours of Haematopoietic and Lymphoid Tissues*. Lyon: IARC Press; 2008. p. 312–6.
2. Willemze R, Jaffe ES, Burg G, Cerroni L, Berti E, Swerdlow SH, et al. WHO-EORTC classification for cutaneous lymphomas. *Blood*. 2005;105:3768–85.
3. Grogg KL, Jung S, Erickson LA, McClure RF, Dogan A. Primary cutaneous CD4-positive small/medium-sized pleomorphic T-cell lymphoma: a clonal T-cell lymphoproliferative disorder with indolent behavior. *Mod Pathol*. 2008;21:708–15.
4. Bekkenk MW, Vermeer MH, Jansen PM, van Marion AM, Canninga-van Dijk MR, Kluin PM, et al. Peripheral T-cell lymphomas unspecified presenting in the skin: analysis of prognostic factors in a group of 82 patients. *Blood*. 2003;102:2213–9.
5. García-Herrera A, Colomo L, Camos M, Carreras J, Balague O, Martínez A, et al. Primary cutaneous small/medium CD4+ T-cell lymphomas: a heterogeneous group of tumors with different clinicopathologic features and outcome. *J Clin Oncol*. 2008;26:3364–71.
6. Sterry W, Siebel A, Mielke V. HTLV-1-negative pleomorphic T-cell lymphoma of the skin: the clinicopathological correlations and natural history of 15 patients. *Br J Dermatol*. 1992;126:456–62.
7. Friedmann D, Wechsler J, Delfau MH, Esteve E, Farcet JP, de Muret A, et al. Primary cutaneous pleomorphic small T-cell lymphoma. A review of 11 cases. The French Study Group on Cutaneous Lymphomas. *Arch Dermatol*. 1995;131:1009–15.
8. Beltraminelli H, Leinweber B, Kerl H, Cerroni L. Primary cutaneous CD4+ small-/medium-sized pleomorphic T-cell lymphoma: a cutaneous nodular proliferation of pleomorphic T lymphocytes of undetermined significance? A study of 136 cases. *Am J Dermatopathol*. 2009;31:317–22.
9. Rodríguez Pinilla SM, Roncador G, Rodríguez-Peralto JL, Mollejo M, García JF, Montes-Moreno S, et al. Primary cutaneous CD4+ small/medium-sized pleomorphic T-cell lymphoma expresses follicular T-cell markers. *Am J Surg Pathol*. 2009;33:81–90.
10. Bachelez H. The uncertain status of cutaneous pseudolymphoma. *Actas Dermosifiliogr*. 2009;100 Suppl 1:33–7.

F. Messeguer<sup>a,\*</sup>, E. Gimeno<sup>b</sup>, A. Agusti-Mejias<sup>c</sup>  
y J. San Juan<sup>d</sup>

<sup>a</sup> Servicio de Dermatología, Instituto Valenciano de Oncología, Valencia, España

<sup>b</sup> Servicio de Dermatología, Hospital Arnau de Vilanova, Valencia, España

<sup>c</sup> Servicio de Dermatología del Hospital General Universitario de Valencia

<sup>d</sup> Servicio de Anatomía Patológica, Hospital Arnau de Vilanova, Valencia, España

\* Autor para correspondencia.  
Correo electrónico: francescmb@comv.es (F. Messeguer).

doi:10.1016/j.ad.2010.10.023

## Lupus eritematoso cutáneo subagudo inducido por esomeprazol

### Esomeprazole-Induced Subacute Cutaneous Lupus Erythematosus

Sr. Director:

Presentamos el caso de una mujer de 74 años con antecedentes de hipertensión arterial, diabetes mellitus, dislipemia, espondiloartrosis y púrpura trombocitopénica idiopática por la que fue esplenectomizada 5 años antes. Se encontraba en seguimiento por reumatología por artralgias inflamatorias con factor reumatoide positivo a títulos bajos. Su tratamiento habitual incluía los siguientes medicamentos: lorazepam, ranitidina, domperidona, indapamida, glicosfosfopeptical y ácido ursodesoxicólico. Acudió a nuestra consulta por un cuadro pruriginoso de una semana de evolución consistente en pápulas eritematosas, discretamente descamativas y bien delimitadas, localizadas en espalda y, en menor medida, en cara anterior de tórax, muslos y raíz de miembros superiores. No presentaba ampollas o lesiones mucosas. Dicho cuadro se inició durante los meses de invierno, no refiriendo exposición solar previa. Como antecedente de interés refirió la introducción de esomeprazol y un complejo vitamínico compuesto por vitamina B<sub>1</sub>, B<sub>6</sub> y B<sub>12</sub> las 3 semanas previas al inicio del mismo. Se biopsió una de las lesiones y se pautó mometasona en crema 2 veces al día. Igualmente se procedió a la retirada del esomeprazol y el suplemento vitamínico.

A las 3 semanas las lesiones evolucionaron hacia la formación de placas eritematovioláceas y confluentes de morfología anular en las localizaciones previamente citadas (fig. 1). En la biopsia cutánea se observó en la epidermis hiperqueratosis, atrofia epidérmica, degeneración de la capa basal, exocitosis linfocitaria, espongirosis y ocasionales queratinocitos necróticos; a nivel dérmico destaca un infiltrado inflamatorio linfocitario perivascular superficial (fig. 2). Con la clínica y la microscopia se llegó al diagnóstico de lupus eritematoso cutáneo subagudo (LECS).

Se solicitó un hemograma y una bioquímica básica sin alteraciones reseñables en los mismos. En el estudio inmunológico se detectó una positividad de los anticuerpos antinucleares (título de 1/160), los SSA/anti-Ro y los SSB/anti-La. En una analítica previa efectuada 2 años antes por el servicio de reumatología ya se pudo confirmar la positividad de dichos resultados.

Con el diagnóstico de sospecha de LECS inducido o exacerbado por esomeprazol se decidió continuar con el

tratamiento corticoideo tópico y mantener la retirada del medicamento sospechoso, objetivándose a las 8 semanas tras la interrupción del mismo una resolución completa de las lesiones.

El LECS corresponde a un subtipo bien definido de lupus eritematoso (LE) caracterizado por lesiones anulares o psoriasiformes, una afectación sistémica limitada y la presencia de anticuerpos SSA/anti-Ro circulantes<sup>1-3</sup>. Se ha descrito la asociación entre el LECS y diversos medicamentos como tiazidas, estatinas, antagonistas de los canales del calcio, fenitoina, griseofulvina, antagonistas del factor de necrosis tumoral, terbinafina<sup>1-5</sup> y, recientemente, por inhibidores de la bomba de protones (IBP) como omeprazol, lansoprazol y pantoprazol<sup>6-8</sup>. El esomeprazol, utilizado en la enfermedad por reflujo gastroesofágico y comercializado en España desde el 2002, es el isómero S del omeprazol<sup>9</sup>.

A diferencia del LE sistémico inducido por medicamentos, en el que suele haber una positividad de los anticuerpos anti-histona, en la variante medicamentosa del LECS es infrecuente la positividad de los mismos y sí, generalmente, de los anticuerpos SSA/anti-Ro. En algunos casos se puede llegar a apreciar una negativización de los mismos tras la retirada del fármaco desencadenante<sup>7</sup>.

En nuestro caso llama la atención la positividad previa de los anticuerpos SSA/anti-Ro y los SSB/anti-La, la cual se mantuvo tras el inicio del cuadro cutáneo. Cuatro de los 8 casos previos de LECS inducido por IBP presentaron ANA positivos previos a la clínica dermatológica, pero desconociéndose si existía positividad de los anticuerpos SSA/anti-Ro o los SSB/anti-La; los otros 4 pacientes no presentaban estudios previos (tabla 1)<sup>6-8</sup>. Estos hallazgos nos sugieren una predisposición previa a desarrollar un cuadro de LECS, el cual se precipitó tras la introducción de los IBP. Actualmente se desconoce el mecanismo patogénico responsable de la formación de anticuerpos; entre las teorías propuestas se postula que la unión del fármaco a proteínas desencadenaría, mediante un mecanismo de tipo hapteno, la respuesta inmune que originaría la formación de autoanticuerpos<sup>3</sup>.

Es fundamental para la resolución del cuadro la retirada del medicamento sospechoso, pudiendo utilizarse corticoides tópicos u orales como coadyuvantes para acelerar la recuperación. En caso contrario la curación no será posible como demuestran los casos previos en los que persistieron lesiones a pesar del tratamiento con corticoides orales o hidroxicloroquina<sup>6</sup>.

Nuestra paciente presentó concomitantemente al esomeprazol la introducción de un complejo vitamínico; no obstante dicho medicamento se presenta como un agente etiológico altamente improbable al no haber casos de LE previamente descritos por el mismo. Tampoco es posible