

ACTAS Derma-Sifiliográficas

Full English text available at
www.elsevier.es/ad



CASO CLÍNICO

Hamartoma angiomatoso ecrino: presentación de dos casos

A. Batalla^{a,*}, E. Rosón^a, Á. Flórez^a, A. Troncoso^b y C. de la Torre^a

^a Servicio de Dermatología, Complejo Hospitalario de Pontevedra, Pontevedra, España

^b Servicio de Anatomía Patológica, Complejo Hospitalario de Pontevedra, España

Recibido el 29 de abril de 2010; aceptado el 11 de agosto de 2010

PALABRAS CLAVE

Glándulas ecrinas;
Hamartoma;
Hiperhidrosis

KEYWORDS

Eccrine glands;
Hamartoma;
Hyperhidrosis

Resumen El hamartoma angiomatoso ecrino es un tumor benigno e infrecuente que se caracteriza por la proliferación de elementos ecrinos y vasculares. Presentamos dos casos, el de una mujer de 33 años que consultó por una lesión marrónácea en la espalda, con hiperhidrosis asociada, y el de un varón de 25 años con una lesión eritematosa, asintomática, en la palma izquierda. Tras el estudio histológico ambos pacientes se diagnosticaron de hamartoma angiomatoso ecrino.

El hamartoma angiomatoso ecrino generalmente se presenta al nacimiento o en la infancia. Se manifiesta habitualmente como una lesión única con presentación clínica variable, por lo que su diagnóstico es fundamentalmente histológico. La localización más frecuente es la región distal de las extremidades. Suele ser asintomático, pero puede haber dolor e hiperhidrosis asociados. No requiere tratamiento salvo en aquellos casos asociados a sintomatología recalcitrante, sudor excesivo o por motivos estéticos.

© 2010 Elsevier España, S.L. y AEDV. Todos los derechos reservados.

Eccrine Angiomatous Hamartoma: A Report of 2 Cases

Abstract Eccrine angiomatous hamartoma is a rare, benign tumor characterized by a proliferation of eccrine and vascular structures. We present 2 cases and review the characteristics of this disorder. The first patient was a 33-year-old woman who consulted for a brownish lesion on her back associated with local hyperhidrosis. The second patient was a 25-year-old man with an asymptomatic erythematous lesion on his left palm. In both patients a diagnosis of eccrine angiomatous hamartoma was made based on the histological findings.

Eccrine angiomatous hamartoma is usually present at birth or develops during childhood. It is typically a solitary lesion and signs and symptoms can vary; diagnosis is therefore based on histological study. The most common site is on the distal parts of limbs. The lesions tend to be asymptomatic, but there may be associated pain and hyperhidrosis. Treatment is not usually necessary except in cases with persistent symptoms, excessive sweating, or cosmetic concerns.

© 2010 Elsevier España, S.L. and AEDV. All rights reserved.

* Autor para correspondencia.

Correo electrónico: anacebey@yahoo.es (A. Batalla).

Introducción

El hamartoma angiomaso ecrino es un tumor benigno e infrecuente de naturaleza hamartomatosa que se caracteriza por la proliferación de elementos ecrinos y vasculares^{1,2}. Presentamos dos casos de hamartoma angiomaso ecrino y revisamos las características de dicha entidad.

Casos clínicos

El caso clínico 1 corresponde a una mujer de 33 años que consultó por una lesión en la espalda con sudación local excesiva, de 13 años de evolución. No existían antecedentes de traumatismos o agresión local en la zona. En la exploración física se observó una mácula marrón-rojiza en la región dorsal izquierda (fig. 1).

El caso clínico 2 es el de un varón de 25 años que consultó por una lesión asintomática localizada en la palma izquierda, de 17 años de evolución, con crecimiento progresivo durante el desarrollo y estabilización tras la pubertad. No había relación con posibles factores desencadenantes. En la exploración presentaba máculas eritematosas de disposición lineal, desde el extremo distal del tercer dedo hasta la zona central de la palma izquierda (fig. 2).

Se realizó biopsia en ambos pacientes. El estudio histológico mostró hiperplasia de glándulas ecrinas en íntima relación con una proliferación de canales vasculares y fibras colágenas desestructuradas en proximidad, hallazgos compatibles con el diagnóstico de hamartoma angiomaso ecrino (figs. 3 y 4). Con la prueba del yodo-almidón se demostró sudación excesiva local en ambas lesiones (fig. 5). Se pautó tratamiento con clorhidrato de aluminio tópico en la paciente del caso 1. En el segundo caso no se indicó ningún tratamiento.

Discusión

El término de hamartoma angiomaso ecrino fue acuñado por Hyman et al en 1968, pero probablemente esta lesión fue primeramente descrita por Lotbeck en 1959¹⁻⁵.

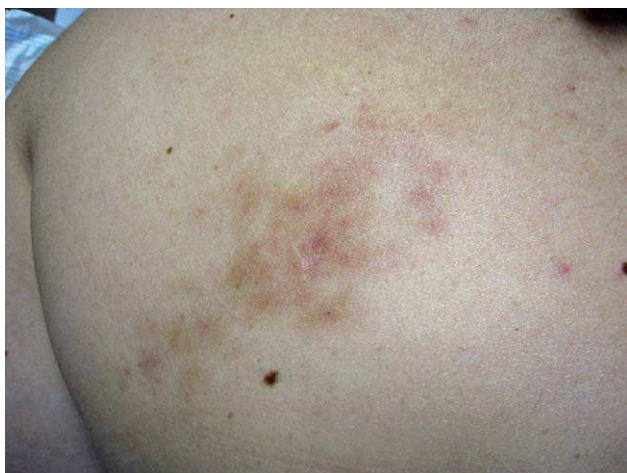

Figura 1 Lesión en espalda en la paciente del caso 1.

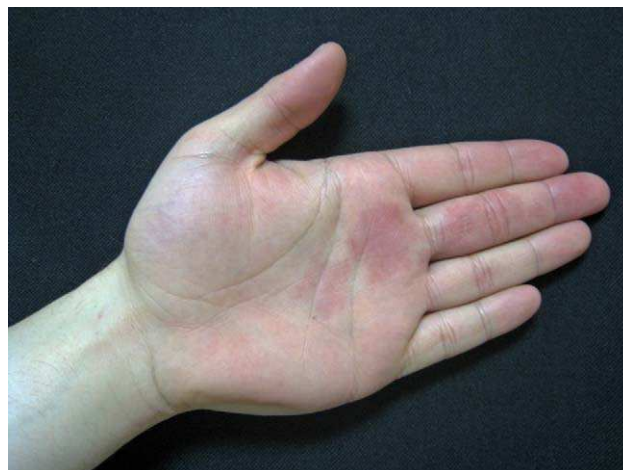

Figura 2 Lesión en mano en el paciente del caso 2.

El origen del hamartoma angiomaso ecrino puede explicarse por alteraciones bioquímicas en las interacciones entre el epitelio diferenciado y el mesénquima subyacente^{1,3,5,6-8}. Se ha descrito asociación con radioterapia, y en casos de presentación tardía se ha propuesto relación con traumatismos repetidos^{9,10}.

La incidencia real es desconocida. No tiene predilección por sexo^{2,4-6,8,9,11,12}. Casi el 70% de los hamartomas angiomasos ecrinos aparecen antes de la pubertad, siendo aproximadamente el 49% congénitos, aunque también pueden presentarse en la vida adulta^{1,2,5,6,11}. Generalmente se manifiesta como lesiones únicas^{1,2,4}. El tamaño varía desde 3 mm a 11 cm^{1,2,8,9}. Tiene una clara predilección por las extremidades, afectando más frecuentemente a la región palmoplantar¹³. Las siguientes localizaciones en frecuencia son el tronco y el cuello^{1,5,6,8,11}.

Clinicamente tiene una presentación heterogénea en forma de placas, nódulos y más raramente pápulas o máculas. El color puede ser rojo, azul-rojizo, violáceo, amarillo, marrón o rosado^{1,2,8,9}. Ocasionalmente puede haber hipertriosis⁴.

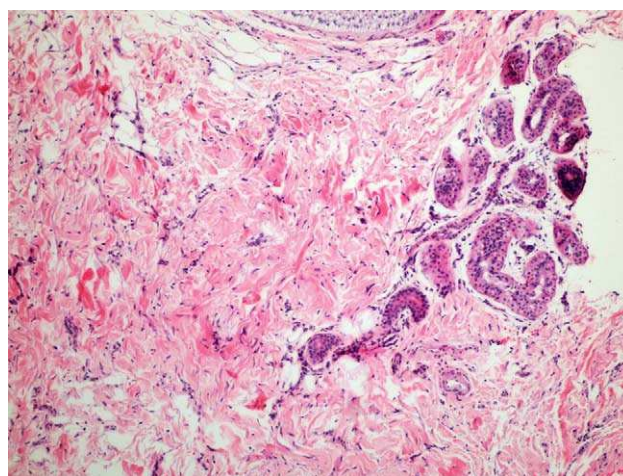


Figura 3 Imagen de la biopsia del caso 1. Glándulas ecrinas entremezcladas con capilares y rodeadas de colágeno desestructurado (H-E, x100).

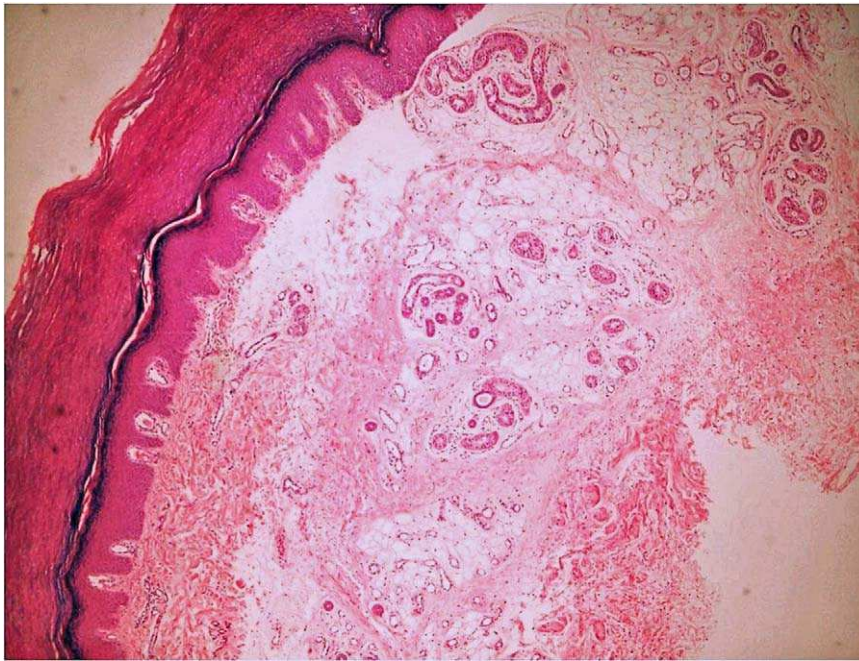

Figura 4 Imagen de la biopsia del caso 2. Proliferación hamartomatosa de glándulas ecrinas, capilares, tejido adiposo y colágeno desestructurado (H-E, x40).

El hamartoma angiomaso ecrino suele ser asintomático, aunque puede haber dolor o hiperhidrosis asociados^{1,2,5,13}. El dolor se presenta en aproximadamente la mitad de los casos, con mayor intensidad inicialmente y disminuyendo tras años de evolución⁵. Este síntoma puede explicarse por la presencia de pequeños nervios que infiltran las lesiones^{1,2,6,12,13}. Según algunos autores, el dolor y también un rápido crecimiento de la lesión podrían estar influenciados por hormonas, de ahí la exacerbación durante la pubertad y el embarazo en algunos casos^{1,2,8,13}. La hiperhidrosis es una manifestación del componente ecrino que está presente en un tercio de los casos; se desencadena por estímulos habituales de la secreción ecrina como calor o estrés, aunque también puede ocurrir tras la manipulación de la lesión o espontáneamente^{1,2}. Se piensa que la elevada

temperatura dentro del componente angiomaso provoca la estimulación del componente ecrino¹¹. Ocasionalmente se ha observado la regresión de la hiperhidrosis, ya sea inducida por fármacos o de forma espontánea⁹. Ni el dolor ni la hiperhidrosis se correlacionan con el aspecto clínico ni con el tamaño de la lesión¹.

Se han descrito variantes clínicas atípicas simulando acantosis nigricans o lesiones lineales verrucosas, o provocando destrucción de la matriz ungueal y alteraciones osteolíticas. También se ha comunicado la coexistencia del hamartoma angiomaso ecrino con los nódulos de los nudillos, nevus sebáceo o nevus verrucoso epidérmico^{7,12}. Es raro que se asocie con enfermedades sistémicas, aunque se ha descrito un caso en el contexto de una neurofibromatosis tipo 1 y otro con síndrome de Cowden^{1,8,14}.

La evolución natural del hamartoma angiomaso ecrino es la de un crecimiento paralelo al crecimiento del paciente. Por el contrario, la regresión espontánea es excepcional¹ y no se ha documentado degeneración maligna en ningún caso¹⁵.

Desde el punto de vista histológico se caracteriza por hiperplasia de glándulas ecrinas normales o dilatadas en próxima asociación con focos de capilares angiomasos y presencia variable de estructuras pilares, lipomatosas, mucinosas y linfáticas^{1,5,6,10}. La porción angiomaso está compuesta de capilares de pared fina y vasos de paredes gruesas dilatados en un estroma fibrocolagenoso denso entre las glándulas ecrinas⁶. El que puedan aparecer folículos pilosos, mucina, estructuras linfáticas, e incluso glándulas apocrinas, tejido adiposo o colágeno denso en el estroma le confiere la naturaleza hamartomatosa^{2,5,8}. No hay mitosis ni presencia de atipia^{8,12}. Las lesiones se localizan en la dermis profunda y en el tejido celular subcutáneo⁹. La epidermis no suele presentar anomalías⁶, aunque en algunos pacientes se han descrito hiperqueratosis, papilomatosis o acantosis³.

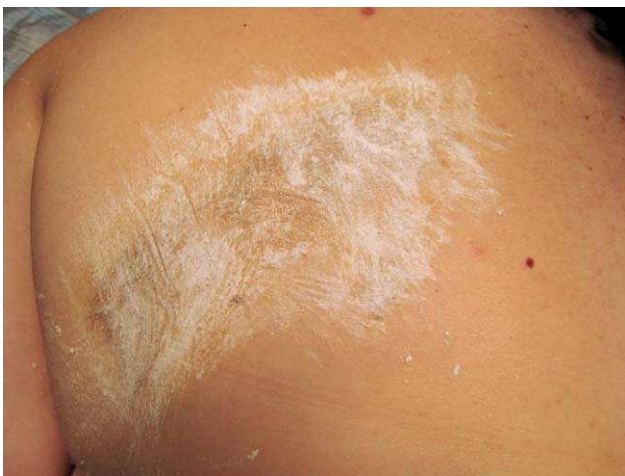

Figura 5 Prueba del yodo-almidón. Tinción negruzca tenue del almidón en la zona de la lesión.

Son lesiones microscópicamente bien delimitadas, pero no encapsuladas⁹. Los marcadores inmunohistoquímicos son similares a los de las glándulas ecrinas normales^{5,6,9,12,13}.

El espectro del diagnóstico diferencial del hamartoma angiomatoso ecrino es amplio, debido a la clínica heterogénea que puede presentar. Deben considerarse lesiones vasculares, nevus ecrino, angioma sudoríparo, hamartoma fibroso de la infancia, hamartoma de músculo liso, tumor glómico, nevus de Becker o angioleiomioma^{1,4,6,11}. Todas estas entidades pueden distinguirse mediante el estudio anatomopatológico^{5,11}.

Histológicamente las lesiones más difíciles de diferenciar son el nevus ecrino y el angioma sudoríparo^{1,2,6,10}. El nevus ecrino se caracteriza por una proliferación de glándulas ecrinas que no se asocia a un componente vascular². Asimismo, un dato clínico que puede ser de utilidad en el diagnóstico diferencial es que la mayoría de los nevus ecrinos muestran hiperhidrosis, mientras que sólo un tercio de los hamartomas angiomatosos ecrinos la presentan⁸. El término angioma sudoríparo es controvertido, ya que se ha utilizado como sinónimo de hamartoma angiomatoso ecrino. Otros autores, por el contrario, lo consideran una entidad independiente, en la que el componente angiomatoso es más dominante y los elementos ecrinos están más dilatados que hiperplásicos^{2-4,7}.

El tratamiento generalmente no es necesario, salvo si hay dolor intenso, sudor excesivo, crecimiento progresivo o por motivos estéticos. En estos casos el tratamiento quirúrgico es considerado la primera elección^{1,6,9}. Algunos autores recomiendan "esperar y ver" si el tratamiento quirúrgico es demasiado traumático⁶. Una biopsia excisional puede ser curativa para tumores pequeños, pero en caso de lesiones grandes puede ser preciso un procedimiento quirúrgico más agresivo, debiéndose tener en cuenta la evaluación prequirúrgica del tamaño, profundidad y aporte vascular de la lesión^{3,4,6,13}. Para ello son útiles la ecografía o la resonancia magnética nuclear⁹. Otras alternativas terapéuticas incluyen el tratamiento con toxina botulínica para el control de la hiperhidrosis, o la inyección de aethoxysclerol al 1% dentro del componente vascular, que podría inducir la regresión de la lesión^{6,8,13}.

En definitiva, el hamartoma angiomatoso ecrino es un tumor infrecuente con una clínica heterogénea e inespecífica, en la que la presencia de dolor o hiperhidrosis pueden representar síntomas guía que orienten hacia la sospecha de esta entidad, que en cualquier caso requerirá un estudio histológico para un diagnóstico definitivo². El conocimiento y sospecha de esta entidad y de su buen pronóstico puede evitar tratamientos quirúrgicos agresivos innecesarios⁹.

Conflicto de intereses

Los autores declaran no tener ningún conflicto de intereses.

Bibliografía

- Larralde M, Bazzolo E, Boggio P, Abad ME, Santos Muñoz A. Eccrine angiomatous hamartoma: report of five congenital cases. *Pediatr Dermatol*. 2009;26:316–9.
- García-Arpa M, Rodríguez-Vázquez M, Cortina P. Hamartoma angiomatoso ecrino. *Piel*. 2004;19:131–4.
- Foshee JB, Grau RH, Adelson DM, Crowson N. Eccrine angiomatous hamartoma in an infant. *Pediatr Dermatol*. 2006;23:365–8.
- Chien AJ, Asgari M, Argenyi ZB. Eccrine angiomatous hamartoma with elements of an arterio-venous malformation: a newly recognized variant. *J Cutan Pathol*. 2006;33:433–6.
- Lee HW, Han SS, Kang J, Lee MW, Choi JH, Moon KC, et al. Multiple mucinous and lipomatous variant of eccrine angiomatous hamartoma associated with spindle cell hemangioma: a novel collision tumor? *J Cutan Pathol*. 2006;33:323–6.
- Barco D, Baselga E, Alegre M, Curell R, Alomar A. Successful treatment of eccrine angiomatous hamartoma with botulinum toxin. *Arch Dermatol*. 2009;145:241–3.
- Sezer E, Koseoglu RD, Filiz N. Eccrine angiomatous hamartoma of the fingers with nail destruction. *Br J Dermatol*. 2006;154:1002–4.
- García-Arpa M, Rodríguez-Vázquez M, Cortina-de la Calle P, Romero-Aguilera G, López-Pérez R. Multiple and familial eccrine angiomatous hamartoma. *Acta Derm Venereol*. 2005;85:355–57.
- Laeng RH, Heilbrunner J, Itin PH. Late-onset eccrine angiomatous hamartoma: clinical, histological and imaging findings. *Dermatology*. 2001;203:70–4.
- Concheiro J, Labandeira JA, Toribio J. Nódulo doloroso en la planta del pie. *Actas Dermosifiliogr*. 2008;99:814–5.
- Natarajan K, Rai R, Sundararajan V, Venkatchala S. Eccrine angiomatous hamartoma in an adult. *Indian J Dermatol Venereol Leprol*. 2009;75:193–4.
- Morrell DS, Ghali FE, Stahr BJ, McCauliffe DP. Eccrine angiomatous hamartoma: a report of symmetric and painful lesions of the wrists. *Pediatr Dermatol*. 2001;18:117–9.
- Bastida J, Carretero G, Rivero MP, Borghi S, Domínguez J, Díaz C. Hamartoma ecrino angiomatoso. *Actas Dermosifiliogr*. 1997;88:216–8.
- Castilla EA, Schwimer CJ, Bergfeld WF, Skacel M, Ormsby A. Eccrine angiomatous hamartoma in a neurofibromatosis type-1 patient. *Pathology*. 2002;34:378–80.
- Sugimoto Y, Araki E, Inoguchi N, Matsumura Y, Kore-eda S, Horiguchi Y, et al. Adult-onset multiple eccrine angiomatous hamartoma in enlarging hairy plaques. *Acta Derm Venereol*. 2007;87:180–1.