

ACTAS Dermo-Sifiliográficas

Full English text available at
www.elsevier.es/ad



DERMATOLOGÍA PRÁCTICA

Pseudofoliculitis de la barba

M. Ribera*, N. Fernández-Chico y M. Casals

Servicio de Dermatología, Hospital Universitari de Sabadell, Corporació Parc Taulí, Universitat Autònoma de Barcelona, Sabadell, Barcelona, España

Recibido el 27 de octubre de 2009; aceptado el 23 de marzo de 2010

PALABRAS CLAVE

Pseudofoliculitis;
Fotodepilación;
Eflornitina;
Peróxido de benzoílo;
Tratamiento acné

KEYWORDS

Pseudofolliculitis;
Photodepilation;
Eflornitine;
Benzoyl peroxide;
Acne treatment

Resumen

La pseudofoliculitis de la barba es un proceso crónico, molesto y potencialmente desfigurante que aparece como consecuencia de los procedimientos destinados a la eliminación del pelo de la zona, fundamentalmente el afeitado. Es difícil establecer la incidencia de este trastorno, pero algunos estudios apuntan a que afecta a casi uno de cada cinco individuos de raza blanca siendo mucho más frecuente en la raza negra. Desde el punto de vista clínico se caracteriza por la aparición de pápulas inflamatorias y pústulas. Cuando la pseudofoliculitis ya se ha instaurado el tratamiento consiste en la abstención del afeitado y tratamiento médico similar al que se utiliza para el acné. Sin embargo, para obtener resultados duraderos es mucho más importante la prevención mediante una técnica de afeitado correcta. A pesar de todo ello, en los casos graves o cuando se desea una solución definitiva, la fotodepilación constituye el tratamiento de elección.

© 2009 Elsevier España, S.L. y AEDV. Todos los derechos reservados.

Pseudofolliculitis Barbae

Abstract

Pseudofolliculitis barbae is a chronic, irritating, and potentially disfiguring condition that develops as a result of attempts to eliminate hair from the beard area, usually by shaving. It is difficult to determine the incidence of the disorder, but some studies report that it affects up to 1 of every 5 caucasian individuals and that it is much more common in black persons. Clinically it is characterized by the appearance of inflammatory papules and pustules. Once pseudofolliculitis has become established, treatment consists of avoiding shaving and the use of medical treatment similar to that used in acne. However, the long-term result is much more dependent on prevention through a correct shaving technique. In severe cases or when a definitive solution is sought, the treatment of choice is photodepilation.

© 2009 Elsevier España, S.L. and AEDV. All rights reserved.

*Autor para correspondencia.

Correo electrónico: miquel.ribera@uab.cat (M. Ribera).

Introducción

Hasta hace poco la atención prestada por parte del dermatólogo a los problemas cutáneos relacionados con el afeitado ha sido escasa, pero cada vez son más frecuentes las consultas relacionadas con los problemas que se derivan de él. Esto hace que nos veamos abocados a revisar nuestros conocimientos en este campo¹.

La barba del hombre está compuesta por unos veinte mil pelos y surge en la pubertad como uno de los caracteres sexuales masculinos. Empieza a aparecer cuando el niño entra en la adolescencia, entre los 12 y 18 años, y va creciendo y aumentando en grosor y densidad a lo largo de la juventud, si bien es cierto que el desarrollo de la misma es muy variable de unos hombres a otros.

La piel de la barba puede sufrir las mismas enfermedades que las que pueden aparecer en otras localizaciones de nuestra superficie corporal, pero tiene unas características especiales que hacen que haya determinados trastornos prácticamente específicos de ella. En la piel de la barba existen las mismas capas que las que hay en la piel del resto del cuerpo. Sin embargo, tanto el grosor de cada estrato (mayor en la piel de la barba) como la densidad y desarrollo de los anejos cutáneos (superiores también), son diferentes al resto del manto cutáneo que recubre nuestro organismo.

Los problemas dermatológicos más comunes de esta zona, generalmente relacionados con el afeitado, son las heridas, las dermatitis de contacto irritativas y alérgicas y la pseudofoliculitis. Esta última es más frecuente en las personas de raza negra². El auge de la inmigración en estos últimos años también ha hecho aumentar este tipo de consultas.

Pseudofoliculitis de la barba

La pseudofoliculitis de la barba ha sido descrita con diversos nombres: psicosis crónica de la barba, psicosis vulgar, pelo encarnado, foliculitis traumática de la barba y «razor bumps».

La pseudofoliculitis de la barba es un proceso molesto, crónico y potencialmente desfigurante que ocurre en los hombres que se afeitan, caracterizado por la presencia de una erupción acneiforme de pápulas y pústulas en la barba debida a la penetración de los pelos en la piel. La pseudofoliculitis se presenta principalmente en la zona de la barba, pero también puede ocurrir en cualquier área pilosa cuando el pelo se elimina de forma traumática (afeitado, arrancamiento)^{3,4}.

Según su intensidad nos encontraremos ante un simple problema estético o bien ante un problema médico para el que el dermatólogo debe estar preparado.

Epidemiología

La pseudofoliculitis es un trastorno inflamatorio que se da principalmente en hombres con una barba densa y rizada. También puede producirse en quienes se afeitan en sentido contrario al del nacimiento del pelo (a contrapelo), buscando el máximo apurado⁵.

La incidencia exacta de la pseudofoliculitis es desconocida y aunque puede ocurrir en cualquier grupo étnico es

más frecuente en la raza negra. Un estudio realizado por médicos militares en EE.UU apunta a que afecta a un 45% de los soldados de raza negra, y con menor intensidad y frecuencia a los de raza blanca⁶⁻¹⁰.

Otros autores calculan una incidencia del 94% en la raza negra y del 16% en la raza blanca, sin matizar el grado de intensidad del cuadro para considerarlo una pseudofoliculitis¹¹. En los Estados Unidos se calcula que cerca de 5 millones de hombres negros sufren pseudofoliculitis de la barba en su forma intensa.

Esta patología puede ser muy problemática para las personas que necesitan afeitarse de forma obligatoria. Todavía no se admite llevar barba en ciertas profesiones como vendedores, bomberos, algunos cuerpos de policía y ejército, e incluso algunas grandes empresas⁷.

Patogenia

La pseudofoliculitis de la barba se produce cuando los pelos de tipo terminal, sobre todo los de la barba, gruesos y curvados emergen hacia la superficie^{12,13}. Sus puntas afiladas, debidas al corte oblicuo en el proceso de afeitado, al crecer forman un ángulo de 90° con la epidermis y penetran hacia adentro. El tallo piloso suele producir una invaginación de la epidermis que recuerda un folículo piloso y que podemos llamar pseudofolículo (fig. 1A). Llega un momento en el que al romperse la epidermis se produce una inflamación debida fundamentalmente a una reacción de tipo cuerpo extraño (foliculitis secundaria). También es posible que cuando el afeitado es muy apurado, el pelo en su crecimiento se enclava antes de salir a la superficie (fig. 1B).

Además de las características del pelo, favorecen la pseudofoliculitis el hecho de afeitarse a contrapelo tensando la piel, porque cuando esta se suelta el pelo se retrae por debajo de la superficie y se enclava al salir.

Cuando los pelos son más finos, menos curvados y cuando son cortados perpendicularmente durante el proceso de afeitado, este fenómeno no suele producirse. Sin embargo, aún siendo así, si se cortan demasiado cortos, también pueden provocar el mismo problema, por lo que, con mayor o menor intensidad, esta patología puede afectar a cualquier persona que se afeite.

El arrancamiento de los pelos en la depilación con pinzas, con cera o con máquinas, puede producir el mismo efecto cuando el pelo crece, aunque no es tan frecuente porque su punta no es tan afilada.

Si la persona con pseudofoliculitis deja de afeitarse, cuando el pelo crece y llega a una longitud de 10mm, generalmente sale de la pápula inflamatoria y el proceso tiende a resolverse espontáneamente¹⁴ (fig. 2).

Un estudio reciente ha encontrado una mutación en el gen de la queratina K6hf que aumenta 6 veces el riesgo de padecer pseudofoliculitis de la barba. En el estudio se demostró que el 76% de las personas que presentan pseudofoliculitis tenían el polimorfismo A12T del gen que codifica la queratina mencionada. Esta queratina se encuentra en una fina capa de células que hay entre la vaina interna y la vaina externa de la raíz del folículo piloso y su alteración constituiría un factor de riesgo, que sumado a tener un pelo grueso, curvado y en remolinos, en caso de afeitado, favorecería su enclavamiento¹⁵.

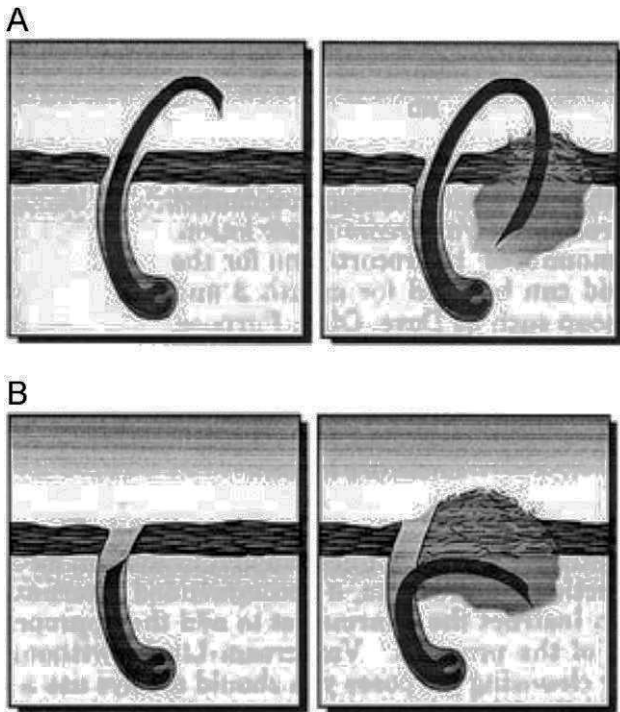


Figura 1 Esquema de la producción de la pseudofoliculitis de la barba. A) Mecanismo de enclavamiento después de salir el pelo. B) Mecanismo de enclavamiento antes de salir el pelo.

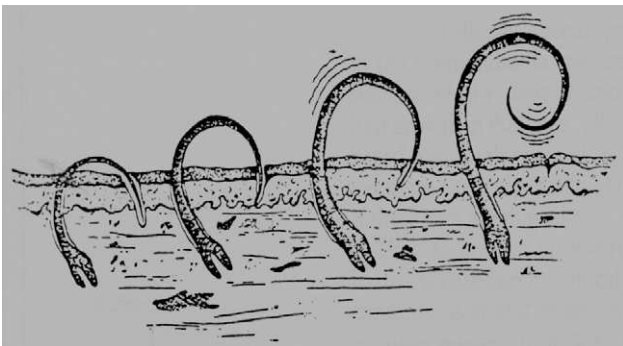


Figura 2 Proceso de desenclavamiento del pelo cuando llega a una longitud promedio de 10 mm.

Otro estudio demostró que tener el pelo rizado, así como la presencia de remolinos, aumenta en más de 50% el riesgo de padecer una pseudofoliculitis de la barba^{16,17}.

Clínica

El cuadro se caracteriza por la formación de pápulas eritematosas y pústulas de 2 a 5 mm (figs. 3–6) en la zona de la barba que se somete al afeitado. La zona que se afecta con mayor frecuencia es la submandibular, por la mayor densidad de pelo y la dirección oblicua del crecimiento del mismo en esta localización.

La pseudofoliculitis no es exclusiva del pelo de la cara. Puede aparecer en otras partes del cuerpo que suelen afeitarse o depilarse por razones estético-cosméticas, como

la región pubiana o las axilas, donde es frecuente el pelo rizado y en ángulo cerrado respecto a la superficie^{18–22}. En personas que tienen el pelo corporal muy rizado también puede haber pseudofoliculitis en otras zonas como el pecho, la espalda y las piernas tras la depilación²³. Otra área que suele afectarse es el cuero cabelludo²¹. Asimismo, se han descrito pseudofoliculitis en los rígidos pelos de la nariz, provocadas por su corte con tijeras muy próximo a la superficie de la piel o al ser arrancados²². La pseudofoliculitis también puede ser un problema en el afeitado preoperatorio²⁴.

También ocurre en ciertos trabajos en los que los sujetos tienen que apoyar un aparato o una superficie dura contra la mejilla durante largos períodos de tiempo. Un caso clásico es el «cuello de violinista», una pseudofoliculitis de la barba causada por la presión del violín bajo el cuello^{25,26}. Otros tipos de pseudofoliculitis ocupacional se presentan en personas que utilizan objetos, aparatos o ropas constrictivos que rozan sobre zonas pilosas y producen una depilación por fricción.

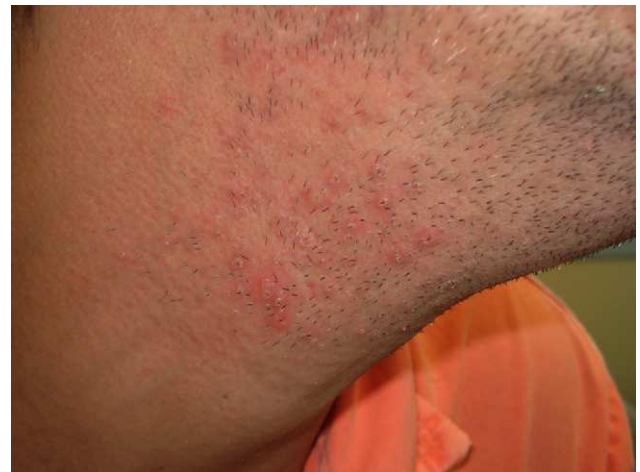

Figura 3 Pseudofoliculitis de intensidad leve en un paciente de raza blanca.

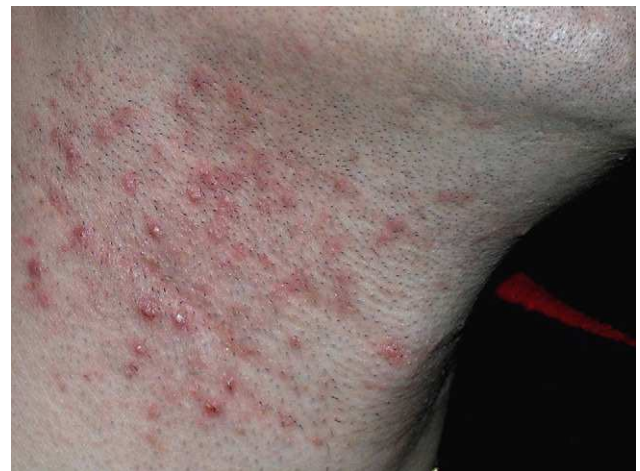

Figura 4 Pseudofoliculitis de intensidad leve-moderada en un paciente de raza blanca.

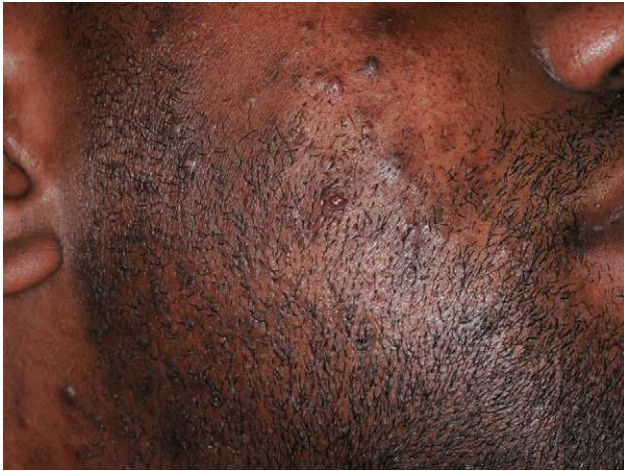

Figura 5 Pseudofoliculitis de intensidad moderada en un paciente de raza negra.

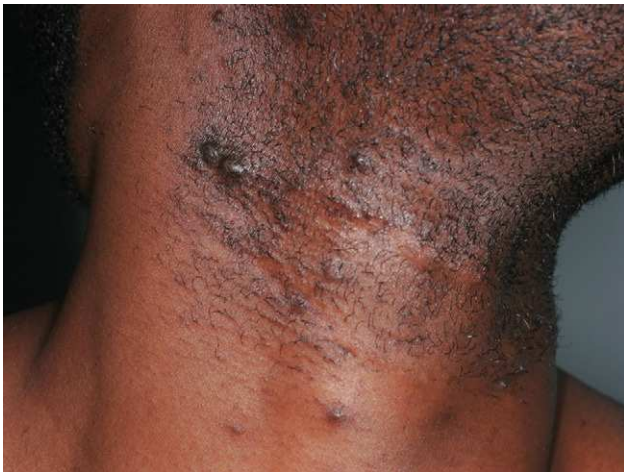

Figura 6 Pseudofoliculitis de intensidad moderada con lesiones hiperpigmentadas en un paciente de raza negra.

También se han descrito casos relacionados con la toma de medicamentos que pueden favorecer el acné como los corticoides y la ciclosporina^{27,28}.

La sintomatología varía desde molestias mínimas a dolor y prurito intenso en la zona, e incluso heridas y sangrado al erosionar las pápulas con un nuevo afeitado. La valoración de la intensidad de la pseudofoliculitis puede hacerse siguiendo la clasificación de la [tabla 1](#), basada en el recuento del número de lesiones y sus características.

El diagnóstico de pseudofoliculitis de la barba se basa en las características clínicas. Cuando se localiza en la cara, el diagnóstico diferencial fundamental es la foliculitis traumática por afeitado, aunque en esta no hay evidencia de encarnación ni penetración transfolicular. Este cuadro se caracteriza por pápulas foliculares rosadas y excoriaciones, y se resuelve en solo uno o dos días tras parar el afeitado, a diferencia de la pseudofoliculitis que continúa más de una semana. También debe diferenciarse del acné, la foliculitis estafilocócica, la foliculitis herpética, la psicosis tricofítica de la barba y otras foliculitis infecciosas menos frecuentes^{29,30}. Recientemente se ha publicado un caso orientado

Tabla 1 Clasificación de la intensidad de la pseudofoliculitis de la barba⁴

Número de lesiones	
0	Sin lesiones
1	< 10 lesiones por lado
2	10 a 20 lesiones por lado
3	20 a 30 lesiones por lado
4	> 30 lesiones por lado
Intensidad de las lesiones	
0	Sin lesiones
1	Micropápulas
2	Micropápulas con pústulas pequeñas aisladas
3	Micropápulas con pústulas grandes e inflamación moderada
4	Micropápulas con pústulas diseminadas e inflamación intensa

inicialmente como pseudofoliculitis y que resultó ser una criptococosis en un paciente con sida³¹.

Pronóstico

Si no se discontinúa el afeitado, o se adoptan las medidas de tratamiento y prevención que comentaremos, la pseudofoliculitis sigue un curso crónico.

La complicación más frecuente es la hiperpigmentación, que ocurre en alrededor del 35% de las personas de raza negra, aunque algunos autores la cifran en el 90,1%³ ([fig. 6](#)). Con menor frecuencia se ha descrito la formación de queloides y, de forma ocasional, la impetiginización⁷.

Tratamiento

La estrategia del tratamiento es reducir la penetración extrafolicular y transfolicular de los pelos, y ayudar a disminuir la inflamación crónica.

Cuando ya se ha instaurado la inflamación es aconsejable dejar de afeitarse durante un tiempo, alrededor de 4 semanas, hasta que esta desaparezca¹³. Los primeros días que se deja crecer el pelo, el cuadro puede agravarse porque la punta del pelo puede entrar en la piel, sin embargo, si el pelo sigue creciendo la parte que está fuera hace palanca y se desenclava la parte encarnada, con lo que el cuadro empieza a mejorar. Otra posibilidad es intentar desenclavar los pelos encarnados liberándolos con una aguja estéril. Cuando con esta estrategia no es suficiente o la inflamación es muy importante hay que recurrir al tratamiento médico³²⁻³⁴.

El paciente tiene que entender que el objetivo no es tener una piel perfecta, pero sí se puede conseguir una mejoría importante y minimizar las molestias diarias ocasionadas por el afeitado.

Tratamiento de la fase aguda de la pseudofoliculitis

En la fase aguda se aconseja la aplicación de compresas húmedas con agua tibia o agua de Burow a modo de fomentos durante 10-20 min 3 veces al día, seguido de la aplicación de una crema de hidrocortisona al 1%. También se

aconseja aplicar dos veces al día una loción que contenga un antibiótico, tipo clindamicina al 2% o eritromicina al 2%, como las usadas para el acné. Algunos autores llegan a aconsejar un antibiótico oral como doxiciclina o minociclina 100 mg/12 h durante 7 días. Otros, en vez de antibióticos, prefieren utilizar peróxido de benzoilo al 2,5 o al 5% después del afeitado combinado con una crema o loción de hidrocortisona al 1–2% por la noche.

El único ensayo clínico aleatorizado publicado, incluyó 88 hombres que se aplicaron dos veces al día durante diez semanas un gel de peróxido de benzoilo al 5%+clindamicina al 1% o un gel placebo. El grupo tratado con la combinación presentó una reducción de las lesiones de pseudofoliculitis del 38,2% a la semana dos y del 63,9% al finalizar el estudio, siendo las diferencias significativas respecto al grupo que se aplicó el placebo³⁵.

Otros autores recomiendan la aplicación de ácido glicólico³⁵ o de un retinoide tópico como la tretinoína al 0,025% o adapaleno al 0,1%. También podría plantearse la posibilidad de realizar tratamiento con la asociación peróxido de benzoilo-adapaleno³⁶ y con tazaroteno al 0,05% una vez al día³⁷. Por último, se ha postulado la posibilidad de tratarla con isotretinoína, aunque no hay artículos posteriores que avalen este uso³⁸.

Tratamiento de las cicatrices y de los queloides

Si ya se han producido queloides, el tratamiento de elección es la infiltración intralesional con triamcinolona diluida al 50% en suero fisiológico o agua bidestilada estéril (triamcinolona 40 mg/cc) cada 2 meses hasta la resolución de las lesiones, procurando no producir atrofia corticoidea. También se puede aconsejar la aplicación tópica de un corticoide potente (dipropionato de clobetasol).

Otras modalidades terapéuticas que pueden ser útiles son la dermabrasión, los láseres semiablativos o la cirugía, con una técnica similar a la empleada para el tratamiento de las cicatrices y queloides ocasionados por el acné.

Tratamiento de la hiperpigmentación

La hiperpigmentación postinflamatoria que puede ocurrir en la pseudofoliculitis puede tratarse con cremas que contengan hidroquinona al 4%, mediante *peelings* químicos y mediante microdermabrasión. Para evitar la hiperpigmentación, las personas con pseudofoliculitis deben evitar los productos de afeitado que contengan alcohol y aplicarse un filtro solar de forma rutinaria cada mañana después del afeitado. En las formas más leves pueden ser útiles las cremas que contengan ácido azelaico, ácido kójico y ácido retinoico.

La hiperpigmentación también suele resolverse tras la fotodepilación de la zona.

Prevención

Como hemos comentado la solución definitiva para la pseudofoliculitis de la barba es dejar de afeitarse y dejarse crecer la barba. Para las personas que no pueden o no quieren tener barba, deben plantearse otras formas para la eliminación del pelo, que produzcan menos problemas. En vez del afeitado se puede optar por el uso de depilatorios tópicos o depilación mecánica, aunque los métodos

definitivos son la depilación eléctrica y sobre todo la fotodepilación.

Máquinas de afeitar de cuchillas

Hay maquinillas de afeitar diseñadas para disminuir la frecuencia de pseudofoliculitis y para evitar cortar las pápulas y pústulas sobre elevadas que se producen en esta. Generalmente las que van mejor son las de una sola hoja que evitan el afeitado demasiado apurado y las que llevan hilos de acero que protegen las hojas e impiden que estas contacten demasiado con la piel. Los resultados publicados con el uso de estos métodos indican que el 72% de los individuos con pseudofoliculitis mejoran en más de un 25% al cabo de unas semanas de utilizar las afeitadoras especiales³⁹. Las maquinillas de dos o más hojas favorecen la encarnación transfolicular porque la primera hoja tracciona el pelo hacia fuera y la segunda lo corta, produciéndose luego la retracción del pelo hacia el interior del folículo.

Máquinas de afeitar eléctricas

Las máquinas de afeitar que se usan para el cuidado de las barbas, no para el afeitado, serán las más seguras y las que no traumatizarán las pápulas de la pseudofoliculitis porque cortan el pelo justo por encima de su salida a la superficie cutánea. El resto de máquinas eléctricas suelen producir unas puntas de los pelos muy afiladas que favorece su reentrada en la piel. En caso de usarlas deben colocarse en la posición de menor apurado.

Depilatorios químicos

Los polvos o cremas depilatorias se usan poco porque huelen mal y si no se siguen las instrucciones de forma adecuada, pueden producir dermatitis irritativas. Estos productos contienen básicamente sulfuro de bario al 2% o tioglicolato cálcico. Funcionan rompiendo los puentes disulfuro de la queratina del pelo y permiten que se rompa justo a la salida del folículo, que su punta quede roma y que no se produzca retracción, disminuyendo la posibilidad de que penetre en la piel y se encarne. Estos productos pueden ser irritantes y la mayoría de los pacientes no toleran el uso a diario, por lo que generalmente se usan cada 2 o 3 días. De todas formas si se utilizan de forma correcta (tabla 2), pueden ser una buena alternativa para evitar el pelo. Los más aceptados son los que contienen tioglicolato cálcico. En caso de usarlos, es muy importante lavarse bien la cara después de su uso.

Depilación láser

Los problemas con el afeitado y la irritación que produce el roce del pelo con la ropa son las principales razones por las que los hombres optan por la depilación definitiva de la zona inferior de la barba. En ocasiones se opta por eliminarla completamente, pero otras veces se prefiere la aplicación solo de algunas sesiones para debilitar el pelo lo suficiente para hacer los afeitados más agradables.

Recientemente el uso de dispositivos láser de depilación o de luz intensa pulsada ha hecho posible el tratamiento de la pseudofoliculitis de la barba de una forma nueva y muy cómoda⁴⁰, consiguiendo la desaparición de las pápulas y pústulas, mejorando la textura cutánea y la hiperpigmentación postinflamatoria y logrando un aspecto estético final más agradable⁴¹.

Tabla 2 Normas para el uso correcto de los depilatorios químicos

- Lavar la zona de la barba con agua tibia y jabón suave
- Aclarar la zona generosamente
- Aplicar la crema depilatoria en la zona de la barba de una mitad de la cara, dejarla actuar durante 2 o 3 min en caso de usar sulfuro de bario y 10 min en caso de usar tioglicolato cálcico (seguir las instrucciones del fabricante)
- Eliminar el depilatorio mediante un depresor de madera humedecido en agua, raspando en la dirección de la salida del pelo
- Enseguida lavar la cara dos o tres veces con un jabón suave y enjuagar generosamente para evitar que queden restos del depilatorio, lo que produciría irritaciones
- Aplicar una compresa de agua (pañó humedecido en agua) y dejar aplicada de 3 a 5 min para disminuir la irritación
- Aplicar un bálsamo, loción o crema emoliente después del lavado. Pueden servir las recomendadas para después del afeitado
- Aplicar un corticoide tópico suave si se produce prurito
- Repetir el procedimiento cada 3–5 días. No es recomendable depilarse de esta forma con una frecuencia menor

En la actualidad existen una gran variedad de tecnologías para conseguir la eliminación eficaz del pelo. A ello ha contribuido el conocimiento detallado de la física del láser, el uso de longitudes de onda y duraciones de pulso apropiadas y el desarrollo de técnicas de enfriamiento de la piel. Dado que la mayoría de estos sistemas utilizan la melanina como cromóforo, (espectro de absorción 250–1.200 nm)⁴² la eliminación del pelo estuvo reservada al principio a los fototipos claros (I–III) con pelo de color negro. En este grupo se incluyen el láser de rubí⁴³, el de alejandrita de pulso largo⁴⁴ y una amplia variedad de fuentes que usan luz intensa pulsada⁴⁵.

Ya en 1999 Chui et al, utilizan un láser de rubí de pulso largo (694 nm) en varios pacientes con trastornos foliculares cicatriciales recalcitrantes, entre ellos la pseudofoliculitis de la barba. Los pacientes toleraban bien el tratamiento sin efectos secundarios destacables, consiguiendo una mejoría clínica significativa acompañada de una disminución del crecimiento del pelo en las áreas tratadas⁴⁶. Unos resultados similares fueron comunicados con el uso del láser de alejandrita de pulso largo⁴⁴ y de la luz intensa pulsada⁴⁵. Sin embargo, dado que la pseudofoliculitis de la barba es más frecuente en pacientes de fototipos oscuros⁴⁰, hubo que desarrollar otros sistemas para minimizar el daño térmico en la epidermis.

El láser de diodo de pulso largo (810 nm) y el de Nd:YAG (1.064 nm) son los más apropiados para estos pacientes. Ambos constituyen una excelente opción para los fototipos altos, dado que penetran hasta la raíz del folículo, ocasionando una mínima afectación de la melanina epidérmica. En algunas zonas, como el cuello, el procedimiento es algo molesto y puede requerir anestesia tópica. El bulbo piloso aparece en las biopsias como la estructura más dañada, lo cual no debe extrañarnos dado que contiene la mayor concentración de melanina de todo el cuerpo. Su pulso y longitud de onda largos, junto al sistema de enfriamiento epidérmico, contribuyen a una gran eficacia y seguridad en pacientes con piel oscura^{47–50}. En estos pacientes el láser de diodo resulta el más eficaz y el de Nd:YAG el más seguro⁴¹.

En la mayoría de los dispositivos descritos el número óptimo de sesiones oscila de 3 a 7, siendo su eficacia clínica parecida⁵¹. Por lo general, los efectos secundarios observados son leves y transitorios e incluyen eritema, dolor leve o moderado, formación de costras, quemazón, vesículas aisladas y efecto paradójico. El daño permanente en forma

de cicatrices es raro pero puede ocurrir⁴⁶. La tolerancia al tratamiento aumenta si se usan energías más bajas.

Antes de empezar la sesión, la zona a tratar debe ser limpiada y afeitada de forma cuidadosa. Si se usa anestesia tópica debe retirarse antes mediante fricción con alcohol para evitar que interfiera con el haz de luz. Después se aplica una gasa mojada en agua para evitar la persistencia de alcohol residual. Todo el personal de la sala debe usar gafas protectoras apropiadas según el tipo de dispositivo que se vaya a usar y el paciente, a su vez, debe llevar protectores oculares. El tratamiento empezará una vez hayamos seleccionado la energía y la duración de pulso. Puede haber un solapamiento de los pulsos de hasta un 10–30% como máximo. En el caso de la barba, la cara y el cuello se recomiendan energías conservadoras, más bajas, hasta que la densidad del pelo disminuya, con el objetivo de minimizar cualquier riesgo de daño epidérmico. El enfriamiento inmediato tras el tratamiento reduce el eritema, el edema y los efectos secundarios epidérmicos. En las 48 h siguientes se recomienda el uso de un corticoide tópico moderado, 2 veces al día, para evitar dichos efectos. Las sesiones pueden repetirse cada 4 a 8 semanas. Si no se producen efectos secundarios o daño epidérmico se siguen usando los mismos parámetros o incluso puede aumentarse un poco la energía. Si hubiesen aparecido efectos secundarios, deberemos bajar la energía o usar una mayor duración de pulso⁴¹.

En un futuro próximo dispondremos incluso de dispositivos para ser usados en el domicilio por el público general⁵².

Otros métodos de depilación definitiva como la mecánica, la eléctrica y la quirúrgica han caído en desuso después de la introducción de la fotodepilación, debido a su mayor eficacia, comodidad y menores efectos secundarios⁵³.

En las mujeres con hirsutismo que se afeitan o depilan traccionando de los pelos también puede producirse pseudofoliculitis. En estos casos además de los tratamientos comentados deberá plantearse el tratamiento hormonal sistémico y el uso de eflornitina tópica al 13,9%^{54,55}.

Técnica de afeitado correcta

Después de solucionado el episodio de pseudofoliculitis, lo más importante es la prevención. Para ello se debe informar al paciente de la causa de sus lesiones y de la necesidad de que preste atención al afeitado. El paciente ha de entender

Tabla 3 Técnica de afeitado recomendada para pacientes con pseudofoliculitis

- Utilizar una loción o crema hidratante la noche antes del afeitado.
- Elegir el medio de afeitado en función del tipo de piel. Comprobar la tolerancia con la maquinilla eléctrica y con la maquinilla de cuchillas
- Las cuchillas de afeitar deben ser nuevas, limpias y bien afiladas para disminuir el traumatismo por raspado
- En caso de utilizar maquinilla eléctrica ponerla en la posición de poco apurado
- Si se usa maquinilla de cuchillas que sea de una hoja o como máximo dos y mejor aún si tiene hilos protectores de acero
- Mojar la cara con agua caliente y enjabonar generosamente el área de la barba con espuma, crema, jabón o gel de afeitar
- Mantener el producto escogido para el afeitado un mínimo de 2 a 3 min. Cuanto más dura es la barba es necesario más tiempo para ablandar bien los pelos
- Afeitarse siguiendo la dirección del pelo, con pasadas cortas y sin tensar la piel con la otra mano
- No buscar un apurado máximo si ello conlleva ser más agresivos sobre la piel. Si se desea un mayor apurado es recomendable afeitarse más a menudo pero menos intensamente
- Después del afeitado enjuagar al área de la barba generosamente y secar con una toalla limpia haciendo un masaje lento, suave y circular en la zona de la barba con una toalla áspera
- Desenclavar los pelos enclavados con una aguja estéril
- Aplicar una loción postafeitado con efecto terapéutico o usar como loción postafeitado un medicamento (antibiótico tópico, peróxido de benzoílo)
- Si la piel está seca, utilizar además una crema hidratante facial

que debe modificar su método de afeitado y ser constante en el uso de los productos coadyuvantes recomendados para antes y después del mismo. La prevención se basa en un afeitado correcto, esto es una buena técnica, un buen equipo y unos productos adecuados (tabla 3).

Antes del afeitado

La hidratación previa en el proceso de afeitado ablanda el pelo. Los pelos ablandados se cortan fácilmente y la punta queda roma, lo que hace más improbable la encarnación.

La piel puede prepararse mediante la aplicación de cremas o bálsamos la noche antes, con el fin de ablandar el pelo y proteger la piel.

Es aconsejable dejar pasar unos cinco minutos desde que uno se levante hasta que se afeite. Primero debe lavarse la cara con agua tibia para eliminar la descamación fisiológica de la piel y humedecer la piel y el pelo. El uso de un paño humedecido con agua tibia, aplicado en forma de fomento, es ideal para ello. Haciendo esto, el tallo piloso se humedece y se hace más blando y fácil de afeitar.

Para aplicar la espuma, es preferible usar una brocha que aplicarla directamente, ya que se obtiene una mayor lubricación de la zona que facilita el desplazamiento de las cuchillas. Hay que usar una cantidad suficiente de espuma o gel de afeitar que sean lo más lubricante posible.

El afeitado

El afeitado puede realizarse con maquinillas o con máquinas eléctricas.

Si usamos maquinilla, esta debe tener las hojas bien afiladas y no usar la misma más de 5 días. Es preferible utilizar maquinillas de afeitar de una sola hoja, máximo de dos hojas, o de hojas protegidas con alambre, que no permiten el apurado. Asimismo, es aconsejable afeitarse en la dirección de la salida de los pelos, no a contrapelo, ya que esto aumenta el eritema, la quemazón y favorece la pseudofoliculitis. Si se afeita a contrapelo, al menos no se debe tirar de la piel en la dirección contraria para tensarla y

no se debe presionar con la maquinilla de afeitar. Afeitarse siguiendo la dirección del pelo puede ser difícil, porque muchas veces cuesta descubrir la dirección del pelo que crece en remolinos. La dirección es más fácil de ver si se deja crecer la barba, afeitándose a días alternos. Si es posible, también es recomendable afeitarse solo los días necesarios, es decir, permitir el mayor tiempo de reposo de la piel y de la barba entre afeitados.

Durante el afeitado hay que lavar el cabezal de la maquinilla con agua caliente después de cada pasada, y afeitarse despacio y poniendo atención en cada zona, teniendo en cuenta la dirección del pelo.

Después del afeitado

Después del afeitado hay que lavarse la cara con agua fría y aplicarse un bálsamo o una loción para suavizar y proteger la piel.

Para las personas con problemas reales de pseudofoliculitis es aconsejable frotar la zona de la barba con una esponja o un cepillo antes de afeitarse y realizar un masaje en la zona de la barba cuatro o cinco veces al día, para liberar la punta de los pelos y ayudar a que salgan al exterior.

Hay que lavar la maquinilla y la brocha con agua tibia y dejarlas en un lugar en el que puedan escurrirse y secarse bien. La persistencia de pelos y la humedad pueden favorecer la colonización bacteriana de estos utensilios y favorecer las foliculitis y las pseudofoliculitis.

Conclusiones

En resumen, la pseudofoliculitis es un problema que afecta fundamentalmente a los individuos que tienen el pelo de la barba muy rizado, grueso y con remolinos.

Hasta hoy ningún tratamiento ha demostrado ser eficaz de forma universal, aunque la mayoría de los pacientes pueden mejorar con métodos de afeitado cuidadosos o dejándose crecer la barba. El enfoque terapéutico debe seleccionarse

según las características de cada persona, y muchas veces es preciso hacer pruebas con distintos productos hasta encontrar el más adecuado para cada paciente. En general las recomendaciones de tratamiento médico son los medicamentos tópicos y orales que se usan para el acné. También son fundamentales los consejos de prevención tales como no afeitarse a contrapelo ni buscar un apurado extremo, especialmente en el cuello; utilizar productos que hidraten y ablanden bien el pelo antes del afeitado; y elegir el medio de afeitado que, por la propia experiencia del paciente, sea mejor tolerado. El éxito del tratamiento de la pseudofolliculitis de la barba depende fundamentalmente de la motivación del paciente para adoptar las medidas preventivas comentadas. De todos modos, en la mayoría de los casos, la solución definitiva consistirá en la fotodepilación.

Conflicto de intereses

Los autores declaran no tener ningún conflicto de intereses.

Bibliografía

- Conte MS, Lawrence JE. Pseudofolliculitis barbae: No 'pseudo-problem'. *JAMA*. 1979;241:53-4.
- Kennedy Jr JA. Dermatoses common in blacks. *Postgrad Med*. 1977;61:122-7.
- Perry PK, Cook-Bolden FE, Rahman Z, Jones E, Taylor SC. Defining pseudofolliculitis barbae in 2001: a review of the literature and current trends. *J Am Acad Dermatol*. 2002;46(Suppl.):s113-9.
- Dunn Jr JF. Pseudofolliculitis barbae. *Am Fam Physician*. 1988;38:169-74.
- Steggerda M, Seibert HC. Size and shape of head hairs from six racial group. *J Hered*. 1942;32:315-8.
- Kligman AM, Strauss JS. Pseudofolliculitis of the beard. *Arch Dermatol*. 1956;74:533-42.
- Brauner GJ, Flandermeyer KL. Pseudofolliculitis barbae. Medical consequences of interracial friction in the US Army. *Cutis*. 1979;23:61-6.
- Allen AM. Skin diseases in Vietnam 1965-72. In: Ognibene AJ, ed. *Internal Medicine in Vietnam*. Vol 1. Washington, DC: Medical Department, US Army, Office of The Surgeon General, and Center of Military History; 1977: 129-31.
- Sattgast JE. Pseudofolliculitis—a dilemma for the Army. *Med Bull US Army Eur*. 1982;39:3-11.
- Alexander AM, Alexander WI. Pseudofolliculitis barbae in the military. A medical, administrative and social problem. *J Natl Med Assoc*. 1974;66:459-64.
- McLean WHI. Close Shave for a Keratin Disorder—K6hf Polymorphism Linked to Pseudofolliculitis Barbae. *J Invest Dermatol*. 2004;122:x-xiii.
- Tolgyesi E, Coble DW, Fang FS, Kairinen EÓ. A comparative study of beard and scalp hair. *J Soc Cosmet Chem*. 1983;34:361-2.
- Brown Jr LA. Pathogenesis and treatment of Pseudofolliculitis barbae. *Cutis*. 1983;32:373-5.
- Strauss JS, Klingman AM. Pseudofolliculitis of the beard. *Arch Dermatol*. 1956;74:533-42.
- Winter H, Schissel D. An unusual Ala12Thr polymorphism in the 1A alpha-helical segment of the companion layerspecific keratin K6hf: evidence for a risk factor in the etiology of the common hair disorder pseudofolliculitis barbae. *J Invest Dermatol*. 2004;122:652-7.
- Winter H, Langbein L, Praetzel S, Jacobs M, Rogers MA, Leigh IM, et al. A novel human type II cytokeratin, K6hf, specifically expressed in the companion layer of the hair follicle. *J Invest Dermatol*. 1998;111:955-62.
- Ross EV, Evans LA, Yeager JK. Pseudofolliculitis barbae associated with an unusual hair whorl. *Cutis*. 1993;51:107-8.
- Alexander AM. Pseudofolliculitis diathesis. *Arch Dermatol*. 1974;109:729-30.
- García RL. Pseudofolliculitis pubis. *Arch Dermatol*. 1975;111:130.
- García RL, White JW. Pseudofolliculitis barbae in a woman. *Arch Dermatol*. 1978;114:1856.
- Smith JD, Odom RB. Pseudofolliculitis capitis. *Arch Dermatol*. 1977;113:328-9.
- White SW, Rodman OG. Pseudofolliculitis vibrissa. *Arch Dermatol*. 1981;117:368-9.
- Dilaimy M. Pseudofolliculitis barbae of the legs. *Arch Dermatol*. 1974;112:507-8.
- Tkach JR, Shannon JR, Beastro R. Pseudofolliculitis due to preoperative shaving. *AORN J*. 1979;30:881-4.
- Lachappelle JM, Tennstedt D, Cromphaut P. Pseudofolliculitis of the beard and "fiddler's neck" (letter). *Contact Dermatol*. 1982;7:247.
- Fisher AA. Dermatitis in a musician. Part III: Injuries caused by specific musical instruments. *Cutis*. 1998;62:261-2.
- Lear J, Bourke JF, Burns DA. Hyperplastic pseudofolliculitis barbae associated with cyclosporin. *Br J Dermatol*. 1997;136:132-3.
- Lally A, Wojnarowska F. Hypertrophic pseudofolliculitis in white renal transplant recipients. *Clin Exp Dermatol*. 2007;32:268-71.
- Barcala L, Páez JA, Vidal S, Sáez MA, Arjona C, Heras JA. Folliculitis por *Candida* posterior a una depilación. *Actas Dermosifiliogr*. 1999;90:241-4.
- Zaballos P, Ara M, Seral C, Rodero J, Grasa MP, Agurruza JM, et al. Folliculitis postdepilación por *Mycobacterium chelonae*. *Actas Dermosifiliogr*. 2002;93:259-62.
- Coker LR, Swain R, Morris R, McCall CO. Disseminated cryptococcosis presenting as pseudofolliculitis in an AIDS patient. *Cutis*. 2000;66:207-10.
- Coquilla BH, Lewis CW. Management of pseudofolliculitis barbae. *Mil Med*. 1995;160:263-9.
- Crutchfield CE. The causes and treatment of pseudofolliculitis barbae. *Cutis*. 1998;61:351-4.
- Halder RM, Richards GM. Therapeutic approaches for pseudofolliculitis barbae. *Cosmetic Dermatol*. 2003;16:42-5.
- Cook-Bolden FE, Barba A, Halder R, Taylor S. Twice-daily applications of benzoyl peroxide 5%/clindamycin 1% gel versus vehicle in the treatment of pseudofolliculitis barbae. *Cutis*. 2004;73:18-24.
- Perricone NV. Treatment of pseudofolliculitis barbae with topical glycolic acid: a report of two studies. *Cutis*. 1993;52:232-5.
- Goldstein BG, Goldstein AO. Disponible en: <http://www.uptodateonline.com/Lats literature review version 17.2: mayo 2009 This topic last updated: diciembre 1, 2008>.
- Friedman SJ. Treatment of steatocystoma multiplex and pseudofolliculitis barbae with isotretinoin. *Cutis*. 1987;39:506-7.
- Bridgeman-Shah S. The medical and surgical therapy of pseudofolliculitis barbae. *Dermatol Ther*. 2004;17:158-63.
- Serrano-Grau P, Campo-Voegeli A, Romero D. Fotodepilación. *Actas Dermosifiliogr*. 2009;100:351-61.
- Thomas EJ. Lasers in Treatment of Pseudofolliculitis Barbae. *Dermatol Surg*. 1999;25:422-3.
- Battle Jr EF, Hobbs LM. Laser-assisted hair removal for darker skin types. *Dermatol Ther*. 2004;17:177-83.
- Rogers CJ, Glaser DA. Treatment of Pseudofolliculitis Barbae Using the Q-Switched Nd:YAG Laser with Topical Carbon Suspension. *Dermatol Surg*. 2000;26:737-42.

44. Nanni C, Brancaccio R, Cooperman M. Successful treatment of pseudofolliculitis barbae with a long pulsed alexandrite laser. *Lasers Surg Med.* 1999;11:21.
45. Sadick NS, Weiss RA, Shea CR, Nagel H, Nicholson J, Prieto VG. Long-term photoepilation using a broad-spectrum intense pulsed light source. *Arch Dermatol.* 2000;136:1336–40.
46. Chui CT, Berger TG, Price VH, Zachary CB. Recalcitrant Scarring Follicular Disorders Treated by Laser-Assisted Hair Removal: A Preliminary Report. *Dermatol Surg.* 1999;25:34–7.
47. Moreno-Arias GA, Castelo-Branco C, Ferrando J. Side-effects after IPL photoepilation. *Dermatol Surg.* 2002;28:1131–4.
48. Yamauchi PS, Lask GP, Kelly AP. Treatment of pseudofolliculitis barbae with the diode laser. *J Cutan Laser Ther.* 1999;1: 109–11.
49. Ross EV, Cooke LM, Timko AL, Overstreet KA, Graham BS, Barnette DJ. Treatment of pseudofolliculitis barbae in skin types IV, V, VI with long-pulsed Neodymium:yttrium aluminum garnet laser. *J Am Acad Dermatol.* 2002;47:263–70.
50. Schultze R, Meehan KJ, López A, Sweeney K, Winstanley D, Apruzzese W, et al. Low-Fluence 1064-nm Laser Hair Reduction for Pseudofolliculitis Barbae in Skin Types IV, V, and VI. *Dermatol Surg.* 2009;35:98–107.
51. Toosi P, Sadighha A, Sharifian A, Razavi GM. A comparison study of the efficacy and side effects of different light sources in hair removal. *Lasers Med Sci.* 2006;21:1–4.
52. Emerson R, Town G. Hair removal with a novel, low fluence, home-use intense pulsed light device. *J Cosmet Laser Ther.* 2009;11:98–105.
53. Hage JJ, Bouman FG. Surgical depilation for the treatment of pseudofolliculitis barbae or local hirsutism of the face: Experience of the first 40 patients. *Plast Reconst Surg.* 1991;88: 446–51.
54. Smith SR, Piacquadio DJ, Beger B, Littler C. Eflornithine cream combined with laser therapy in the management of unwanted facial hair growth in women: a randomized trial. *Dermatol Surg.* 2006;32:1237–43.
55. Hamzavi I, Tan E, Shapiro J, Lui H. A randomized bilateral vehicle-controlled study of eflornithine cream combined with laser treatment versus laser treatment alone for facial hirsutism in women. *J Am Acad Dermatol.* 2007;57:54–9.