

# ACTAS Dermo-Sifiliográficas

Full English text available at  
[www.elsevier.es/ad](http://www.elsevier.es/ad)



## DERMATOLOGÍA PRÁCTICA

# Epidermólisis ampollosas hereditarias: del diagnóstico a la realidad

A. Hernández-Martín\* y A. Torrelo

Servicio de Dermatología, Hospital Infantil del Niño Jesús, Madrid, España

Recibido el 9 de noviembre de 2009; aceptado el 22 de marzo de 2010  
Disponible en Internet el 1 de julio de 2010

### PALABRAS CLAVE

Epidermólisis  
ampollosa;  
Complicaciones;  
Manifestaciones  
sistémicas;  
Tratamiento

### KEYWORDS

Epidermolysis bullosa;  
Complications;  
Systemic  
manifestations;  
Treatment

### Resumen

Las epidermólisis ampollosas hereditarias (EA) son un grupo de enfermedades que los dermatólogos conocemos bien, y cuyo diagnóstico, habitualmente inmediato, es devastador para las familias afectadas. Las EA son enfermedades que exceden con mucho el ámbito dermatológico, ya que los pacientes afectados asocian con frecuencia una gran variedad de manifestaciones sistémicas mucho más graves que la propia enfermedad cutánea. Los dermatólogos tenemos la obligación de conocer las posibles complicaciones de las EA, porque nuestra intervención es fundamental para derivar adecuadamente a nuestros pacientes y coordinar a todos los especialistas involucrados en su atención.

© 2009 Elsevier España, S.L. y AEDV. Todos los derechos reservados.

### Inherited Epidermolysis Bullosa: From Diagnosis to Reality

### Abstract

Inherited epidermolysis bullosa (EB) refers to a group of diseases that is well-known to dermatologists. The diagnosis of an EB disease, which is usually straightforward, is devastating for affected families. The manifestations of forms of EB run well beyond the boundaries of dermatology, as patients frequently present a wide range of associated systemic conditions that can be considerably more severe than the skin disease itself. As dermatologists, we must be aware of the potential complications of EB because our intervention is essential for the correct referral of patients and coordination of all the specialists involved in their care.

© 2009 Elsevier España, S.L. and AEDV. All rights reserved.

### Introducción

Las epidermólisis ampollosas (EA) son un grupo de enfermedades que los dermatólogos conocemos bien, y cuyo diagnóstico, habitualmente inmediato, es devastador para las familias afectadas. Afortunadamente su frecuencia es

\*Autor para correspondencia.

Correo electrónico: [ahernandez\\_hnj@yahoo.es](mailto:ahernandez_hnj@yahoo.es)  
(A. Hernández-Martín).

baja, por lo que pertenecen al grupo de las enfermedades raras, aquellas condiciones cuya prevalencia es menor de 1 caso por cada 2.000 individuos. La gravedad de las distintas formas de EA es variable, pero el pronóstico no es completamente predecible *a priori*, porque la clínica inicial no se corresponde necesariamente con su gravedad real en el futuro. Así, existen formas de EA simples (EAS) en las que las lesiones son generalizadas al nacer y con el transcurso de los años se localizan exclusivamente en las manos y los pies, mientras que algunas EA distróficas, *a priori* las más graves (EAD), pueden localizarse exclusivamente en las zonas de prominencia ósea sin disturbar apenas la vida del individuo. Paralelamente, una EAS con gran afectación de los pies puede ser mucho más invalidante que una forma leve de EAD, a pesar de que la gravedad potencial de las primeras es mucho menor.

Las EA constituyen una enfermedad genética que excede con mucho el ámbito dermatológico, ya que los pacientes afectados pueden asociar manifestaciones sistémicas mucho más graves que la propia enfermedad cutánea. Este trabajo no pretende ser una revisión exhaustiva de las complicaciones asociadas a las EA, sino una revisión general de las mismas. Los dermatólogos tenemos la obligación de conocerlas porque nuestra intervención es fundamental para derivar adecuadamente a los pacientes y coordinar a todos los especialistas involucrados.

## El dermatólogo

### Abordaje diagnóstico

El diagnóstico de las EA no modifica el curso de la enfermedad, pero resulta útil desde el punto de vista pronóstico, tanto para el individuo ya afectado como para proporcionar consejo genético a los padres si desean tener más descendencia. Hasta el momento se han realizado tres clasificaciones consenso<sup>1-3</sup>, la última de las cuales se ha publicado en el año 2008<sup>1</sup>. El estudio clínico detallado de cada forma de epidermólisis no es objetivo de este artículo, por lo que solamente resumiremos las novedades fundamentales que aporta esta nueva clasificación:

1. La división clásica en EAS, EA juntural (EAJ) y EAD se amplía con un nuevo grupo, denominado EA mixta o dermo-epidérmica, integrada exclusivamente por el síndrome de Kindler (tabla 1).
2. Se incorporan dos nuevas enfermedades dentro de las EAS, denominadas EAS acantolítica letal<sup>4</sup> y síndrome de displasia ectodérmica-fragilidad cutánea<sup>5</sup> (fig. 1).
3. Se introduce una nueva entidad –ya conocida pero no categorizada dentro de las EA– incluida en las EAJ, denominada síndrome laringo-óculo-cutáneo<sup>6</sup>.
4. Se contempla la posibilidad de un gran número de formas dominantes dentro de las EAD, clásicamente consideradas recesivas en casi todos los casos (fig. 2).
5. Se propone eliminar el calificativo de «transitoria» en la forma de EAD previamente denominada «dermólisis transitoria del recién nacido», ya que se han observado formas en las que las lesiones reaparecen tardíamente.
6. Se aconseja el mapeo antigénico como método diagnóstico de elección, en lugar del estudio con microscopio

**Tabla 1** Clasificación de las epidermólisis ampollas

<b>EA simples</b>
<i>Superficiales</i>
EAS acantolítica letal
Síndrome de displasia ectodérmica-fragilidad cutánea
EAS superficial
<i>Basales</i>
EAS localizada
EAS Downing-Meara o herpetiforme
EAS generalizada (otras no Dowling-Meara)
EAS con pigmentación moteada
EAS con distrofia muscular
EAS con atresia pilórica
EAS autosómica recesiva
EAS de Ogná
EAS circunada migratoria
<b>EA junturales</b>
<i>Tipo Herlitz</i>
<i>Tipo no-Herlitz</i>
EAJ tipo no Herlitz localizada
EAJ con atresia pilórica
EAJ inversa
EAJ de aparición tardía
Síndrome laringo-óculo-cutáneo
<b>EA distróficas</b>
<i>Recesivas</i>
EADR generalizada grave
EADR generalizada (otras no graves)
EADR inversa
EADR pretibial
EADR pruriginosa
EADR centripeta
AEDR tipo dermólisis del recién nacido
<i>Dominantes</i>
EADD generalizada
EADD acral
EADD pretibial
EADD pruriginosa
EADD con distrofia ungueal sólo
EADD tipo dermólisis del recién nacido
<b>EA mixtas</b>
Síndrome de Kindler

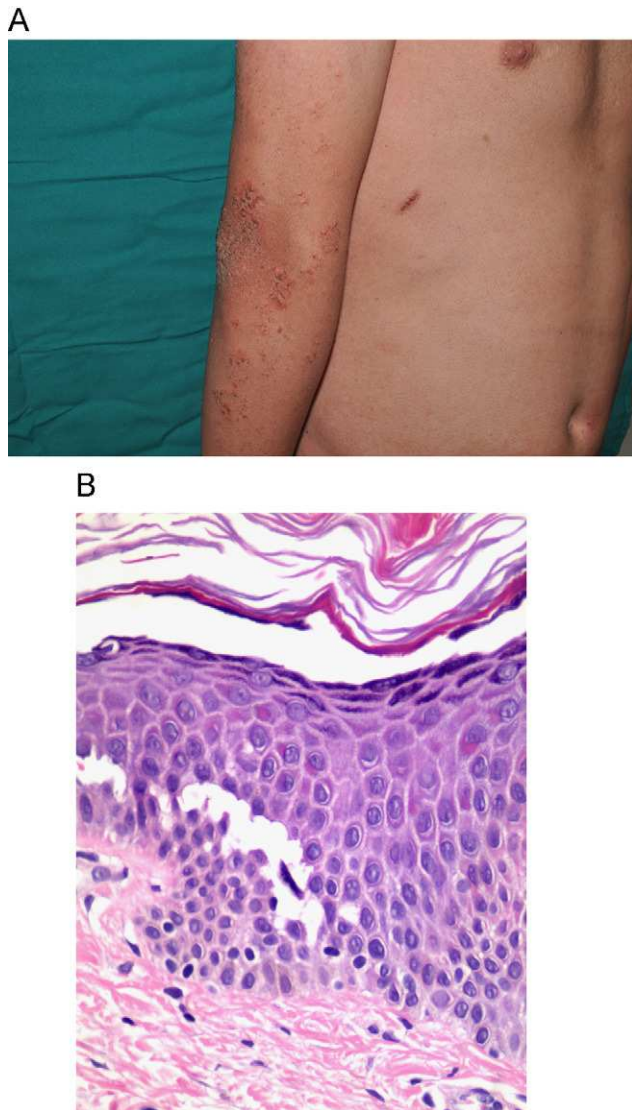
Tomada de Fine JD et al<sup>1</sup>. EA: epidermólisis ampollas; EADD: epidermólisis ampollas distróficas dominantes; EADR: epidermólisis ampollas distróficas recesivas; EAJ: epidermólisis ampollas junturales; EAS: epidermólisis ampollas simples.

electrónico, por considerarse aquel un método más accesible, económico y sencillo de interpretar que el estudio ultraestructural.

7. Se propone eliminar los nombres propios en la clasificación de las enfermedades, a excepción de la EAS herpetiforme o de Dowling-Meara y de la EAJ de tipo Herlitz y no Herlitz.

### Abordaje terapéutico

Actualmente las EA no son curables, y sólo es posible hacer tratamiento preventivo y sintomático de las lesiones

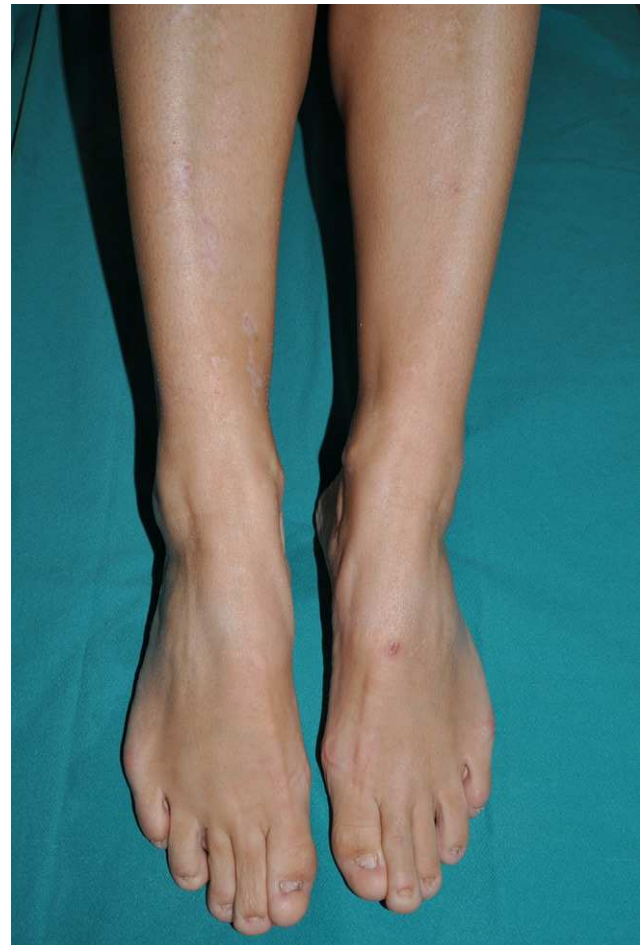

**Figura 1** A) Lesiones erosivo-costrosas en la extremidad superior de un paciente con el síndrome de displasia ectodérmica-fragilidad cutánea. B) Imagen histológica de la misma enfermedad donde se aprecia acantólisis epidérmica suprabasal. (H&E 80x)

cutáneas y las potenciales complicaciones sistémicas. La intervención precoz es de vital importancia, ya que de ello dependerá la calidad de vida e incluso la esperanza de vida de estos pacientes.

### Curas tópicos. Cuidados de enfermería

El papel de la enfermería en la realización de las curas y el seguimiento de las lesiones cutáneas es esencial, y por tanto la formación y la experiencia de este colectivo son de gran utilidad. Lamentablemente, nuestro sistema sanitario apenas contempla la especialización de la enfermería, por lo que habitualmente contamos más con la buena voluntad de estos profesionales que con auténticos programas específicos de formación. La enfermería se encarga de educar a las familias en el manejo de los niños, les aconseja acerca de los apósitos y tratamientos tópicos idóneos y, en general,



**Figura 2** Epidermolisis ampollosa distrófica dominante. Afectación preferentemente ungueal y pequeñas cicatrices distróficas blanquecinas en ambas regiones pretibiales.

mantienen un contacto cercano y cotidiano con los afectados que es más difícil de establecer con el médico. Además, controlan la evolución de las lesiones, detectando focos de infección, ulceraciones de evolución tórpida y otras posibles complicaciones locales o sistémicas.

La extrema fragilidad de la piel de los niños es evidente desde el nacimiento, por lo que la prevención de las ampollas empieza en ese momento (tabla 2). Hay que manejar al niño con exquisito cuidado y evitar incluso pequeños traumatismos, como que se frote una pierna con la otra. Se deben colocar apósitos almohadillados en las zonas donde las ampollas se producen con más facilidad, como por ejemplo los talones, las rodillas, los codos y las manos. A pesar de ello, muchas veces aparecen ampollas incluso sin aparente traumatismo desencadenante. En las fases iniciales de la ampolla se recomienda drenar el contenido líquido de la misma sin despegarla; no obstante, si la ampolla tiene contenido purulento o el techo es costroso hay que retirarlo en su totalidad para impedir que la costra oculte o promueva la infección.

Existen una gran variedad de apósitos en el mercado que se elegirán en función de la profundidad de la herida, el volumen del exudado y la sospecha de infección (tabla 3). En todos los casos se deben usar apósitos no adhesivos y no

**Tabla 2** Decálogo del cuidado de la piel del lactante con epidermolísis ampollosa

1. Manejar al niño cogiéndolo con una mano bajo las nalgas y otra en la cabeza. Evitar cogerlo por debajo de las axilas
2. Usar ropa suave, de algodón y sin ceñir; mejor si no hace arrugas
3. Bañar al niño sin jabón y aplicar una loción hidratante con delicadeza
4. Secar el cuerpo por aplicación (con pequeños toques), sin frotar
5. Drenar el contenido líquido de las ampollas con una aguja estéril sin desepitelializarlas
6. Extremar la higiene y usar clorhexidina 0,5% como antiséptico
7. No usar antibióticos si no hay sospecha o confirmación de infección
8. Elegir el apósito en función de la exudación y la presencia o no de infección
9. Utilizar apósitos no adhesivos ni totalmente oclusivos
10. Acolchar las zonas de relieve óseo o probable traumatización antes de que aparezcan lesiones

Modificada de la Guía de curas en neonatos (<http://www.debra.es/epidermolisis-bullosa/informacion/index.html>)

**Tabla 3** Tipos de apósitos utilizados en las epidermolísis ampollosas

**Apósito primario** (de silicona o hidrocoloides, en contacto con la herida)

Erosión superficial/exudación leve: Mepitel<sup>®</sup>, Urgotul<sup>®</sup>  
 Erosión profunda/exudación ++: Mepilex<sup>®</sup>/Mepilex Lite<sup>®</sup>  
 Infección: Urgotul Sag<sup>®</sup>, Mepilex Plata<sup>®</sup>

**Apósito secundario** (sobre los anteriores, para amortiguar traumatismos)

Velband<sup>®</sup> (apósito algodónoso)  
 Tubifast<sup>®</sup> /Tubitón<sup>®</sup> (malla tubular)

completamente oclusivos, para que la exudación no quede retenida y actúe como caldo de cultivo para los microorganismos. En el caso de que el niño precise algún tipo de apósito adhesivo (por ejemplo, con objeto de una monitorización o para inmovilizar una vía), es conveniente aplicar previamente un poco de vaselina en la zona, con el fin de minimizar la fricción al despegarlo.

La colonización bacteriana y la infección retrasan e impiden la cicatrización de las heridas, pero el uso de antibióticos tópicos no está indicado si no se ha confirmado la infección. El agente bacteriano más frecuentemente implicado es el *Sthapylococcus aureus*; de momento, las cepas estafilocócicas no son meticilín-resistentes en este grupo de pacientes, pero es posible que su incidencia aumente en el futuro, al igual que ocurre en el resto de la población. Ocasionalmente se pueden aislar bacterias gram negativas, como *Escherichia coli* o *Pseudomonas*, pero a menudo son agentes contaminantes más que verdaderos

patógenos<sup>7</sup>. En las heridas no infectadas pueden emplearse antisépticos como clorhexidina al 0,5% (la povidona iodada está contraindicada en niños pequeños, e incluso es poco recomendable en adultos con erosiones extensas), peróxido de hidrógeno o pequeñas cantidades de vinagre e incluso lejía muy diluida en la bañera<sup>8</sup>. La aplicación de sustancias bactericidas o bacteriostáticas antes de la aplicación de los apósitos es controvertida. Las más utilizadas son polimixina B, bacitracina y sulfadiazina argéntica, pero hay que tener en cuenta el riesgo de absorción percutánea cuando las erosiones son extensas, como ocurrió con un paciente que sufrió una argiria sistémica secundaria a la aplicación de sulfadiazina tópica<sup>9,10</sup>. Algunos estudios ha demostrado que la aplicación tópica de miel en las heridas disminuye el mal olor, facilita la desbridación de las heridas e incluso tiene propiedades analgésicas, gracias a sus efectos antimicrobianos y antiinflamatorios<sup>11</sup>. No se recomienda el empleo rutinario de mupiricina, ya que pueden aparecer resistencias bacterianas<sup>12</sup>. En casos seleccionados, cuando se ha confirmado la infección local y las heridas infectadas son extensas, se puede administrar antibioterapia oral específica. Las infecciones sistémicas son raras y suelen proceder de catéteres o por el uso indiscriminado de corticoides tópicos o sistémicos<sup>8</sup>.

Las curas tópicas suelen ir asociadas a un intenso dolor durante el despegamiento de los apósitos y la aplicación de los nuevos. En la mayoría de los centros hospitalarios estos procedimientos se realizan bajo sedación, pero el dolor es mucho más difícil de controlar en las curas domiciliarias. Es recomendable sumergir al niño en la bañera para humedecer los apósitos y despegarlos sin dificultad, y puede administrarse paracetamol o un antiinflamatorio no esteroideo (AINE) con unos minutos de antelación para aliviar las molestias durante la manipulación de las heridas.

El prurito es otro de los síntomas característicos de todas las EA, pero fundamentalmente de las EAD recesivas (EADR) y la EAS-DM<sup>13</sup>. Probablemente está relacionado con la sequedad de la piel en la zona afectada, la inflamación crónica local y los procesos continuos de cicatrización, que desencadenan la liberación de mediadores del picor y promueven la aparición de un círculo vicioso rascado-errosión-picor agotador para el paciente. Las medidas terapéuticas, de eficacia muy variable, oscilan desde los inofensivos baños con agua fría o los antihistamínicos habituales al empleo de inmunosupresores e inmunomoduladores como ciclosporina<sup>14,15</sup> o talidomida<sup>16</sup>.

En la actualidad existen diversas líneas de investigación encaminadas a la producción de piel artificial para el tratamiento de las heridas<sup>17</sup>, pero por el momento su acceso es exclusivamente experimental.

### Cuidados médicos generales

En esencia, el paciente con EA es un individuo normal que, aparte de las no pocas complicaciones de su enfermedad, es susceptible de sufrir cualquier otra. Los niños deben ser vacunados con normalidad según el calendario vacunal infantil y seguir los protocolos preventivos y las revisiones pediátricas habituales. Es frecuente que presenten un cierto retraso estato-ponderal, pero no necesariamente ha de estar relacionado con la enfermedad; por ejemplo, hay que

considerar el posible factor de prematuridad, tener en cuenta la talla de los padres, o incluso que puede haber un cierto retraso físico debido exclusivamente a su motilidad reducida. Un considerable número de afectados presenta un retraso en el desarrollo puberal, probablemente debido, entre otros factores, al déficit nutricional y a la inflamación crónica. Este retraso puberal suele afectar psíquicamente a los pacientes y puede contribuir a empeorar la osteopenia y osteoporosis que padecen, por lo que en algunos casos está indicada la intervención hormonal exógena<sup>7</sup>.

Cuando estos pacientes requieren una intervención quirúrgica (por ejemplo, una apendicitis), hay que extremar los cuidados cutáneos. Se pueden coger vías periféricas con normalidad, pero deben protegerse alrededor para evitar el roce con la piel circundante (por ejemplo, con un apósito de silicona o hidrocloide bajo la cánula); las vías de intubación deben ser algo más estrechas de lo habitual y lubricarse bien para que se deslicen sin dificultad; antes de colocar los electrodos de monitorización es conveniente aplicar un poco de vaselina para que luego despeguen sin dificultad; hay que proteger y acolchar debidamente las zonas de apoyo corporal y hay que continuar con los cuidados habituales una vez terminada la intervención (tabla 4). Aunque todas las recomendaciones anteriores parecen de fácil ejecución, el manejo de los pacientes con EA suele suscitar una gran incertidumbre en el personal sanitario que les atiende, la cual no es fácil de resolver sin la experiencia o el asesoramiento adecuados.

**Tabla 4** Cuidados de los pacientes con epidermólisis ampollas durante las intervenciones quirúrgicas

#### Cuidados preoperatorios

Corregir anemia y desequilibrio hidroelectrolítico y/o proteico

Valorar el estado de la boca para la intubación (microstomía, piezas dentales inestables)

Valorar ecocardiografía en pacientes con riesgo de miocardiopatía

#### Cuidados perioperatorios

Informar de la enfermedad a todo el personal involucrado en el manejo del paciente

Evitar cualquier traumatismo accidental durante los procedimientos de traslado a la sala de operaciones (mejor que el paciente lo haga solo si es capaz)

No colocar cintas de identificación en los tobillos ni en las muñecas, mejor rotular la ropa

No usar esparadrapos para cerrar los párpados

Acolchar con compresas los manguitos de presión

No usar pulsímetros adhesivos (mejor de pinza)

Fijar bien las vías de canalización y proteger por debajo

Lubricar la superficie cutánea antes de pegar los electrodos

Lubricar las sondas de intubación (traqueales, nasogástricas, etc.)

Lubricar las zonas periorales de contacto de la mascarilla y aplicarla suavemente

Utilizar la diatermia bipolar para no tener que pegar la placa de diatermia

Desinfectar el campo operatorio sin frotar excesivamente

Modificada de Fine JD et al<sup>7</sup>.

## Complicaciones sistémicas de las epidermólisis ampollas

### Complicaciones gastrointestinales

La afectación gastrointestinal (GI) es frecuente y asocia una considerable morbilidad, incluyendo retraso del crecimiento, anemia refractaria, hipoalbuminemia, malabsorción y malnutrición. Los trastornos relacionados con la alteración gastrointestinal pueden observarse en cualquier tipo de EA, pero habitualmente son más graves en las EADR. El frágil epitelio digestivo sufre reiteradas ampollas, erosiones y denudaciones que determinan la aparición de las complicaciones (tabla 5).

### Retraso del crecimiento

El retraso estatoponderal es prácticamente constante en los pacientes con EADR. Según un estudio realizado con los pacientes reclutados en el *National Epidermolysis Bullosa Registry* británico (NEBR), el riesgo acumulado de padecer retraso del crecimiento en sujetos con formas graves de EADR fue del 79,4% a los 20 años de vida<sup>18</sup>; con menor frecuencia, el retraso del crecimiento se observa también en formas graves de EAS, sobre todo en la de tipo Dowling-Meara y en las formas de EAS recesivas. En algunos casos este retraso se justifica por la afectación de la mucosa oral y gástrica, pero en otros pacientes apenas existen lesiones mucosas que lo justifiquen.

**Tabla 5** Manifestaciones gastrointestinales de las epidermólisis ampollas

Disfunción de la motilidad de deglución  
 Disfagia  
 Estenosis esofágicas  
 Pliegues esofágicos  
 Perforación esofágica  
 Vómito de epitelio esofágico desprendido  
 Reflujo gastroesofágico  
 Anomalías de la motilidad esofágica  
 Hernia de hiato  
 Úlcera péptica  
 Atresia o estenosis del píloro  
 Malnutrición y retraso del crecimiento  
 Enteropatía pierde-proteína  
 Estreñimiento  
 Impactación de fecolitos  
 Estenosis rectal  
 Fisura rectal  
 Hemorroides  
 Diarrea crónica  
 Megacolon/megarrecto  
 Perforación sigmoide  
 Diverticulitis  
 Colon irritable  
 Enfermedad inflamatoria intestinal

Modificada de Fine JD et al<sup>7</sup>.

En esta complicación influyen diferentes factores, como el consumo insuficiente de alimentos, el aumento del consumo de energía asociado a las erosiones crónicas y la malabsorción imputable al denudado de la mucosa<sup>19</sup>. El estreñimiento crónico y la aparición de fisuras anales dolorosas empeoran la situación, ya que provocan un rechazo inconsciente hacia la comida<sup>19</sup>.

Es habitual que los niños con EADR rechacen la comida, y que los padres no sepan cómo comportarse ante esta situación, ya que no saben si el niño tiene verdadero dolor o si se trata de un comportamiento infantil injustificado desde el punto de vista orgánico. Para evitar el retraso del crecimiento es importante planificar la dieta de los pacientes, suministrándoles el aporte calórico, vitamínico y de oligoelementos necesario. Los suplementos energéticos por vía oral son de utilidad como complemento a la alimentación, así como la realización de una gastrostomía<sup>20</sup>. Este último recurso parece de especial utilidad cuando se realiza antes de que el retraso del crecimiento sea evidente<sup>18,20</sup>. Por el contrario, no es recomendable utilizar sondas nasogástricas durante largos periodos de tiempo, porque la fricción crónica sobre la mucosa puede provocar erosiones y las consiguientes secuelas cicatriciales; del mismo modo, sólo debe recurrirse a la nutrición parenteral en casos extremos, debido al riesgo de septicemia originada en el catéter<sup>19</sup>.

### Estenosis esofágica

Es una de las complicaciones GI más importantes de las EA, probablemente secundaria a los episodios reiterados de denudación mucosa y cicatrización. La estenosis del estómago se observa hasta en un 64,9% de los pacientes con EADR<sup>18,21</sup>, y aunque su prevalencia aumenta con la edad, a veces comienza en la primera década de la vida<sup>21</sup>. En la mayoría de los casos la estenosis se localiza en el tercio superior del esófago, y puede ser solitaria o múltiple y medir unos milímetros o varios centímetros<sup>22,23</sup>. Cuando la estenosis es importante es necesario realizar una corrección de la misma, siendo la dilatación con balón el método preferido por algunos autores<sup>24,25</sup>; en casos refractarios o demasiado graves se puede recurrir a métodos quirúrgicos más agresivos, como la resección parcial o la interposición de colon, procedimientos complejos que asocian una considerable morbilidad<sup>18,26</sup>.

### Estreñimiento

Es el síntoma digestivo más frecuente y común en todas las formas de EA. Las dificultades de masticación y deglución, los suplementos de hierro y el posible dolor asociado a las lesiones de la mucosa anal provocan la retención fecal y una serie de complicaciones asociadas como el megacolon, el desgarro mucoso, la fisuración perianal, las hemorroides, la intususpección intestinal, etc.<sup>18</sup>. Es recomendable planificar una dieta rica en fibra y se pueden utilizar laxantes osmóticos o estimulantes de la motilidad intestinal, pero deben evitarse los enemas y los supositorios por el riesgo de traumatizar la mucosa anal<sup>7</sup>.

### Atresia pilórica

La atresia pilórica se asocia a una forma excepcional de EAS con déficit de plectina<sup>27</sup> y, con más frecuencia, a algunas formas de EAJ con déficit de  $\alpha 4\beta 6$  integrina<sup>28,29</sup>. En este último caso la afectación sistémica suele ser muy grave y el paciente muere en los primeros años de la vida<sup>29,30</sup>. Las técnicas quirúrgicas de reconstrucción pilórica sólo se emplean cuando el niño tiene alguna posibilidad de supervivencia.

### Complicaciones oftalmológicas

La afectación del epitelio ocular es frecuente y puede afectar irreversiblemente a la visión si no se realiza un tratamiento precoz. La gravedad es variable (tabla 6). Las alteraciones pueden ser transitorias y autolimitadas, como el lagrimeo y el eritema conjuntival, o de tipo cicatricial permanente, como el ectropion y el simbléfaron. En la serie de pacientes integrados dentro del NEBR, la afectación más frecuente fue la vesiculación y erosión corneal<sup>19</sup>. La mayoría de los afectados sufren una EAJ o una EADR, pero también se han descrito alteraciones oculares en casos graves de EAS tipo Dowling-Meara<sup>31</sup>. Dada la importancia del tratamiento precoz, es muy importante remitir a estos pacientes al oftalmólogo en cuanto surja algún indicio de afectación.

### Complicaciones de la cavidad oral y la mucosa traqueo-laríngea

Todas las formas de EA pueden cursar con lesiones ampollas, erosivas y cicatriciales de la mucosa oral, pero su repercusión clínica dependerá de la extensión de las lesiones y del tipo de EA (tabla 7). En las fases erosivas agudas el paciente rechaza los alimentos porque tiene dolor, y cuando hay secuelas cicatriciales la masticación y

**Tabla 6** Complicaciones oftalmológicas de las epidermolisis ampollas

Eritema y lagrimeo
Fotofobia
Dolor ocular
Inyección y/o edema conjuntival
Hemorragia subconjuntival
Blefarconjuntivitis
Queratitis por exposición
Ampollas, erosiones y ulceraciones corneales
Opacidades y cicatrices corneales
Neovascularización corneal
Disminución de la agudeza visual
Pseudopterigión
Simblefaron
Anquiblefaron
Ectropion
Obstrucción del ducto lagrimal
Disminución de la densidad de las pestañas
Lesiones ampollas en el tejido cutáneo periocular (párpados)

Modificada de Fine JD et al<sup>7</sup>.

**Tabla 7** Complicaciones de la cavidad oral en las epidermólisis ampollosas

Ampollas y erosiones
Secuelas cicatriciales de las partes blandas
Anquiloglosia
Microstomía
Defectos del esmalte dental
Caries
Pérdida de las piezas dentales
Dificultades para la movilización del bolo alimenticio

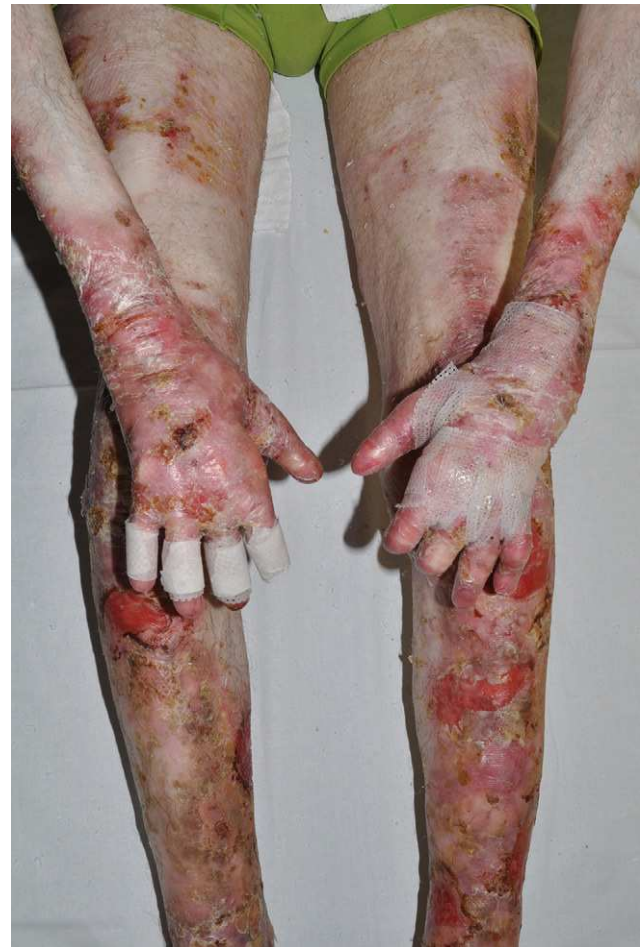Modificada de Fine JD et al<sup>7</sup>.

movilización del bolo alimenticio queda limitada por la escasa movilidad de la lengua (anquiloglosia) y la ocasional pérdida de las piezas dentales. Las caries son particularmente típicas de las EAJ, y muy frecuentes también en la EADR<sup>32</sup>; en su aparición influyen los factores mencionados más arriba junto con la alteración genética del esmalte dental (en cuya formación participa el colágeno XVII)<sup>33,34</sup>, la elevada composición calórica de los suplementos alimenticios, y las dificultades para practicar una adecuada higiene oral (los pacientes no pueden abrir bien la boca, y además no pueden cepillar enérgicamente el interior para no traumatizar la mucosa). La microstomía, particularmente frecuente en las EADR, dificulta todavía más la alimentación y la higiene dental, e incluso hace muy difícil la realización de procedimientos quirúrgicos de reparación y sustitución de las piezas dentales, por lo que a veces es necesario practicar comisurotomías u otras técnicas reconstructoras de la cavidad oral<sup>35</sup>. Finalmente, la afectación del epitelio del oído puede provocar otitis de repetición y pérdida de la audición, mientras que las erosiones de la mucosa nasal, laríngea y traqueal pueden producir estenosis potencialmente fatales de la vía aérea<sup>36</sup>.

### Complicaciones músculo-esqueléticas

Sin duda la complicación músculo-esquelética más importante es la pérdida de la funcionalidad de las manos. La pseudosindactilia de la mano puede aparecer en edades muy tempranas, incluso durante los primeros meses de la vida y en cualquier tipo de EA, incluyendo las formas graves de EAS-DM<sup>37</sup>. Es frecuente que se produzca precozmente una fusión proximal de los dedos, hecho mencionado en la literatura inglesa como *webbing*, lo cual produce un efecto de acortamiento de la longitud total de los mismos. Cuando aparecen erosiones extensas que afectan a la superficie lateral de los dedos estos pueden fusionarse por completo si no se mantienen bien separados durante la reepitelización; obviamente, la fusión de los dedos disminuye la capacidad para los movimientos finos y, en su grado extremo, determina la aparición de los muñones característicos de las formas graves, con desaparición de los dedos bajo una piel hiperplásica con una capa córnea de un grosor hasta 5 veces mayor de lo normal<sup>38</sup> (fig. 3). En los pies este mismo proceso provoca deformidades que limitan e incluso impiden la bipedestación y la deambulación.

Las contracturas musculares son otra complicación frecuente, en ocasiones muy invalidante. Pueden afectar a cualquier



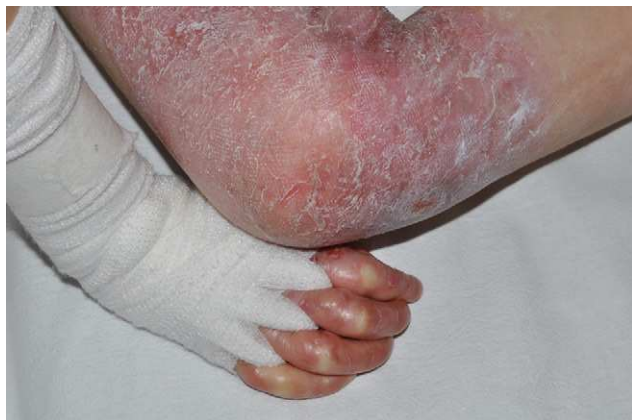**Figura 3** Graves cicatrices distóricas en las cuatro extremidades y pérdida de la parte distal de los dedos en un paciente con una forma grave de epidermólisis ampollosa distrófica recesiva.

articulación, pero es especialmente frecuente en las axilas, en los huesos poplíteos y en las fosas antecubitales<sup>37</sup>. En general, las alteraciones musculoesqueléticas requieren corrección quirúrgica, a menudo reiteradamente porque tienden a reaparecer<sup>39,40</sup>. Si los procedimientos reparadores no se hacen a tiempo los músculos subyacentes se atrofian y las falanges se reabsorben; sin embargo, se desconoce cuál es la edad ideal para empezar a realizarlos.

En la medida de lo posible hay que prevenir la aparición de las ampollas en las manos y los pies. En algunos casos se opta por vendar o acolchar la parte distal de las extremidades, incluso en ausencia de lesiones ampollosas, y otros enfermos emplean vendajes especiales o herramientas ortopédicas hechas a medida que mantienen separados los dedos de las manos durante la noche con el fin prevenir la aparición o consolidación de las complicaciones mencionadas más arriba (fig. 4).

### Complicaciones cardíacas

La cardiomiopatía se asocia fundamentalmente a las EADR graves, pero también se ha observado en algunos pacientes con EAJ<sup>41</sup>. Habitualmente se trata de una miocardiopatía



**Figura 4** Separación proximal de los dedos de las manos por medio de vendas de algodón para prevenir la fusión proximal de los dedos (*webbing*).

dilatada, cuya etiología es multifactorial, incluyendo la sobrecarga de hierro exógeno, la deficiencia de micronutrientes (sobre todo carnitina<sup>42</sup> y selenio<sup>43</sup>), la anemia crónica<sup>44</sup>, el empleo de medicaciones cardiotoxicas como amitriptilina y cisaprida<sup>45</sup>, e incluso las posibles infecciones virales intercurrentes<sup>46</sup>. Puede comenzar en la primera década de la vida y es más frecuente en los pacientes con insuficiencia renal crónica. El 30% de los casos de EADR grave a los que se les detectó una cardiopatía murieron a consecuencia de la misma<sup>41</sup>. El diagnóstico precoz de la cardiopatía es esencial para poder modificar todos los factores agravantes comentados.

### Complicaciones renales y urológicas

Existe una amplia variedad de complicaciones urológicas asociadas, fundamentalmente secundarias a la retracción cicatricial<sup>47</sup>. El riesgo de nefropatía crónica es mayor en las formas graves; influyen factores como la hidronefrosis secundaria a la estenosis ureteral, la amiloidosis secundaria a la inflamación crónica y la concurrencia de glomerulonefritis postestreptocócicas por bacteriemias de origen cutáneo<sup>48</sup>. El fracaso renal crónico es la causa de muerte en un 12% de los pacientes, habitualmente afectados de una EADR grave<sup>49</sup>. Las complicaciones urológicas precisan una reparación quirúrgica en la mayoría de los casos.

### Anemia

La anemia es un hallazgo frecuente en estos pacientes, y en las formas graves puede repercutir en el estado general del individuo, que se encuentra cansado, sin energía y sin apenas ganas de comer. Su origen es diverso, pero el déficit de hierro y la inflamación crónica influyen de manera determinante en su aparición. Paralelamente, parece que la inflamación crónica provoca la liberación de citoquinas inflamatorias que suprimen la eritropoyesis y reducen la eficiencia del uso del hierro circulante<sup>50</sup>. El aporte exógeno de hierro por vía oral es complicado, ya que las formas de mayor biodisponibilidad se tragan mal y además se absorben deficientemente en el intestino<sup>20,51,52</sup>. Se ha visto que la administración intravenosa de hierro aumenta los niveles de

hemoglobina, mejora el estado general y disminuye la necesidad de transfusiones de sangre<sup>51,53</sup>. En este sentido parece que las fórmulas férricas que minimizan el riesgo anafiláctico son el complejo hidróxido de hierro-sucrosa y el gluconato férrico<sup>53,54</sup>, y son preferibles al hierro dextrano por vía intramuscular. En cualquier caso, la forma y pauta de administración del hierro, así como la posibilidad eventual de tratamiento con eritropoyetina y/o transfusiones sanguíneas dependen de cada caso concreto.

### Cáncer y epidermolisis ampollosa

Los pacientes con EA sufren un riesgo elevado de cáncer de piel pero, afortunadamente, no de otro tipo de malignidad interna. Las EAJ y las EADR graves son los tipos que tienen más riesgo asociado de sufrir un carcinoma cutáneo, pero también se han descrito casos de carcinomas epidermoides en EAD dominantes (EADD), así como en enfermos con EAS-DM que desarrollaron epitelomas basocelulares en la edad adulta<sup>55</sup>. Aunque los melanomas son raros, estos tumores pueden aparecer en edades tempranas y fuera de las zonas afectadas por la EA<sup>7</sup>.

### Problemas psicológicos

Indudablemente estos niños se enfrentan a unas dificultades de relación social muy importantes. No sólo se trata de su aspecto físico –más o menos deteriorado en función de la forma clínica–, sino también a la necesidad de llevar vendajes incluso cuando no tienen lesiones, y de la imposibilidad de realizar los mismos ejercicios físicos que el resto de sus compañeros. Por suerte o por desgracia la inteligencia de los niños con EA es normal, y son conscientes de sus limitaciones y del rechazo que su enfermedad ocasiona. El apoyo psicológico es esencial para potenciar la autoestima de los niños afectados y ayudarles a entender el contexto de su enfermedad<sup>56</sup>.

La ayuda psicológica inicial también es trascendental dentro del núcleo familiar. A menudo las familias se enfrentan por primera vez a una enfermedad grave de la que nunca han oído hablar, por lo que la comprensión y adaptación a la misma requiere un esfuerzo psicológico importante. De hecho, se ha visto que la tasa de divorcios y problemas familiares en el seno de las parejas con un hijo afectado es muy elevada<sup>57</sup>.

### Otros profesionales involucrados en el cuidado de pacientes con epidermolisis ampollosas

#### Genetistas

Las EA se deben a la mutación de un gen concreto y con un patrón hereditario conocido, por lo que tienen un diagnóstico genético preciso que permite asesorar a los pacientes afectados y sus familiares. Los genetistas proporcionan consejo genético, esto es, explican a las familias afectadas los mecanismos moleculares que provocan su enfermedad concreta y les facilitan datos acerca de la posibilidad de transmisión a otros descendientes. Naturalmente, la percepción del riesgo de tener un hijo afectado varía mucho en función de cada tipo de EA, y no es el mismo en una pareja que ha convivido con un paciente afectado de una forma



leve de EADR que en otra relacionada con un afectado por una EAJ. Los genetistas también dan información sobre el diagnóstico prenatal, que en todos los casos precisa la obtención de tejido embrionario<sup>58-60</sup>. Al margen de consideraciones éticas que no son objeto de este trabajo, según nuestra actual ley del aborto (Ley Orgánica de Interrupción voluntaria del embarazo de 5 de julio de 1985), la evidencia de afectación fetal podría esgrimirse dentro de los supuestos requeridos para realizar un aborto eugenésico.

### Rehabilitadores, fisioterapeutas y terapeutas ocupacionales

Su intervención debe ser no sólo precoz, sino duradera en el tiempo. El trabajo continuado sobre músculos y articulaciones previene las contracturas y las deformidades, mejora la capacidad funcional de las articulaciones, permite lograr la autonomía del paciente y, en definitiva, estimula la inserción social e incluso laboral del mismo. Las ortesis estáticas (preventivas) y dinámicas (correctoras), los ejercicios terapéuticos dirigidos y las actividades ludicoterapéuticas son herramientas de gran eficacia, así como determinadas formas de medicina física como la hidroterapia<sup>61</sup>.

### Profesionales de atención domiciliaria

La EA es una enfermedad crónica incurable que exige cuidados permanentes y revisiones periódicas cuidadosas. Pasados los primeros años de la vida los pacientes y su entorno se cansan de acudir al médico «para nada»; además, en cada visita se tienen que descubrir por completo y enseñar su cuerpo lleno de lesiones y/o cicatrices, a menudo en espacios hospitalarios sin intimidad, por lo que acaban por renunciar a las visitas de seguimiento. La mayoría de los hospitales españoles carece de infraestructura para atender a estos pacientes; la falta de espacio y, todavía peor, la falta de tiempo para llevar a cabo una revisión adecuada provocan el comprensible rechazo de los pacientes a acudir a nuestra consulta. En algunos países como el Reino Unido existe una potente red de atención extrahospitalaria (*outreach services*) que se encarga del seguimiento domiciliario de los pacientes; este seguimiento incluye la revisión dermatológica y la valoración de aspectos psicosociales que pueden influir en la evolución de la enfermedad. Este modelo es extraordinariamente eficaz y sería deseable disponer de algo similar en España.

### Tratamiento del dolor. Cuidados paliativos

Además de las crisis de dolor agudo ya comentadas en relación con la realización de las curas locales, algunos pacientes padecen un dolor crónico intenso<sup>62</sup>. Hay múltiples factores que lo justifican, incluyendo las lesiones ampollas, las ulceraciones crónicas, la afectación de la mucosa oral, las erosiones corneales, la afectación del tubo digestivo por estenosis, el estreñimiento y la fisuración anal, los espasmos musculares secundarios a las retracciones articulares, etc. En estos casos los enfermos pueden requerir asistencia en la Unidad del Dolor o de Cuidados Paliativos, donde les proporcionan alternativas analgésicas apropiadas a cada caso. Las EAJ, por ejemplo, tienen en la mayoría de

los casos una esperanza media de vida muy corta<sup>63</sup>, y durante la época de supervivencia los bebés sufren grandes dolores que exigen una agresiva intervención analgésica; en el Reino Unido, país en el que su prevalencia es considerablemente mayor que en España, existe la posibilidad de ingresar a estos pacientes en centros de cuidados paliativos (los denominados *hospice*) para poder administrarles reglamentadamente la analgesia en un medio hospitalario. En el extremo más radical está Holanda (que tiene legalizada la eutanasia) donde hubo un caso en el que los padres consiguieron autorización legal para terminar con la vida de su hijo, afectado de una forma distrófica de EA<sup>64</sup>.

### Asociaciones de pacientes. DEBRA España

La rama española de DEBRA (*Dystrophic Epidermolysis Bullosa Research Association*) es extraordinariamente activa y ofrece un apoyo importantísimo a las familias (<http://www.debra.es>). Es una entidad sin ánimo de lucro que se encarga de informar, educar y apoyar a los afectados y a sus familias, así como a profesionales socio-sanitarios. Dispone de enfermeras especializadas que acuden a los domicilios o centros de salud de los pacientes, independientemente de su lugar de residencia, con el objeto de enseñarles a realizar las curas y prestarles apoyo psicológico. Organizan encuentros nacionales, actividades benéficas para recaudar fondos y, sobre todo, persiguen la mejora de las condiciones socio-sanitarias de los pacientes en España, Portugal y una treintena de países más<sup>65</sup>.

### Registro nacional de epidermolisis ampollas

Desde el año 2005 existe en España un registro nacional de EA auspiciado por el Instituto de Salud Carlos III (<http://www.registoraras.isciii.es>). Su objetivo es acumular datos de un número significativo de pacientes, tanto para poder obtener una información clínica valiosa como para facilitar a los afectados cualquier información relevante sobre su enfermedad. La afiliación, totalmente voluntaria, es muy recomendable.

En conclusión, las EA trascienden con mucho la esfera exclusivamente cutánea, y tienen una enorme repercusión en la calidad de vida del paciente, e incluso en su supervivencia. El diagnóstico es sólo el primer paso que da el dermatólogo, y a pesar de que con el tiempo la enfermedad cutánea puede pasar a un segundo plano, estos pacientes siguen necesitándonos como coordinadores y expertos en su enfermedad.

### Conflicto de intereses

Los autores declaran no tener ningún conflicto de intereses.

### Bibliografía

1. Fine JD, Eady RA, Bauer EA, Bauer JW, Bruckner-Tuderman L, Heagerty A, et al. The classification of inherited epidermolysis bullosa (EB): Report of the Third International Consensus Meeting on Diagnosis and Classification of EB. *J Am Acad Dermatol.* 2008;58:931-50.

2. Fine JD, Eady RA, Bauer EA, Briggaman RA, Bruckner-Tuderman L, Christiano A, et al. Revised classification system for inherited epidermolysis bullosa: Report of the Second International Consensus Meeting on diagnosis and classification of epidermolysis bullosa. *J Am Acad Dermatol.* 2000;42:1051–66.
3. Fine JD, Bauer EA, Briggaman RA, Carter DM, Eady RA, Esterly NB, et al. Revised clinical and laboratory criteria for subtypes of inherited epidermolysis bullosa. A consensus report by the Subcommittee on Diagnosis and Classification of the National Epidermolysis Bullosa Registry. *J Am Acad Dermatol.* 1991;24:119–35.
4. Jonkman MF, Pasmooij AM, Pasmans SG, van den Berg MP, Ter Horst HJ, Timmer A, et al. Loss of desmoplakin tail causes lethal acantholytic epidermolysis bullosa. *Am J Hum Genet.* 2005;77:653–60.
5. McGrath JA. A novel genodermatosis caused by mutations in plakophilin 1, a structural component of desmosomes. *J Dermatol.* 1999;26:764–9.
6. McLean WH, Irvine AD, Hamill KJ, Whittock NV, Coleman-Campbell CM, Mellerio JE, et al. An unusual N-terminal deletion of the laminin alpha3a isoform leads to the chronic granulation tissue disorder laryngo-oncho-cutaneous syndrome. *Hum Mol Genet.* 2003;12:2395–409.
7. Fine JD, Mellerio JE. Extracutaneous manifestations and complications of inherited epidermolysis bullosa: part II. Other organs. *J Am Acad Dermatol.* 2009;61:387–402.
8. Lanschuetzer CM. Wound healing. En: Fine JD HH, editor. *Life with epidermolysis bullosa*, 1st ed. Wien: Springer-Verlag; 2009:211–226.
9. Browning JC, Levy ML. Argyria attributed to silvadene application in a patient with dystrophic epidermolysis bullosa. *Dermatol Online J.* 2008;15:14–9.
10. Flohr C, Heague J, Leach I, English J. Topical silver sulfadiazine-induced systemic argyria in a patient with severe generalized dystrophic epidermolysis bullosa. *Br J Dermatol.* 2008;159:740–1.
11. Hon J. Using honey to heal a chronic wound in a patient with epidermolysis bullosa. *Br J Nurs.* 2005;14:S4–5 S8, S10.
12. Moy JA, Caldwell-Brown D, Lin AN, Pappa KA, Carter DM. Mupirocin-resistant *Staphylococcus aureus* after long-term treatment of patients with epidermolysis bullosa. *J Am Acad Dermatol.* 1990;22(5 Pt 1):893–5.
13. McGrath JA, Burrows NP, Russell JR, Eady RA. Epidermolysis bullosa simplex Dowling-Meara: troublesome blistering and pruritus in an adult patient. *Dermatology.* 1993;186:68–71.
14. Calikoglu E, Anadolu R. Management of generalized pruritus in dominant dystrophic epidermolysis bullosa using low-dose oral cyclosporin. *Acta Derm Venereol.* 2002;82:380–2.
15. Yamasaki H, Tada J, Yoshioka T, Arata J. Epidermolysis bullosa pruriginosa (McGrath) successfully controlled by oral cyclosporin. *Br J Dermatol.* 1997;137:308–10.
16. Ozanic BS, Fassih H, Mellerio JE, McGrath JA, Atherton DJ. Thalidomide in the management of epidermolysis bullosa pruriginosa. *Br J Dermatol.* 2005;152:1332–4.
17. Featherstone C. Epidermolysis bullosa: from fundamental molecular biology to clinical therapies. *J Invest Dermatol.* 2007;127:256–9.
18. Fine JD, Johnson LB, Weiner M, Suchindran C. Gastrointestinal complications of inherited epidermolysis bullosa: cumulative experience of the National Epidermolysis Bullosa Registry. *J Pediatr Gastroenterol Nutr.* 2008;46:147–58.
19. Fine JD, Mellerio JE. Extracutaneous manifestations and complications of inherited epidermolysis bullosa: part I. Epithelial associated tissues. *J Am Acad Dermatol.* 2009;61:367–84.
20. Haynes L. Nutritional support for children with epidermolysis bullosa. *Br J Nurs.* 2006;15:1097–101.
21. Freeman EB, Kogelmeier J, Martínez AE, Mellerio JE, Haynes L, Sebire NJ, et al. Gastrointestinal complications of epidermolysis bullosa in children. *Br J Dermatol.* 2008;158:1308–14.
22. Azizkhan RG, Stehr W, Cohen AP, Wittkugel E, Farrell MK, Lucky AW, et al. Esophageal strictures in children with recessive dystrophic epidermolysis bullosa: an 11-year experience with fluoroscopically guided balloon dilatation. *J Pediatr Surg.* 2006;41:55–60.
23. Mauro MA, Parker LA, Hartley WS, Renner JB, Mauro PM. Epidermolysis bullosa: radiographic findings in 16 cases. *AJR Am J Roentgenol.* 1987;149:925–7.
24. McLean GK, LeVeen RF. Shear stress in the performance of esophageal dilation: comparison of balloon dilation and bougienage. *Radiology.* 1989;172(3 Pt 2):983–6.
25. Fujimoto T, Lane GJ, Miyano T, Yaguchi H, Koike M, Manabe M, et al. Esophageal strictures in children with recessive dystrophic epidermolysis bullosa: experience of balloon dilatation in nine cases. *J Pediatr Gastroenterol Nutr.* 1998;27:524–9.
26. Kralik J, Rapant V. Radical surgical treatment of esophageal stenosis due to epidermolysis bullosa. *J Thorac Cardiovasc Surg.* 1975;69:790–2.
27. Nakamura H, Sawamura D, Goto M, Nakamura H, McMillan JR, Park S, et al. Epidermolysis bullosa simplex associated with pyloric atresia is a novel clinical subtype caused by mutations in the plectin gene (PLEC1). *J Mol Diagn.* 2005;7:28–35.
28. Ashton GH, Sorelli P, Mellerio JE, Keane FM, Eady RA, McGrath JA. Alpha 6 beta 4 integrin abnormalities in junctional epidermolysis bullosa with pyloric atresia. *Br J Dermatol.* 2001;144:408–14.
29. Nakano A, Pulkkinen L, Murrell D, Rico J, Lucky AW, Garzon M, et al. Epidermolysis bullosa with congenital pyloric atresia: novel mutations in the beta 4 integrin gene (ITGB4) and genotype/phenotype correlations. *Pediatr Res.* 2001;49:618–26.
30. Pulkkinen L, Kimonis VE, Xu Y, Spanou EN, McLean WH, Uitto J. Homozygous alpha6 integrin mutation in junctional epidermolysis bullosa with congenital duodenal atresia. *Hum Mol Genet.* 1997;6:669–74.
31. Tong L, Hodgkins PR, Denyer J, Brosnahan D, Harper J, Russell-Eggitt I, et al. The eye in epidermolysis bullosa. *Br J Ophthalmol.* 1999;83:323–6.
32. Wright JT, Fine JD, Johnson L. Dental caries risk in hereditary epidermolysis bullosa. *Pediatr Dent.* 1994;16:427–32.
33. Wright JT, Hall KI, Deaton TG, Fine JD. Structural and compositional alteration of tooth enamel in hereditary epidermolysis bullosa. *Connect Tissue Res.* 1996;34:271–9.
34. Asaka T, Akiyama M, Doman T, Nishie W, Natsuga K, Fujita Y, et al. Type XVII collagen is a key player in tooth enamel formation. *Am J Pathol.* 2009;174:91–100.
35. Wright JT. Comprehensive dental care and general anesthetic management of hereditary epidermolysis bullosa. A review of fourteen cases. *Oral Surg Oral Med Oral Pathol.* 1990;70:573–8.
36. Fine JD, Johnson LB, Weiner M, Suchindran C. Tracheolaryngeal complications of inherited epidermolysis bullosa: cumulative experience of the national epidermolysis bullosa registry. *Laryngoscope.* 2007;117:1652–60.
37. Fine JD, Johnson LB, Weiner M, Stein A, Cash S, Deleoz J, et al. Pseudosyndactyly and musculoskeletal contractures in inherited epidermolysis bullosa: experience of the National Epidermolysis Bullosa Registry, 1986–2002. *J Hand Surg Br.* 2005;30:14–22.
38. McGrath JA, O’Grady A, Mayou BJ, Eady RA. Mitten deformity in severe generalized recessive dystrophic epidermolysis bullosa: histological, immunofluorescence, and ultrastructural study. *J Cutan Pathol.* 1992;19:385–9.
39. Ikeda S, Yaguchi H, Ogawa H. Successful surgical management and long-term follow-up of epidermolysis bullosa. *Int J Dermatol.* 1994;33:442–5.

40. Vozdvizhensky SI, Albanova VI. Surgical treatment of contracture and syndactyly of children with epidermolysis bullosa. *Br J Plast Surg.* 1993;46:314–6.
41. Fine JD, Hall M, Weiner M, Li KP, Suchindran C. The risk of cardiomyopathy in inherited epidermolysis bullosa. *Br J Dermatol.* 2008;159:677–82.
42. Paulson DJ. Carnitine deficiency-induced cardiomyopathy. *Mol Cell Biochem.* 1998;180:33–41.
43. Alissa EM, Bahijri SM, Ferns GA. The controversy surrounding selenium and cardiovascular disease: a review of the evidence. *Med Sci Monit.* 2003;9:RA9–18.
44. Lewis BS, Karkabi B, Jaffe R, Yuval R, Flugelman MY, Halon DA. Anaemia and heart failure: statement of the problem. *Nephrol Dial Transplant.* 2005;20(Suppl 7):vii3–6.
45. Taibjee SM, Ramani P, Brown R, Moss C. Lethal cardiomyopathy in epidermolysis bullosa associated with amitriptyline. *Arch Dis Child.* 2005;90:871–2.
46. Morelli S, Dianzani C, Sgreccia A, Porciello R, Bottoni U, Calvieri S. Reversible acute global left ventricular dysfunction in a patient with autosomal recessive dystrophic epidermolysis bullosa. *Int J Cardiol.* 2001;79:321–3.
47. Fine JD, Johnson LB, Weiner M, Stein A, Cash S, Deleoz J, et al. Genitourinary complications of inherited epidermolysis bullosa: experience of the national epidermolysis bullosa registry and review of the literature. *J Urol.* 2004;172(5 Pt 1):2040–4.
48. Chan SM, Dillon MJ, Duffy PG, Atherton DJ. Nephro-urological complications of epidermolysis bullosa in paediatric patients. *Br J Dermatol.* 2007;156:143–7.
49. Fine JD, Johnson LB, Weiner M, Stein A, Cash S, Deleoz J, et al. Inherited epidermolysis bullosa and the risk of death from renal disease: experience of the National Epidermolysis Bullosa Registry. *Am J Kidney Dis.* 2004;44:651–60.
50. Fuchs D, Hausen A, Reibnegger G, Werner ER, Werner-Felmayer G, Dierich MP, et al. Immune activation and the anaemia associated with chronic inflammatory disorders. *Eur J Haematol.* 1991;46:65–70.
51. Fridge JL, Vichinsky EP. Correction of the anemia of epidermolysis bullosa with intravenous iron and erythropoietin. *J Pediatr.* 1998;132:871–3.
52. Kimber C, Weintraub LR. Malabsorption of iron secondary to iron deficiency. *N Engl J Med.* 1968;279:453–9.
53. Atherton DJ, Cox I, Hann I. Intravenous iron (III) hydroxide-sucrose complex for anaemia in epidermolysis bullosa. *Br J Dermatol.* 1999;140:773.
54. Kuo DJ, Bruckner AL, Jeng MR. Darbepoetin alfa and ferric gluconate ameliorate the anemia associated with recessive dystrophic epidermolysis bullosa. *Pediatr Dermatol.* 2006;23:580–5.
55. Fine JD, Johnson LB, Weiner M, Li KP, Suchindran C. Epidermolysis bullosa and the risk of life-threatening cancers: the National EB Registry experience, 1986–2006. *J Am Acad Dermatol.* 2009;60:203–11.
56. Lucky AW, Pfendner E, Pillay E, Paskel J, Weiner M, Palisson F. Psychosocial aspects of epidermolysis bullosa: Proceedings of the 11th International Symposium on Epidermolysis Bullosa, Santiago, Chile, 2005. *Int J Dermatol.* 2007;46:809–14.
57. Fine JD, Johnson LB, Weiner M, Suchindran C. Impact of inherited epidermolysis bullosa on parental interpersonal relationships, marital status and family size. *Br J Dermatol.* 2005;152:1009–14.
58. D'Alessio M, Zambruno G, Charlesworth A, Lacour JP, Meneguzzi G. Immunofluorescence analysis of villous trophoblasts: a tool for prenatal diagnosis of inherited epidermolysis bullosa with pyloric atresia. *J Invest Dermatol.* 2008;128:2815–9.
59. Fassih H, Eady RA, Mellerio JE, Ashton GH, Dopping-Hepenstal PJ, Denyer JE, et al. Prenatal diagnosis for severe inherited skin disorders: 25 years' experience. *Br J Dermatol.* 2006;154:106–13.
60. Wessagowit V, Chunharas A, Wattanasirichaigoon D, McGrath JA. Globalization of DNA-based prenatal diagnosis for recessive dystrophic epidermolysis bullosa. *Clin Exp Dermatol.* 2007;32:687–9.
61. Burger-Rafael M. Physical medicine and epidermolysis bullosa. En: Fine JDHH, editor. *Life with epidermolysis bullosa*, 1st ed. Wien: Springer-Verlag; 2009:278–286.
62. Fine JD, Johnson LB, Weiner M, Suchindran C. Assessment of mobility, activities and pain in different subtypes of epidermolysis bullosa. *Clin Exp Dermatol.* 2004;29:122–7.
63. Fine JD, Johnson LB, Weiner M, Suchindran C. Cause-specific risks of childhood death in inherited epidermolysis bullosa. *J Pediatr.* 2008;152:276–80.
64. Catlin A, Novakovich R. The Groningen Protocol: what is it, how do the Dutch use it, and do we use it here? *Pediatr Nurs.* 2008;34:247–51.
65. Síañez-González C, Pezoa-Jares R, Salas-Alanis JC. Epidermolísis ampollas congénita: revisión del tema. *Actas Dermosifiliogr.* 2009;100:842–56.