

CASOS PARA EL DIAGNÓSTICO

Pápulas eritematosas en el escote

I. Trébol^a, N. Saracibar^b y R. Soloeta^a

^aServicio de Dermatología. ^bServicio de Anatomía Patológica. Hospital Santiago Apóstol. Vitoria. Álava. España.

Historia clínica

Se trata de una mujer de 51 años de edad, sin antecedentes médico-quirúrgicos de interés, que acudió a nuestras consultas por lesiones asintomáticas en el tórax de un año de evolución, que en los últimos meses permanecían estables. No refería traumatismo previo en la zona ni otra clínica por aparatos.

Exploración física

En la exploración física se observaban múltiples pápulas de 2 a 7 mm de diámetro, eritemato-violáceas, ligeramente infiltradas a la palpación, agrupadas en la región torácica anterosuperior izquierda (fig. 1).

Pruebas complementarias

Se realizó una analítica general que no mostró alteraciones de interés. Se practicó una biopsia de una de las lesiones para el estudio anatomopatológico.

Histopatología

El estudio anatomopatológico mostró una proliferación en la dermis de estructuras vasculares, en su mayor parte capilares, de endotelios prominentes, junto con una hiperplasia marcada de células estromales que incluía la presencia de células gigantes multinucleadas, abundantes mastocitos, linfocitos y células plasmáticas (figs. 2 y 3). Con técnicas de inmunohistoquímica se observó positividad para CD34 en las estructuras vasculares y positividad para factor XIIIa y CD68 en las células estromales.

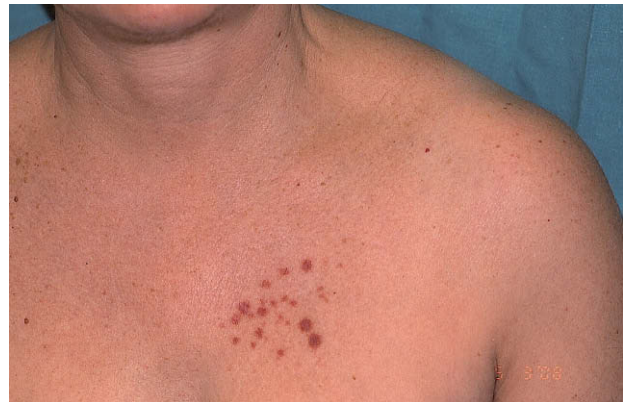

Figura 1.

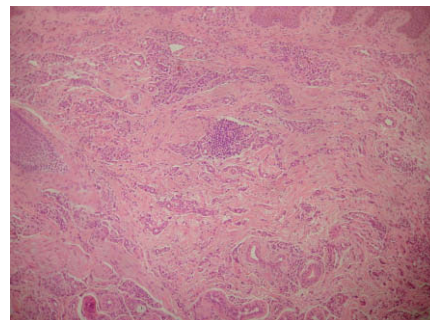


Figura 2.
Hematoxilina-eosina, x20.

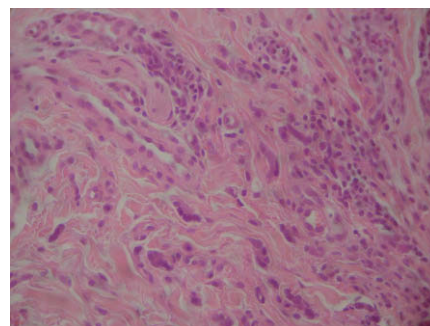


Figura 3.
Hematoxilina-eosina, x60.

Correspondencia:
Izaskun Trébol Urrea.
Servicio de Dermatología.
Hospital Santiago Apóstol.
C/ Olaguibel, 29.
01004 Vitoria. Álava. España.
itrebur@aedv.es

Aceptado el 11 de mayo de 2009.

¿Cuál es su diagnóstico?

Diagnóstico

Angiohistiocitoma de células multinucleadas.

Evolución y tratamiento

Se propuso tratamiento con láser de CO₂ que fue rechazado por la paciente, por lo que se decidió la observación clínica, permaneciendo las lesiones estables en número y tamaño tras dos años de seguimiento.

Comentario

El angiohistiocitoma de células multinucleadas es una entidad poco frecuente descrita inicialmente por Smith y Wilson-Jones en 1985¹. Aparece con mayor frecuencia en mujeres de edad media y afecta preferentemente a las extremidades, sobre todo el dorso de las manos, las muñecas y los muslos, aunque también se ha descrito en otras localizaciones como la cara y el tórax².

Clínicamente se caracteriza por múltiples pápulas o placas eritematovioláceas de 2 a 15 mm de diámetro, de consistencia firme, asintomáticas y de crecimiento lento. Normalmente se encuentran agrupadas en una región anatómica. Las lesiones bilaterales son raras y sólo se ha descrito un caso de distribución generalizada³.

Histológicamente muestra una proliferación de capilares y vénulas en la dermis, con células endoteliales prominentes, acompañada de un infiltrado linfocitario y células gigantes multinucleadas de contornos geométricos y citoplasma angulado²⁻⁷. Las células mononucleadas intersticiales expresan factor XIIIa, CD68, lisozima, α 1-antitripsina y vimentina³⁻⁵. Las células multinucleadas son positivas para vimentina y el componente vascular se tiñe con factor VIII y CD34, entre otros³.

El diagnóstico diferencial clínico debe hacerse con diversas entidades como el sarcoma de Kaposi^{2,6}, el liquen plano, el linfocitoma, las picaduras de insecto o el granuloma anular. El diagnóstico diferencial histológico debe realizarse principalmente con el dermatofibroma, especialmente con el histiocitoma vascular atrófico. También hay que tener en cuenta otras entidades en las que pueden aparecer células multinucleadas, como las pápulas fibrosas faciales⁴.

El angiohistiocitoma de células multinucleadas es una proliferación vascular benigna¹⁻⁷. No está claro si se trata de un proceso reactivo o de una verdadera neoplasia; sin embargo, debido a la naturaleza múltiple y eruptiva de las lesiones, la tendencia a presentarse en zonas expuestas y la ausencia de clonalidad y mutaciones, la mayoría de los autores lo considera un proceso reactivo². También se ha postulado una posible influencia hormonal debido al predominio en mujeres³. Otro hecho controvertido del angiohistiocitoma de células multinucleadas es el referente al origen histogenético de este tipo de células, ya que tanto los estudios inmunohistoquímicos como ultraestructurales son contradictorios y apoyan en unos casos un origen fibroblástico y en otros un origen histiocítico^{3,6}.

El angiohistiocitoma de células multinucleadas presenta un curso benigno, con tendencia a persistir o progresar lentamente en la mayoría de los casos, por lo que el tratamiento no suele ser necesario salvo por motivos estéticos. En estos casos se han descrito buenos resultados con crioterapia³, láser de argón y láser de CO₂⁷.

Bibliografía

1. Smith NP, Wilson-Jones E. Multinucleate cell angiohistiocytoma: a new entity. *Br J Dermatol*. 1985;113:15.
2. Monteagudo B, Labandeira J, Ginarte M, Álvarez JC, De las Heras C, Cacharrón JM, et al. Angiohistiocitoma de células multinucleadas. *Actas Dermosifilogr*. 2005;96:272-3.
3. Pérez Pérez L, Zulaica A, Rodríguez L, Campo MC, Suárez Peñaranda JM, Fernández-Redondo V, et al. Multinucleate cell angiohistiocytoma. Report of five cases. *J Cutan Pathol*. 2006;33:3495-2.
4. Blanco Barrios S, Rodríguez Díaz E, Álvarez Cuesta C, Galache Osuna C, Requena Caballero C, Martínez Merino A, et al. Multinucleate cell angiohistiocytoma: a new case report. *JEADV*. 2005;19:208-11.
5. Puig L, Fernández-Figueras MT, Bielsa I, Llovetas B, Alomar A. Multinucleate cell angiohistiocytoma: a fibrohistiocytic proliferation with increased mast cell numbers and vascular hyperplasia. *J Cutan Pathol*. 2002;29:232-7.
6. Sass U, Noel JC, André J, Simonart T. Multinucleate cell angiohistiocytoma: report of two cases with no evidence of human herpesvirus-8 infection. *J Cutan Pathol*. 2000;27:258-61.
7. Väkevälä L, Saksela O, Kariniemi AL. Multinucleate cell angiohistiocytoma: a report of four cases in Finland. *Acta Derm Venereol*. 2003;83:222-3.