

## CASOS CLÍNICOS

# Tratamiento de queilitis actínicas con terapia fotodinámica

E. Castaño, A. Comuni3n, D. Arias, R. Mi3nana, A. Romero y J. Borbujo

Servicio de Dermatología. Hospital de Fuenlabrada. Fuenlabrada. Madrid. Espa3a.

**Resumen.** La queilitis actínica es un subtipo de queratosis actínica que afecta fundamentalmente al labio inferior y tiene un riesgo incrementado de transformaci3n carcinomatosa. La localizaci3n en la mucosa labial condiciona las distintas posibilidades terapéuticas. La bermellectomía obliga a realizar anestesia local o general y se asocia con un riesgo de cicatriz inestética; el tratamiento con 5-fluorouracilo o imiquimod se prolonga a lo largo de varias semanas y la reacci3n inflamatoria puede ser muy intensa. Varios autores han empleado la terapia fotodinámica como una alternativa a los tratamientos habituales. Presentamos a tres pacientes con queilitis actínica confirmada histológicamente que fueron tratados con terapia fotodinámica utilizando ácido metilaminolevulínico como fotosensibilizante y luz roja de 630 nm. La respuesta clínica fue buena, con ausencia de recidiva al cabo de 3 a 6 meses de seguimiento. Nuestra experiencia avala el empleo de la terapia fotodinámica como una buena alternativa terapéutica para la queilitis actínica.

**Palabras clave:** queilitis actínica, tratamiento, terapia fotodinámica.

### PHOTODYNAMIC THERAPY FOR ACTINIC CHEILITIS

**Abstract.** Actinic cheilitis is a subtype of actinic keratosis that mainly affects the lower lip and has a higher risk of malignant transformation. Its location on the labial mucosa influences the therapeutic approach. Vermilionectomy requires local or general anesthetic and is associated with a risk of an unsightly scar, and the treatment with 5-fluorouracil or imiquimod lasts for several weeks and the inflammatory reaction can be very intense. A number of authors have used photodynamic therapy as an alternative to the usual treatments. We present 3 patients with histologically confirmed actinic cheilitis treated using photodynamic therapy with methyl aminolevulinic acid as the photosensitizer and red light at 630 nm. The clinical response was good, with no recurrences after 3 to 6 months of follow-up. Our experience supports the use of photodynamic therapy as a good alternative for the treatment of actinic cheilitis.

**Key words:** actinic cheilitis, treatment, photodynamic therapy.

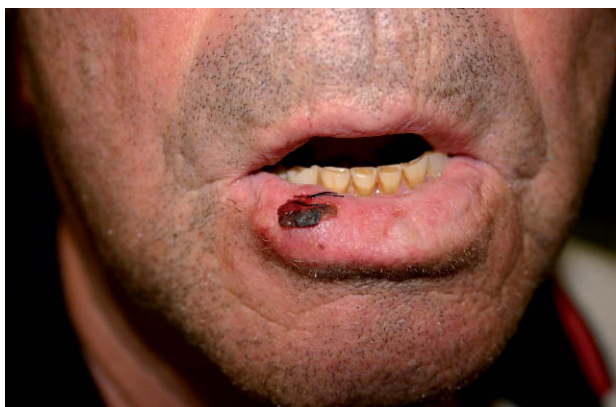## Introducci3n

La queilitis actínica es un subtipo de queratosis actínica que afecta fundamentalmente al labio inferior y que está causada por la exposici3n cr3nica a la radiaci3n solar. Al igual que las queratosis actínicas, se considera una lesi3n precancerosa. Varios factores agravan esa condici3n de cuadro preneoplásico. El porcentaje de transformaci3n en carcinoma epidermoide, en algunas series, alcanza el 16,9%<sup>1</sup>. Adem3s, el carcinoma epidermoide de labio metastatiza hasta 4 veces m3s que el cutáneo, con porcentajes que varían entre el 17 y el 25%<sup>2</sup>.

La localizaci3n de la queilitis actínica en el labio inferior condiciona las modalidades de tratamiento. Muchas de las terapéuticas empleadas tienen como desventajas el prolongado tiempo de tratamiento y de recuperaci3n, el mal resultado cosmético o incluso una eficacia limitada. Entre los tratamientos ablativos se encuadran la crioterapia y la electrocoagulaci3n. Ambas son técnicas apropiadas para queilitis actínicas localizadas, pero si son m3s extensas se suelen acompa3ar de cicatrices hipopigmentadas y de tiempos de recuperaci3n prolongados (aproximadamente de tres semanas). La quimioterapia t3pica (5-fluorouracilo) y los inmunomoduladores (imiquimod) se pueden emplear en queilitis actínicas m3s extensas; sin embargo, el tratamiento y el tiempo de recuperaci3n se prolonga a lo largo de varias semanas, y el grado bajo de cumplimiento por parte de los pacientes por la intensa reacci3n inflamatoria parece conducir a altas tasas de fracaso que pueden rondar el 60%<sup>3</sup>. La bermellectomía obliga a realizar anestesia local o general y se asocia con un riesgo de cicatriz inestética.

Correspondencia:  
Esther Castaño Suárez.  
Servicio de Dermatología.  
Hospital de Fuenlabrada.  
Camino del Molino 2.  
28942 Fuenlabrada. Madrid. Espa3a.  
ecastano.hflr@salud.madrid.org

Aceptado el 16 de abril de 2009.



**Figura 1.** Querilitis actínica en el labio inferior del paciente 1.

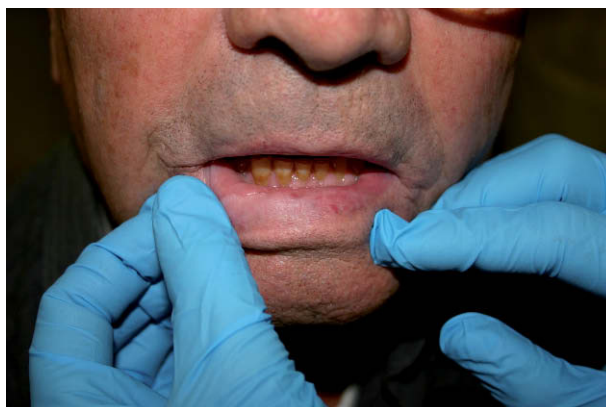
La terapia fotodinámica (TFD) es un método de tratamiento aceptado en queratosis actínicas, enfermedad de Bowen y carcinomas basocelulares superficiales. Stender y Wulf publicaron en 1996 los primeros casos de pacientes con querilitis actínica tratados con terapia fotodinámica<sup>4</sup>. Presentamos tres pacientes a los que hemos aplicado este tratamiento.

## Casos clínicos

El paciente 1 es un varón de 70 años con hipertensión arterial (HTA), diabetes mellitus (DM) y dislipemia que acude por una lesión costrosa, hemorrágica, localizada en el labio inferior, de un mes de evolución (fig. 1). El estudio histológico mostraba atipia citológica en el epitelio, sin infiltración subyacente. Se trató con TFD aplicando metilaminolevulinato (MAL) de forma oclusiva durante tres horas, con exposición posterior a una fuente de luz roja de 630 nm (Omnilux) en una única sesión de 50 J/cm<sup>2</sup> con excelente respuesta al cabo de 5 meses (fig. 2). La sesión fue bien tolerada sin precisar bloqueo regional ni anestesia local.

El paciente 2 es un varón de 56 años sin antecedentes clínicos de interés, que acude por una lesión costrosa en el labio inferior de un año de evolución, confirmada histológicamente como querilitis actínica ulcerada. Era fumador de 1,5 paquetes/día y tenía una exposición solar intensa de carácter laboral (trabajador de la construcción). No había seguido otros tratamientos distintos a emolientes. Se trató con TFD aplicando MAL de forma oclusiva durante tres horas, con exposición posterior a una fuente de luz roja de 630 nm (Omnilux) en dos sesiones, una de 60 y otra de 80 J/cm<sup>2</sup> con un mes de intervalo. Las sesiones fueron bien toleradas, sin que fuera preciso el empleo de anestesia local ni bloqueo regional. La respuesta fue buena con ausencia de recidiva al cabo de 6 meses.

El paciente 3 es un varón de 63 años sin antecedentes clínicos de interés, no fumador, con eritema y descamación



**Figura 2.** Remisión completa después de 5 meses de tratamiento con terapia fotodinámica.

difusa en el labio inferior de varios meses de evolución. El estudio histológico confirmó la presencia de querilitis actínica. Se trató con TFD aplicando MAL de forma oclusiva durante tres horas, con exposición posterior a una fuente de luz roja de 630 nm (Omnilux) en tres sesiones de 60 J/cm<sup>2</sup>, con un mes de intervalo entre cada una de ellas. La tolerancia a las sesiones fue aceptable, precisando detener la sesión ocasionalmente, pero sin necesidad de infiltración de anestesia ni bloqueo regional. La respuesta fue buena tras tres meses desde la última sesión.

## Discusión

La TFD tópica como alternativa terapéutica para el cáncer cutáneo no melanoma fue descrita en 1990 por Kennedy et al<sup>5</sup>. Actualmente se emplea de forma habitual para el tratamiento de queratosis actínicas y de carcinomas basocelulares superficiales. El porcentaje de respuesta en el tratamiento de queratosis actínicas con TFD está documentado en varios estudios en torno al 70-90%, con buenos resultados cosméticos y un alto grado de satisfacción por parte de los pacientes<sup>6</sup>. La TFD se postula como alternativa terapéutica en las querilitis actínicas por ser una técnica no invasiva, sin riesgo de sangrado, con posibilidad de tratar áreas extensas simultáneamente y con resultados cosméticos excelentes sin cicatrices residuales.

La revisión bibliográfica muestra 6 estudios que han empleado TFD en el tratamiento de querilitis actínicas<sup>4,7-11</sup> (tabla 1). Un total de 51 pacientes han sido tratados con esta técnica. La respuesta fue completa en 36 casos (70,5%) y parcial en 10 (19,6%), lo que supondría una eficacia similar a la establecida para las queratosis actínicas cutáneas que según las series oscilan entre un 70 y un 90%.

El procedimiento básico en todos los casos es semejante, pero existen ciertas diferencias. El fotosensibilizante empleado fue ácido 5-aminolevulínico (ALA)<sup>4,7,8,11</sup> en 33 pacientes, mientras que en 18 se empleó MAL<sup>9,10</sup>. El tiempo

**Tabla 1.** Datos clínicos de los pacientes con queilitis actínicas tratados con terapia fotodinámica

	N.ºedad/sexo (M/F)	Fotosensibilizante	Tiempo de oclusión	Fuente de irradiación	Dosis empleada	N.º sesiones	Respuesta	Tiempo de seguimiento
Sotiriou et al 2008 <sup>8</sup>	10/60-71/10 M	5-ALA 20%	3 horas	Waldmann PDT 1.200/570-670 nm	40 J/cm <sup>2</sup>	2	9 RC	3 meses
Kodama et al 2007 <sup>9</sup>	1/67/F	5-ALA 20%	2 horas	Láser excimer 630 nm	30 J/cm <sup>2</sup>	5 (150 J/cm <sup>2</sup> )	RP	ND
Berking et al 2007 <sup>7</sup>	15/36-88/9 M; 6 F	MAL	3 horas	Aktilite 630 nm	37 J/cm <sup>2</sup>	2	7 RC, 7 RP, 1 NR	3 meses
Hauschild 2005 <sup>10</sup>	3/58-81/1 M; 2 F	MAL	3 horas	Aktilite 630 nm	20 J/cm <sup>2</sup>	2	3 RC	13 meses
Alexiades 2004 <sup>11</sup>	19/42-86/ND	5-ALA 20%	2-3 horas	PDL 595 nm	7-7,5 J/cm <sup>2</sup>	3	13 RC, 2 RP, 1 NR	12 meses
Stender 1996 <sup>4</sup>	3/59-74/2M; 1F	5-ALA 20%	3 horas	Luz no coherente	55 J/cm <sup>2</sup>	3	3 RC	6-12 meses
Castaño 2008	3/56-70/3M	MAL	3 horas	Omnilux 630 nm	50-80 J/cm <sup>2</sup>	1-3	3 RC	6 meses

ALA: aminolevulínico; F: femenino; M: masculino; MAL: ácido metilaminolevulínico; ND: no descrito; NR: no referido; RC: remisión completa; RP: remisión parcial.

que se mantuvo el fotosensibilizante hasta la realización de la sesión fue de tres horas en todos los casos en los que se empleó MAL<sup>7,10</sup>, mientras que en los pacientes a los que se les aplicó ALA el tiempo varió entre dos y tres horas<sup>4,8,9,11</sup>. La heterogeneidad es máxima en cuanto a la fuente de luz empleada. La lámpara Waldman PDT 1.200 de 570/670 nm se empleó en 10 pacientes<sup>8</sup>, un láser excimer de 630 nm en un paciente<sup>7</sup>, la lámpara Aktilite de 630 nm en 18 pacientes<sup>9,10</sup>, el PDL de 595 nm en 19 pacientes<sup>11</sup> y a los primeros tres pacientes tratados se les aplicó luz no coherente<sup>4</sup>. Como se puede deducir del empleo de fuentes de luz tan distintas, las dosis utilizadas han sido también muy diferentes. Incluso existe una gran variabilidad en los pacientes que utilizan la misma fuente de luz, como es el caso de la lámpara Aktilite: Berking et al<sup>7</sup> trataron a sus 15 pacientes con 37 J/cm<sup>2</sup>, mientras que Hauschild et al<sup>10</sup> emplearon 20 J/cm<sup>2</sup> en sus tres casos. El número de sesiones osciló fundamentalmente entre dos y tres por paciente<sup>4,8-11</sup>, salvo para el paciente tratado con láser excimer<sup>7</sup>, al que se le aplicaron 5 sesiones.

A pesar de las diferencias referidas, la eficacia y tolerancia de la TFD fue similar en todos los casos. El tratamiento fue en general bien tolerado. Los pacientes refieren dolor de leve a moderado durante la sesión. Sólo en uno de los estudios se incluyó en el protocolo la anestesia local previa con mepivacaína al 1%, y analgesia oral una hora antes de la sesión con 1 g de paracetamol<sup>9</sup>. En el resto de los casos publicados no fue precisa la infiltración anestésica y sólo en un caso, tras una primera sesión con mala tolerancia, se administró metamizol magnésico previo a las siguientes sesiones<sup>10</sup>. Todos los pacientes referían una sensación de ardor durante la sesión y

se observó eritema hasta una semana tras la sesión. Ocasionalmente se produjo tumefacción y formación de ampollas. El tiempo máximo de seguimiento ha sido de 13 meses.

Nuestra experiencia confirma los resultados de la bibliografía. Nuestros pacientes fueron tratados con la lámpara Omnilux, cuyo empleo no ha sido comunicado por ningún otro autor, por lo que carecemos de una referencia para establecer una comparación adecuada. Aunque la longitud de onda es de 630 nm como la lámpara Aktilite, los fabricantes de Omnilux recomiendan como dosis estándar 70 J/cm<sup>2</sup>. Iniciamos el tratamiento con una dosis conservadora y decidimos mantener o elevar la dosis, siempre en el entorno de la dosis recomendada para esta lámpara, en función de la respuesta y hasta que haya un consenso en el protocolo de tratamiento. El número de sesiones osciló entre 1 y 3, en función del grado de respuesta que observamos en cada paciente. La tolerancia fue buena, sin que fuera preciso realizar infiltración local ni regional ni administrar analgesia oral antes del procedimiento. La remisión fue completa al finalizar el tratamiento, sin observarse recidiva tras un periodo de seguimiento que osciló entre 3 y 6 meses.

Sin embargo, una valoración crítica de los casos descritos muestra varias limitaciones para poder extraer conclusiones uniformes y definitivas. El fotosensibilizante y el tiempo de oclusión varían en cada estudio. Al menos se han empleado 4 fuentes de luz diferentes con dosis de irradiación distintas, incluso empleando la misma fuente de luz, variando también el número de sesiones realizadas. La valoración en las revisiones es clínica en la mayor parte de los casos, con evaluación histológica posterior al tratamiento sólo en dos de las publicaciones<sup>7,9</sup>. Por tanto, noso-

tros consideramos que la TFD se perfila como una opción terapéutica efectiva y segura para las queilitis actínicas<sup>12</sup>, con unos excelentes resultados cosméticos. No obstante, todavía desconocemos las dosis y el número óptimo de sesiones a realizar y es preciso un seguimiento más prolongado para conocer el porcentaje de recurrencias.

#### Conflicto de intereses

Declaramos no tener ningún conflicto de intereses.

## Bibliografía

1. Markopoulos A, Albanidou-Farmaki E, Kayavis I. Actinic cheilitis: clinical and pathologic characteristics in 65 cases. *Oral Dis*. 2004;10:212-6.
2. Zitsch RP, Lee BW, Smith RB. Cervical lymph node metastases and squamous cell carcinoma of the lip. *Head Neck*. 1999;21:447-53.
3. Dufresne RG Jr, Curlin MU. Actinic cheilitis: a treatment review. *Dermatol Surg*. 1997;24:490-1.
4. Stender IM, Wulf HC. Photodynamic therapy with 5-aminolevulinic acid in the treatment of actinic cheilitis. *Br J Dermatol*. 1996;135:454-6.
5. Kennedy JC, Pottier RH, Pross DC. Photodynamic therapy with endogenous protoporphyrin IX. Basic principles and present clinical experience. *J Photochem Photobiol B*. 1990;6:143-8.
6. Szeimies RM, Karrer S, Radakovic-Fijan S. Photodynamic therapy using topical methyl 5-aminolevulinate compared with cryotherapy for actinic keratosis: a prospective, randomized study. *J Am Acad Dermatol*. 2002;47:258-62.
7. Berking C, Herzinger T, Flaig MJ, Brenner M, Borelli C, Degitz K. The efficacy of photodynamic therapy in actinic cheilitis of the lower lip: a prospective study of 15 patients. *Dermatol Surg*. 2007;33:825-30.
8. Sotiriou E, Apalla Z, Koussidou-Erremonti T, Ioannides D. Actinic cheilitis treated with one cycle of 5-aminolevulinic acid-based photodynamic therapy: report of 10 cases. *Br J Dermatol*. 2008;159:261-2.
9. Kodama M, Watanabe D, Akita Y, Yasuhiko T, Matsumoto Y. Photodynamic therapy for the treatment of actinic cheilitis. *Photodermatol Photoimmunol Photomed*. 2007;23:209-10.
10. Hauschild A, Lischner S, Lange-Asschenfeldt B, Egberts F. Treatment of actinic cheilitis using photodynamic therapy with methylaminolevulinate: report of three cases. *Dermatol Surg*. 2005;31:1344-8.
11. Alexiades-Armenakas MR, Geronemus RG. Laser-mediated photodynamic therapy of actinic cheilitis. *J Drugs Dermatol*. 2004;3:548-51.
12. Fernández-Guarino M, García-Morales I, Harto A, Montull C, Pérez-García B, Jaén P. Terapia fotodinámica: nuevas indicaciones. *Actas Dermosifiliogr*. 2007;98:377-95.