

## CASOS PARA EL DIAGNÓSTICO

# Pápulas necróticas asociadas a hemoptisis y fracaso renal agudo

D.I. Santiago, A. González-de Arriba y M. Aragüés

Servicio de Dermatología. Hospital Universitario de La Princesa. Madrid. España.

### Historia clínica

Se trata de una mujer de 48 años, ingresada en la Unidad de Cuidados Intensivos (UCI) por insuficiencia respiratoria, hemoptisis y fracaso renal agudo. Como antecedentes, destacaba un cuadro de dos meses de evolución consistente en odinofagia, afonía, inyección conjuntival bilateral fluctuante, artromialgias y febrícula, junto con un episodio de condritis del pabellón auricular izquierdo y aparición de lesiones cutáneas asintomáticas.

### Exploración física

En los codos (fig. 1) y las regiones periungueales de la mano derecha (fig. 2) presentaba pápulas eritematosas, infiltradas, bien delimitadas, de hasta 5 mm de diámetro y cubiertas por una costra serohemática muy adherida.

### Histopatología

El estudio histológico demostró la presencia de un infiltrado histiocitario intersticial que no llegaba a constituir granulomas, con focos extensos de necrosis colágena de apariencia basófila (fig. 3), y de forma parcheada se observó necrosis fibrinoide alrededor de pequeñas estructuras vasculares (fig. 4).

### Exploraciones complementarias

Al ingreso se detectó anemia (hemoglobina de 7,8 mg/dl), deterioro de la función renal (creatinina de 5 mg/dl) y datos de insuficiencia respiratoria aguda. La tomografía axial computarizada de tórax mostró infiltrados alveolares en el pulmón derecho y áreas en vidrio esmerilado con aspecto nodular en ambas bases. Destacaba la positividad de los

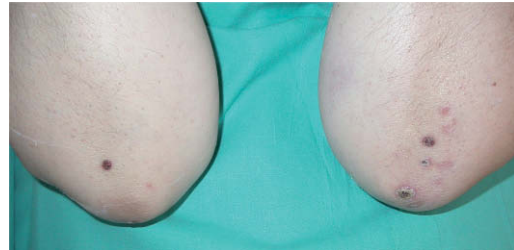

Figura 1.

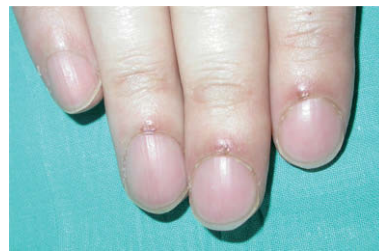

Figura 2.

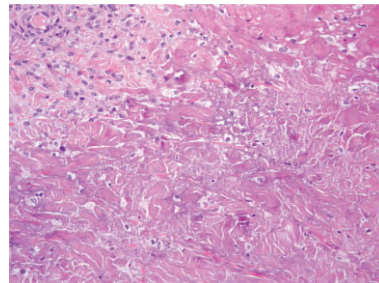


Figura 3. Hematoxilina-eosina, x20.

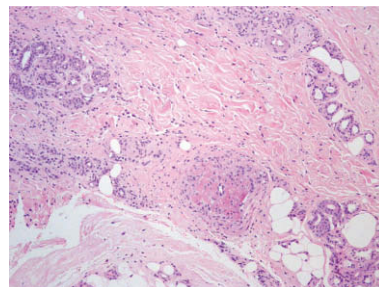


Figura 4. Hematoxilina-eosina, x10.

anticuerpos anticitoplasma de neutrófilos con patrón citoplasmático antiproteína 3.

¿Cuál es su diagnóstico?

Correspondencia:  
Diana Inmaculada Santiago Sánchez-Mateos.  
Hospital Universitario de La Princesa.  
C/ Diego de León, 62.  
28006 Madrid. España.  
dianass\_m@yahoo.es

Aceptado el 10 de noviembre de 2008.

## Diagnóstico

Granulomatosis de Wegener (GW) con afectación pulmonar, renal y cutánea.

## Evolución y tratamiento

Durante el ingreso recibió pulsos de metilprednisolona, ciclofosfamida y varios ciclos de plasmaféresis, consiguiendo una respuesta favorable de las funciones pulmonar y renal, así como la desaparición progresiva de las lesiones cutáneas. Dos meses después del diagnóstico estaba asintomática y mantenía tratamiento con prednisona, 45 mg/día, y ciclofosfamida, 100 mg/día.

## Comentario

La GW es una vasculitis sistémica que afecta fundamentalmente a las vías respiratorias altas, el pulmón y los riñones, aunque cualquier órgano puede, en principio, resultar afectado. Los hallazgos histológicos característicos son la presencia de granulomas necrotizantes y vasculitis que afecta a los vasos de mediano y pequeño calibre.

La presencia de lesiones cutáneas en algún momento del curso de la enfermedad varía entre un 20-50% de los pacientes según las series<sup>1</sup>. Su presencia se asocia a una mayor prevalencia de afectación renal, ocular y del sistema nervioso central, pudiendo servir como marcador pronóstico. Pueden ser la manifestación inicial en el 10% de los casos, suponiendo un verdadero reto diagnóstico<sup>2</sup>.

Las manifestaciones clínicas son muy variadas; la más frecuente es la púrpura palpable, pero también se ha descrito la aparición de pápulas localizadas en las extremidades, particularmente en los codos, nódulos, úlceras y vesículas. La histopatología difiere según el tipo de lesión biopsiada. Las pápulas purpúricas suelen corresponder a la presencia de vasculitis leucocitoclástica. El resto de formas clínicas puede mostrar las alteraciones típicas de la GW con vasculitis de vasos de pequeño y mediano tamaño, acompañadas de necrosis y granulomas, aunque en ocasiones sólo ofrecen cambios histopatológicos inespecíficos y,

por tanto, no son suficientes para confirmar el diagnóstico<sup>3</sup>. El tejido con mayor rentabilidad histológica es el pulmón, pero debido a la morbilidad que supone su biopsia a cielo abierto, puede ser suficiente para el diagnóstico la presencia de imágenes compatibles en la tomografía de tórax.

Para diagnosticar la GW e iniciar su tratamiento son suficientes la presencia de hallazgos clínicos compatibles (afectación de la vía aérea alta o baja y afectación renal) y de anticuerpos anticitoplasma de neutrófilos con patrón citoplasmático antiproteína 3 (c-ANCA antiPR3).

Los c-ANCA antiPR3 se asocian predominantemente con la GW, con una sensibilidad entre el 63 y el 91 %, según la extensión y la actividad de la enfermedad, y con una especificidad entre el 95 y el 99 %<sup>4</sup>. Se pueden negativizar en períodos de remisión, por tanto, determinaciones seriadas podrían ser útiles para monitorizar la actividad de la enfermedad<sup>5</sup>.

El pronóstico de la GW sin tratamiento era nefasto. Sin embargo, la combinación de corticoides y ciclofosfamida ha conseguido mejorar la supervivencia de estos pacientes.

### Conflicto de intereses

Declaramos no tener ningún conflicto de intereses.

## Bibliografía

1. Duna G, Galperin C, Hoffman GS. Wegener's granulomatosis. *Rheum Dis Clin North Am*. 1995;21:949-86.
2. Daoud MS, Gibson LE, DeRemee RA, Specks U, el-Azhary RA, Su WPD. Cutaneous Wegener's granulomatosis: clinical, histopathologic, and immunopathologic features of thirty patients. *J Am Acad Dermatol*. 1994;31:605-12.
3. Magro CM, Crowson AN. The cutaneous neutrophilic vascular injury syndromes: a review. *Semin Diagn Pathol*. 2001;18:47-58.
4. Rao JK, Weinberger M, Oddone EZ, Allen NB, Landsman P, Feussner JR. The role of antineutrophil cytoplasmic antibody (c-ANCA) testing in the diagnosis of Wegener granulomatosis: a literature review and meta-analysis. *Ann Intern Med*. 1995;123: 925-32.
5. Gibson LE, Specks U, Homburger H. Clinical utility of ANCA tests for the dermatologist. *Int J Dermatol*. 2003; 42:859-69.